This is a digital copy of a book that was preserved for generations on library shelves before it was carefully scanned by Google as part of a project to make the world's books discoverable online.

It has survived long enough for the copyright to expire and the book to enter the public domain. A public domain book is one that was never subject to copyright or whose legal copyright term has expired. Whether a book is in the public domain may vary country to country. Public domain books are our gateways to the past, representing a wealth of history, culture and knowledge that's often difficult to discover.

Marks, notations and other marginalia present in the original volume will appear in this file - a reminder of this book's long journey from the publisher to a library and finally to you.

Usage guidelines

Google is proud to partner with libraries to digitize public domain materials and make them widely accessible. Public domain books belong to the public and we are merely their custodians. Nevertheless, this work is expensive, so in order to keep providing this resource, we have taken steps to prevent abuse by commercial parties, including placing technical restrictions on automated querying.

We also ask that you:

+ *Make non-commercial use of the files* We designed Google Book Search for use by individuals, and we request that you use these files for personal, non-commercial purposes.
+ *Refrain from automated querying* Do not send automated queries of any sort to Google's system: If you are conducting research on machine translation, optical character recognition or other areas where access to a large amount of text is helpful, please contact us. We encourage the use of public domain materials for these purposes and may be able to help.
+ *Maintain attribution* The Google "watermark" you see on each file is essential for informing people about this project and helping them find additional materials through Google Book Search. Please do not remove it.
+ *Keep it legal* Whatever your use, remember that you are responsible for ensuring that what you are doing is legal. Do not assume that just because we believe a book is in the public domain for users in the United States, that the work is also in the public domain for users in other countries. Whether a book is still in copyright varies from country to country, and we can't offer guidance on whether any specific use of any specific book is allowed. Please do not assume that a book's appearance in Google Book Search means it can be used in any manner anywhere in the world. Copyright infringement liability can be quite severe.

About Google Book Search

Google's mission is to organize the world's information and to make it universally accessible and useful. Google Book Search helps readers discover the world's books while helping authors and publishers reach new audiences. You can search through the full text of this book on the web at `http://books.google.com/`

A propos de ce livre

Ceci est une copie numérique d'un ouvrage conservé depuis des générations dans les rayonnages d'une bibliothèque avant d'être numérisé avec précaution par Google dans le cadre d'un projet visant à permettre aux internautes de découvrir l'ensemble du patrimoine littéraire mondial en ligne.

Ce livre étant relativement ancien, il n'est plus protégé par la loi sur les droits d'auteur et appartient à présent au domaine public. L'expression "appartenir au domaine public" signifie que le livre en question n'a jamais été soumis aux droits d'auteur ou que ses droits légaux sont arrivés à expiration. Les conditions requises pour qu'un livre tombe dans le domaine public peuvent varier d'un pays à l'autre. Les livres libres de droit sont autant de liens avec le passé. Ils sont les témoins de la richesse de notre histoire, de notre patrimoine culturel et de la connaissance humaine et sont trop souvent difficilement accessibles au public.

Les notes de bas de page et autres annotations en marge du texte présentes dans le volume original sont reprises dans ce fichier, comme un souvenir du long chemin parcouru par l'ouvrage depuis la maison d'édition en passant par la bibliothèque pour finalement se retrouver entre vos mains.

Consignes d'utilisation

Google est fier de travailler en partenariat avec des bibliothèques à la numérisation des ouvrages appartenant au domaine public et de les rendre ainsi accessibles à tous. Ces livres sont en effet la propriété de tous et de toutes et nous sommes tout simplement les gardiens de ce patrimoine. Il s'agit toutefois d'un projet coûteux. Par conséquent et en vue de poursuivre la diffusion de ces ressources inépuisables, nous avons pris les dispositions nécessaires afin de prévenir les éventuels abus auxquels pourraient se livrer des sites marchands tiers, notamment en instaurant des contraintes techniques relatives aux requêtes automatisées.

Nous vous demandons également de:

+ *Ne pas utiliser les fichiers à des fins commerciales* Nous avons conçu le programme Google Recherche de Livres à l'usage des particuliers. Nous vous demandons donc d'utiliser uniquement ces fichiers à des fins personnelles. Ils ne sauraient en effet être employés dans un quelconque but commercial.

+ *Ne pas procéder à des requêtes automatisées* N'envoyez aucune requête automatisée quelle qu'elle soit au système Google. Si vous effectuez des recherches concernant les logiciels de traduction, la reconnaissance optique de caractères ou tout autre domaine nécessitant de disposer d'importantes quantités de texte, n'hésitez pas à nous contacter. Nous encourageons pour la réalisation de ce type de travaux l'utilisation des ouvrages et documents appartenant au domaine public et serions heureux de vous être utile.

+ *Ne pas supprimer l'attribution* Le filigrane Google contenu dans chaque fichier est indispensable pour informer les internautes de notre projet et leur permettre d'accéder à davantage de documents par l'intermédiaire du Programme Google Recherche de Livres. Ne le supprimez en aucun cas.

+ *Rester dans la légalité* Quelle que soit l'utilisation que vous comptez faire des fichiers, n'oubliez pas qu'il est de votre responsabilité de veiller à respecter la loi. Si un ouvrage appartient au domaine public américain, n'en déduisez pas pour autant qu'il en va de même dans les autres pays. La durée légale des droits d'auteur d'un livre varie d'un pays à l'autre. Nous ne sommes donc pas en mesure de répertorier les ouvrages dont l'utilisation est autorisée et ceux dont elle ne l'est pas. Ne croyez pas que le simple fait d'afficher un livre sur Google Recherche de Livres signifie que celui-ci peut être utilisé de quelque façon que ce soit dans le monde entier. La condamnation à laquelle vous vous exposeriez en cas de violation des droits d'auteur peut être sévère.

À propos du service Google Recherche de Livres

En favorisant la recherche et l'accès à un nombre croissant de livres disponibles dans de nombreuses langues, dont le français, Google souhaite contribuer à promouvoir la diversité culturelle grâce à Google Recherche de Livres. En effet, le Programme Google Recherche de Livres permet aux internautes de découvrir le patrimoine littéraire mondial, tout en aidant les auteurs et les éditeurs à élargir leur public. Vous pouvez effectuer des recherches en ligne dans le texte intégral de cet ouvrage à l'adresse `http://books.google.com`

LANE MEDICAL LIBRARY STANFORD
2 45 0054 4481

LANE

MEDICAL

LIBRARY

LEVI COOPER LANE FUND

ANATOMIE NORMALE

ET PATHOLOGIQUE

DE L'ŒIL

OUVRAGES DU MÊME AUTEUR

Untersuchungen über den Bau des Gehirns und der Retina der Arthropoden. (Avec 5 planches.) Wien. Hölder, 1878.

Beiträge zur Anatomie und Physiologie von Luvarus imperialis. (Avec 1 planche.) En collaboration avec le comte Haller et le professeur Krukenberg. Heidelberg, Winter, 1881.

Der Hornhautspiegel und seine praktische Anwendung. (Avec 5 figures.) Berlin, Grosser, 1885. (Epuisé.)

Die Netzhautablösung. Berlin, Grosser, 1885.

Description of new ophthalmological instruments. Vienne, Stein, 1885.

Die Krankheiten der Keilbeinhöhle und des Siebbeinlabyrinthes und ihre Beziehungen zu Erkrankungen des Sehorganes. En collaboration avec M. Tyrman. (Avec 9 figures.) Wiesbaden, Bergmann, 1886.

Beiträge zur Anatomie des Auges in normalem und pathologischem Zustande. (Avec 12 planches.) Wiesbaden, Bergmann, 1887.

Die Sehstörungen bei Tabes dorsalis und Versuch einer einheitlichen Erklärung des Symptomes-complexes der Tabes. (Avec 24 figures.) Wiesbaden, Bergmann, 1889.

Anatomie mormale et pathologique de l'œil. Ouvrage couronné par l'Académie des Sciences, avec 12 planches hors texte tirées en taille-douce. Paris, chez Octave Doin, 1889.

La chirurgie du sinus sphénoïdal. Paris, chez Octave Doin, 1890. (Épuisé.)

Rapports entre les maladies des yeux et celles du nez et de ses cavités voisines. Avec 6 figures intercalées dans le texte. Paris, chez Octave Doin, 1892.

Les maladies des yeux dans leurs rapports avec la pathologie générale. Leçons recueillies par le docteur de Saint-Cyr de Monlaur, revues par le professeur. (Avec 43 figures intercalées dans le texte.) Paris, chez G. Masson, 1892.

ANATOMIE NORMALE

ET PATHOLOGIQUE

DE L'ŒIL

PAR

LE Dr ÉMILE BERGER

OUVRAGE COURONNÉ PAR L'INSTITUT (ACADÉMIE DES SCIENCES)

AVEC 31 FIGURES INTERCALÉES DANS LE TEXTE ET 12 PLANCHES HORS TEXTE

DEUXIÈME ÉDITION

CORRIGÉE ET CONSIDÉRABLEMENT AUGMENTÉE

PARIS

OCTAVE DOIN, ÉDITEUR

8, PLACE DE L'ODÉON, 8

1893

LANE LIBRARY

13

DÉDIÉ

A

NOS CONFRÈRES FRANÇAIS

48488

PRÉFACE

Dans les mémoires que j'ai publiés en 1889, j'ai traité quelques points très importants de l'anatomie normale et pathologique de l'œil ; je me propose aujourd'hui de compléter ces mémoires et de les transformer en un traité qui résumera toutes nos connaissances actuelles sur l'anatomie normale et pathologique de l'organe de la vision, traité qui fait encore défaut dans la littérature médicale.

La science ophthalmologique ne peut faire de sérieux progrès que si elle repose sur des bases anatomiques précises. Ce sont les observations anatomiques qui nous donnent l'explication des phénomènes cliniques présentés par les malades ; c'est l'anatomie qui nous renseigne sur l'essence des altérations du fond de l'œil que l'ophthalmoscope permet de reconnaître ; et, dans les cas où des opacités des milieux réfringents de l'œil rendent impossible l'examen ophthalmoscopique, c'est l'autopsie seule qui fournit des indications sur la nature du processus morbide. Toutefois, l'anatomie a encore maintes questions à résoudre, soit que l'occasion ne se soit pas présentée d'examiner au microscope certaines altérations constatées à l'examen clinique, soit que nos méthodes de recherches anatomiques n'aient pas encore atteint un degré suffisant d'exactitude.

Nos connaissances sur les véritables causes des altérations des tissus de l'œil ont surtout fait des progrès depuis que la bactériologie et la pathologie expérimentale ont permis de combler les nombreuses lacunes laissées par l'anatomie et l'histologie. Mais il serait injuste de ne pas citer d'autres sciences qui ont aussi contribué à faire avancer l'étude de l'œil humain. Parmi ces sciences, vient en première ligne l'anatomie comparée, grâce à laquelle nous pouvons suivre, dans la série animale, les diverses phases du développement d'un organe donné. Il est très difficile par exemple de démontrer chez l'homme l'existence d'une portion conjonctivale de la cornée : chez quelques animaux cette portion forme une couche indépendante. La portion choroïdale de la lame criblée de la sclérotique est si peu développée dans l'œil humain qu'on considérait jadis la choroïde comme se terminant sur le pourtour du nerf optique ; chez quelques animaux, au contraire, cette portion offre un tel développement qu'il est impossible d'en contester l'existence. Qu'il me soit permis, enfin, de rappeler que c'est en étudiant des yeux d'animaux qu'on a découvert le *tapetum*. Des savants ont alors songé à rechercher cet organe dans l'œil humain : ils l'ont rencontré dans la région de la *macula* et la découverte du tapis chez l'homme a eu une grande importance au point de vue physiologique, car elle a permis d'expliquer certains phénomènes (reflet) qu'on avait observés à l'ophthalmoscope.

D'autres sciences viennent également nous prêter leur concours actif, nous l'avons déjà dit ; et parmi elles la pathologie comparée de l'œil, qui, dans ces dernières années, a fait l'objet de sérieuses études, et fournira certainement de précieuses données à la science médicale.

Quel que soit l'intérêt qu'elle offre pour le clinicien,

l'anatomie de l'œil humain ne lui est pas toujours familière, car pour arriver à la posséder complètement il faut des recherches longues et fastidieuses. Les travaux relatifs à cette question se trouvent en effet disséminés dans diverses publications périodiques et dans des monographies publiées en différentes langues. Il était donc nécessaire pour l'oculiste de posséder un ouvrage exposant d'une façon systématique les résultats des recherches anatomiques faites en différents pays, et c'est pour répondre à cette nécessité que nous avons entrepris ce travail.

Mais le livre que nous soumettons au public ne doit pas intéresser seulement l'oculiste ; il a pour but d'être utile aux savants de tout genre, aux cliniciens, aux praticiens, car les affections oculaires ne sont bien souvent que des symptômes locaux de maladies générales, et vous retrouvez dans d'autres organes les processus que vous avez vus se développer dans le globe oculaire. Il est évident d'ailleurs qu'un traité d'anatomie normale et pathologique de l'œil répond à des besoins incessants pour l'anatomiste, l'histologiste et le pathologiste. Ce dernier surtout trouve dans les tissus qui composent l'organe de la vision un milieu très favorable pour ses recherches de pathologie expérimentale. Il nous suffira de mentionner les recherches sur l'inflammation, auxquelles ont donné lieu la cornée et le corps vitré, et les expériences d'inoculations microbiennes pratiquées dans la cornée et la chambre antérieure de l'œil.

La connaissance de l'anatomie de l'œil humain est enfin indispensable au physiologiste et au physicien. Avouons, toutefois, que les sciences inductives ont marché plus vite que les sciences descriptives. Il y a beau jour que la chambre obscure était découverte quand on reconnut que l'œil était construit d'après le même prin-

cipe. On sait depuis des années que l'astigmate voit mieux en regardant à travers une fente étroite. C'est seulement en 1881 que j'ai le premier émis l'opinion que la forme de la fente pupillaire chez quelques animaux avait pour but de corriger l'astigmatisme. La même année, et peu de temps après moi, Wolfskehl émettait aussi cette idée sans que nous nous fussions concertés. La combinaison de verres convexes et de verres concaves ayant un pouvoir réfringent différent donne un verre sans aberration chromatique. Ce fait a été découvert par Euler qui, en étudiant l'anatomie de l'œil humain, a reconnu que la combinaison du cristallin et du corps vitré produisait un résultat analogue. Depuis fort longtemps les physiciens savent qu'on peut en partie corriger l'aberration sphérique d'un instrument optique quelconque au moyen d'un diaphragme à trou central; ils avaient fait cette constatation avant qu'on n'eût reconnu que l'œil humain possédait dans l'iris un appareil du même genre. La découverte la plus importante au point de vue de la correction de l'aberration de sphéricité est due à un savant français, Fresnel : pour remédier au défaut de clarté de l'image, il a eu l'idée de combiner des verres ayant une courbure différente sur chacune de leurs faces ; c'est le système employé dans la construction des phares. Or, le cristallin humain est construit d'après ce principe, dont la théorie a été exposée par un des plus grands savants de son temps.

Ainsi, dans maintes circonstances, les recherches anatomiques ont montré dans l'œil humain des dispositions aptes à corriger des défauts optiques, lorsque déjà le génie de l'homme avait, dans le même but, eu recours à des moyens analogues. Nous pourrions citer un bon nombre d'appareils inventés par des savants de premier

ordre qui se trouvent réalisés par la nature. Bornons-nous à mentionner encore un fait : notre maître et ami le professeur Claus a décrit l'œil d'un crustacé, qui est construit sur le même plan qu'un télescope.

Nous regrettons que les limites dans lesquelles nous devons nous renfermer nous obligent à passer sous silence une foule de rapports intéressants existant entre l'anatomie de l'œil et d'autres sciences. Nous espérons toutefois que ceux qui s'intéressent à cette question trouveront dans notre ouvrage un encouragement à l'étudier.

Nous avons intercalé dans notre livre un certain nombre de recherches nouvelles que nous avons faites sur l'entrecroisement intrapapillaire des fibres optiques et sur le ligament pectiné de l'iris.

L'ouvrage que nous présentons aujourd'hui n'est pas seulement plus complet que celui que nous avons publié en 1889 ; nous avons l'espoir qu'il laisse aussi moins à désirer au point de vue de la forme. Quand nous avons soumis à l'appréciation du monde savant un travail que l'Académie des Sciences avait couronné, nous nous sommes rendu compte de l'obligation où nous nous trouvions de n'employer que des expressions justes. Aussi avions-nous confié la correction de notre ouvrage à un confrère qui nous paraissait posséder les qualités nécessaires. Nous étions malheureusement dans l'erreur, et malgré les précautions que nous pensions avoir prises, le seul résultat de cette correction a été d'introduire à l'impression des fautes que ne renfermait pas le manuscrit soumis au jugement de l'Institut et couronné par lui.

Dr Émile Berger

Paris, le 31 juillet 1892.

PRÉFACE DE LA PREMIÈRE ÉDITION

Qu'il me soit permis d'exprimer ici toute ma reconnaissance à l'Académie des Sciences, et en particulier à MM. les membres de la section de Médecine et de Chirurgie, qui ont bien voulu honorer de leurs suffrages le mémoire que je présente aujourd'hui au public et lui accorder une récompense du concours Montyon. J'ai tenu à ce que cette récompense ne fût point séparée de cet ouvrage : je l'ai employée à son édition.

Je dois tous mes remerciements à MM. Panas et Gayet, qui, malgré l'éclat de leur nom, m'ont fait l'honneur d'accepter la dédicace de ces quelques pages.

Enfin, s'il m'a été possible de finir cet ouvrage, j'en suis redevable pour une bonne part à M. le professeur Ranvier et à M. le Dr Meyer. M. le professeur Ranvier m'a accordé pendant plusieurs mois une hospitalité bienveillante dans son laboratoire du Collège de France, hospitalité qui m'a permis de continuer mes recherches micrographiques sur l'histologie de l'œil; M. le Dr Meyer m'a installé un laboratoire d'histologie dans sa clinique particulière.

Grâce à l'assistance que ces messieurs m'ont prêtée, je me suis trouvé en état d'augmenter et aussi de rectifier en partie les travaux que j'avais faits sur l'anatomie

normale et pathologique de l'œil, dans les laboratoires de MM. Rollet et Zuckerkandl.

Il y a, en effet, cinq ans que j'entrepris mes recherches sur ces travaux.

La première partie des études contenues dans ce livre a pour objet les recherches sur la chambre postérieure de l'œil, sur le ligament suspenseur du cristallin, sur les canaux d'Hannover et de Petit et sur la fente post-lenticulaire.

Afin de mettre plus de clarté dans l'exposé de ce travail, j'ai joint à la partie qui traite de l'anatomo-pathologie de l'œil les expériences anatomiques qui ont été faites sur la croissance de la membrane de Descemet, sur les trabécules du ligament pectiné de l'iris, ainsi que sur la structure du corps vitré.

Les recherches anatomo-pathologiques concernent les altérations de l'œil dans l'irido-cyclite et dans l'atrophie du globe oculaire. L'irido-cyclite mérite à coup sûr un intérêt spécial, parce que les hommes de la classe ouvrière y sont exposés pour la plupart par leur profession; et son intérêt grandit encore quand on songe que l'irido-cyclite, après avoir attaqué un œil, peut se propager à l'autre, et peut causer, par conséquent, la perte des deux yeux chez les nombreux ouvriers qui en sont atteints.

Alors que certaines régions de l'œil ont été étudiées avec grand soin, d'autres, par contre, ont été complètement laissées dans l'oubli.

Jusqu'ici, en effet, on n'avait encore rien publié sur les altérations que subissent les diverses parties de l'œil depuis le début jusqu'au dénouement de l'irido-cyclite. J'ai été contraint de m'abstenir de recherches sur la façon dont se propage l'ophthalmie sympathique parce

que les moyens expérimentaux nécessaires m'ont fait défaut.

Ces recherches, d'ailleurs, ont été effectuées par d'autres savants, pendant que je m'occupais des travaux que je publie aujourd'hui et si elles ne sont pas encore terminées, elles ont du moins jeté quelque clarté sur cette question.

Enfin, j'ai résumé dans ce livre mes recherches sur l'excavation glaucomateuse du nerf optique.

C'est dans l'espérance que ceux qui s'intéressent aux progres de l'ophthalmologie trouveront dans ce recueil quelques nouvelles lumières, que je le soumets au jugement bienveillant du public.

Dr E. Berger.

TABLE DES MATIÈRES

Pages

ANATOMIE NORMALE DE L'ŒIL 1

Anatomie macroscopique de l'œil et de ses annexes 3

GLOBE OCULAIRE 3

Forme de l'œil. — Asymétrie du globe oculaire. Influence des muscles extrinsèques et de la forme de l'orbite 3

Parties constituantes de l'œil. — Coques protectrice, nourricière et sensitive. Milieux réfringents. Chambres antérieure et postérieure 8

PARTIES ACCESSOIRES DU SENS DE LA VUE 28

Orbite. — Forme et dimensions. Leurs variations suivant l'âge, le sexe et la race. Indice orbitaire. Son rapport avec la myopie 28

Cavités voisines du nez. — Sinus frontal. Sinus maxillaire. Cellules éthmoïdales. Sinus sphénoïdal. Paroi optico-sphénoïdale. Anomalies dans la croissance du sphénoïde. Leur importance pour l'organe de la vue. Développement des cavités aériennes de la face 36

Aponévroses de l'orbite. — Périorbite. Aponévrose orbitaire. Capsule de Tenon. Prolongements de deuxième ordre. Fascia palpébral supérieur et inférieur. Ligament palpébral externe et interne 46

Paupières. — Couches. Rapport entre la hauteur de la peau de la paupière et celle de la paupière elle-même. Dimensions de la fente palpébrale. Bords adhérent et libre des paupières. Angles externe et interne. Cils. Glandes de Meibomius 50

Muscles extrinsèques de l'œil. — Releveur de la paupière supérieure. Muscles droits interne, externe, supérieur, inférieur. Grand oblique. Petit oblique 55

Muscle orbitaire 61

Muscles des paupières. — Orbiculaire des paupières. Portions palpébrale, orbitaire, lacrymale (M. de Horner). Muscle palpébral supérieur et inférieur 61

NERFS 64

Nerf optique. — Trajet intra-orbitaire. Trajet de déroulement (différence entre la longueur du nerf et la distance séparant le globe du trou optique). Rapport avec la myopie. Chiasma. Bandelettes optiques 64

Nerf trijumeau (1re branche) 68

Nerfs moteurs de l'œil. — Oculo-moteur commun. Pathétique. Oculo-moteur externe 69

Pages.

Nerf facial..... 74
Grand sympathique. —Portion cervicale..... 76
Ganglion ciliaire..... 79
Artères. — Branches de la carotide interne et de la carotide externe. Courant sanguin collatéral dans la compression de l'ophthalmique.. 80
Veines. — Vasa vorticosa. Veine ophthalmique supérieure et inférieure. Nombreuses anastomoses avec des veines voisines..... 83
Lymphatiques. — Lymphatiques extérieurs superficiels et profonds. Lymphatiques postérieurs..... 85
Appareil lacrymal. — Glande lacrymale supérieure et inférieure. Conduits excréteurs. Lac lacrymal. Conduits, points lacrymaux. Sac lacrymal. Canal nasal (naso-lacrymal)..... 86

Anatomie micrographique de l'œil et de ses annexes.

Technique micrographique. — Préparations anatomo-pathologiques. Durcissement, coloration, montage..... 92
Embryogénie..... 97
Histologie de l'enveloppe externe du globe oculaire..... 100
Cornée. — Epithélium antérieur. Membrane de Bowman. Couche moyenne. Trame fibro-lamelleuse. Cellules fixes de la cornée. Membrane de Descemet. Endothélium pavimenteux. Nerfs. Vaisseaux. Lymphatiques..... 100
Sclérotique. —Fibres. Cellules. Funiculus scleralis d'Hannover. Lamina fusca. Nerfs. Vaisseaux. Lymphatiques..... 100
Histologie de la couche moyenne de l'œil..... 112
Iris. Endothélium antérieur. Couche limitante antérieure. Couche vasculaire. —Lamelle élastique. Couche pigmentaire. Membrane cuticulaire. Nerfs..... 114
Insertion ciliaire de l'iris. —Canal de Schlemm. Espace de Fontana. Ligament pectiné de l'iris..... 120
Corps ciliaire.—Muscle de l'accommodation. Procès ciliaires. Vaisseaux de l'iris et du corps ciliaire. Orbiculus ciliaris. Couche pigmentaire. Lame vitrée. Portion ciliaire de la rétine. Cellules cylindriques. Lame vitrée de la pars ciliaris retinæ..... 124
Choroïde. — Lamelle vitrée. Trame de la choroïde. Cellules pigmentaires. Vaisseaux. Chorio-capillaire. Leur rôle dans la nutrition de la rétine. Veines. Lamina fusca..... 132
Nerf optique. Embryogénie. Histologie des fibres optiques. Entrecroisement intra-papillaire. Gaînes. Prolongements fibreux de ces gaînes pénétrant dans le nerf optique. Lame criblée. Portion choroïdale de la lame criblée. Vaisseaux. Parcours et terminaison centrale des fibres optiques. Chiasma. Fibres maculo-papillaires. Fibres du quart inféro-externe de la rétine. Bandelette optique. Racine spinale du nerf optique. Capsule interne. Centre cortical de la vision..... 149
Rétine. — Embryogénie. Membrane limitante interne. Couche des fibres nerveuses. Couche des cellules nerveuses. Couche granuleuse interne. Couche à grains internes. Couche granuleuse externe. Couche à grains externes (noyaux des cellules visuelles). Membrane limitante externe. Cônes et bâtonnets. Epithélium pigmentaire. Macula lutea et fovea centralis. Vaisseaux..... 155

Pages.

Cristallin.— Cristalloïde, sa composition lamellaire. Lamelle zonulaire. Embryogénie des cellules intra-capsulaires. Épithélium capsulaire. Vortex cristallinien. Fibres lenticulaires. Lacunes lymphatiques.. 173

Chambre postérieure de l'œil. — Introduction. Division de la chambre postérieure. Méthode d'examen..... 180

A. Partie pré-zonulaire de la chambre postérieure..... 186

B. Partie zonulaire de la chambre postérieure. — Etendue. Ligament prismatique de cristallin et canal d'Hannover. Prolongements intravallaires de la chambre postérieure. Leur fonction comme conduits excréteurs de l'humeur aqueuse. Leur transformation en kystes dans l'irido-cyclite. Obstruction des prolongements intravallaires dans le glaucome.... 187

C. Partie post-zonulaire de la chambre postérieure (Canal de Petit). — Situation normale. Canal de Petit produit par une exsudation. Canal de Petit produit par les altérations post mortem des tissus. Canal de Petit produit par l'injection. Hémorrhagies et exsudation dans les canaux de Petit et d'Hannover observées avec l'ophthalmoscope. Notes historiques et erreurs sur le canal de Petit..... 198

Appareil suspenseur du cristallin.— Embryogénie. Histologie. Fibres zonulaires prenant naissance dans le corps vitré. Rapports de la membrane limitante interne (de la rétine) avec la lame vitrée de la pars ciliaris retinæ. Fibres zonulaires prenant naissance à la membrane limitante interne et à la lame vitrée. Cours des fibres. Remarques physiologiques. Ligament hyaloïdéo-capsulaire..... 207

Espace post-lenticulaire..... 220

Remarques sur l'anatomie comparée du ligament suspenseur du cristallin..... 221

Conclusions résultant de nos recherches sur la chambre postérieure de l'œil et le ligament supérieur du cristallin..... 222

Corps vitré. — Construction lamellaire de la partie périphérique. Membrane hyaloïde. Canal hyaloïdien. Area Martegiani. Fentes radiaires. Humeur vitrée. Cellules du corps vitré..... 224

ORGANES ACCESSOIRES DE L'APPAREIL DE LA VUE..... 228

Paupières. — Couches. Cils. Glandes. Vaisseaux et nerfs. Lymphatiques..... 228

Conjonctive. — Couches épithéliale, muqueuse (derme-muqueux) et sous-muqueuse. Follicules lymphatiques. Glandes de Krause. Glandes de Henle. Vaisseaux. Nerfs. Lymphatiques. Caroncule lacrymale. Repli semi-lunaire..... 232

Appareil lacrymal. — Glande lacrymale. Conduits lacrymaux. Sac lacrymal. Canal naso-lacrymal. Glandes analogues aux glandes de Henle et de Krause..... 239

ANATOMIE PATHOLOGIQUE DE L'ŒIL..... 243

Panophthalmies..... 243

GÉNÉRALITÉS. Définition. Panophthalmies de nature microbienne panophthalmie suppurée, irido-cyclite). Infection ectogène et endogène. Altérations locales dans les foyers microbiens. Action à distance ; elle est due aux produits phlogogènes des microbes. Ophthalmie

Pages.

sympathique. Panophthalmies non microbiennes. Irido-cyclite produite par la présence d'un cysticerque intra-oculaire. Inflammation du tractus uvéal dans les tumeurs intra-oculaires, dans le glaucome. Irido-cyclite fœtale. Le cryptophthalmos et l'anophthalmos sont dus à cette affection. Glaucome fœtal (buphthalmie)..... 243

PANOPHTHALMIE SUPPURÉE. IRIDO-CYCLITE. ATROPHIE DU GLOBE OCULAIRE. 256

Symptômes cliniques. Changements de la forme du globe oculaire. 256

Epithélium cornéen antérieur. — Elargissement des lacunes inter-cellulaires. Développement multiple de fentes intercellulaires. Bourgeonnement en forme de cancer. Pigment et dépôt de chaux. Coupanneuse..... 260

Membrane de Bowman. — Canaux nerveux et plis. Rhytidosis. Kératite vésiculeuse..... 263

Couche moyenne (parenchymateuse) de la cornée. — Œdème de la cornée. Etendue de l'œdème de la cornée. Œdème de la cornée dans l'œil atrophié. Altérations des cellules-fixes de la cornée. Développement de pus dans la cornée. Karyokinèse. Nouvelle formation et métamorphose régressive des vaisseaux. Développement de pigment. Dépôts de chaux..... 267

Membrane de Descemet. — Solution de continuité. Fente en lamelles. Décollement de la membrane de Descemet par des épanchements séreux, purulent et hémorrhagique. Enclavement d'une partie de la membrane de Descemet dans une plaie pénétrante de la cornée. Elargissement des lacunes intercellulaires de l'endothélium. Décollement de l'endothélium. Pigmentation des cellules endothéliales. Dégénérescence colloïde. Cellules fusiformes..... 276

Cause de l'œdème cornéen..... 282

Canal de Schlemm. — Exsudation. Oblitération..... 284

Chambre antérieure..... 285

Espace de Fontana. — Obstruction de la partie périphérique de la chambre antérieure. Trabécules du ligament pectiné de l'iris. Oblitération de l'espace de Fontana. Séparation de la partie périphérique de la chambre antérieure. Croissance de la membrane de Descemet. Nouvelle formation de membranes à la surface antérieure de l'iris.. 286

Iris. — Infiltration. Altérations de l'endothélium. Exsudation à la surface de l'iris. Altérations des cellules de la trame de l'iris et du muscle sphincter de la pupille. Pupille. Iris des yeux atrophiés. Couches postérieures de l'iris. Dégénérescence et nouvelle formation de vaisseaux sanguins. Hémorrhagies. Kystes de l'iris..... 290

Corps ciliaire. — Altérations de forme. Prolifération de la pars ciliaris retinæ. Sécrétions cuticulaires de la pars ciliaris retinæ. Néo-formation de vaisseaux. Procès ciliaires. Stries longitudinales et augmentation des noyaux des fibres lisses du muscle de l'accommodation. Infiltrations et hémorrhagies du corps ciliaire d'yeux atrophiés. Dépôts de chaux..... 295

Choroïde. — Exsudations dans les couches internes. Prolifération des cellules de la trame choroïdienne. Altérations des couches externes. Inflammation de la choroïde dans les yeux atrophiés. Excroissances papillaires. Dépôt de chaux..... 303

Ossification de la choroïde..... 308

Pages.

Sarcome du tractus uvéal d'yeux atrophiés 312

Espace supra-choroïdien. — Exsudation entre les lamelles de la membrane supra-choroïdienne. Décollement du corps ciliaire et de la choroïde par exsudat ou par hémorrhagie. Occlusion de l'espace supra-choroïdien par du tissu conjonctif. Développement de kystes. Oblitération de l'espace supra-choroïdien. Dépôt de chaux. Foyers d'infiltration 315

Chambre postérieure de l'œil. — Contenu. Hydropisie. Restes de la chambre postérieure. Union de l'espace post-lenticulaire avec le canal de Petit. Formation de couennes dans le pourtour du cristallin. Dépôt de chaux. Ossification. Rétention de l'humeur aqueuse ; développement de kystes. Zone de Zinn. Endothélium de la chambre postérieure, pigmentation, dégénérescense colloïde 319

Capsule lenticulaire. — Fente en lamelles. Destruction partielle de la cristalloïde. Concrétions calcaires en dedans de la cristalloïde..... 324

Cristallin. —Altérations de la situation et de la forme. Altérations du contenu du sac capsulaire. Cataracte molle. Cataracte fibreuse. Fibres lenticulaires incluses dans une cataracte fibreuse. Inclusion du noyau du cristallin dans une cataracte fibreuse. Cataracte fibro-calcaire contenant de nombreux vaisseaux (cataracte vasculaire). Cataracte osseuse. Ossification située entre les plis de la cristalloïde. Développement de kystes dans une cataracte fibreuse. Dépôts des sels calcaires. Hémorrhagies, infiltrations inflammatoires de cataractes fibreuses. Théorie de la cataracte 327

Corps vitré. — Composition lamelleuse de la partie périphérique du corps vitré. Cellules du corps vitré. Développement de cavités dans le corps vitré à l'âge sénile. Développement de pus dans le corps vitré. Restes de lamelles du corps vitré. Exsudation et hémorrhagie dans les voies lymphatiques du corps vitré. Néo-formation de vaisseaux sanguins. Hémorrhagies. Transformation du corps vitré en tissu conjonctif. Développement de kystes par dilatation des voies lymphatiques, par hémorrhagie et par dégénérescence muqueuse. Ossification. Altérations de situation et de forme. Décollements antérieur et postérieur du corps vitré..... 338

Rétine. — Décollement de la rétine. Prolapsus de la rétine dans une plaie de la cornée. Décollement de la membrane limitante interne. Œdème inflammatoire de la rétine. Altérations de la couche des cônes et bâtonnets. Altérations tardives dans les tissus de la rétine. Prolifération des couches à grains, conservation des fibres nerveuses. Prolifération du tissu de soutènement et destruction des éléments nerveux. Altérations de la rétine dans la panophthalmie suppurée. Transformation de la rétine en un tissu conjonctif. Régénération de la couche pigmentaire. Origine du pigment rétinien. Dégénérescence colloïde (Formations hyalines). Néo-formation et oblitération de vaisseaux. Dégénérescence hyaline des parois vasculaires. Développement de kystes dans la rétine. Infiltration, hémorrhagie, dépôt de chaux. Développement de tissu osseux..... 352

Nerf optique. — Névrite optique. Excavation du nerf optique accompagnée de névrite optique. Papille optique des yeux atrophiés. Névrite interstitielle. Névrite parenchymateuse. Néo-formation et dégénéres-

Pages.

cence des vaisseaux. Formations colloïdes. Dépôts calcaires. Altérations des gaînes optiques. Dégénérescence secondaire ascendante. 374

Sclérotique. — Altérations de la forme. Altérations inflammatoires. Hémorrhagies. Prolifération des cellules sclérales. Cellules pigmentées. Néo-formation et métamorphose régressive des vaisseaux sanguins. Exsudation autour des vasa vorticosa..... 383

Capsule de Tenon. — Infiltration. Adhérences. Oblitération de l'espace de Tenon. Néo-formation de vaisseaux. Dépôts de chaux..... 389

Conjonctive et épisclérа. — Infiltration. Altération de l'épithélium. Dilatation des voies lymphatiques. Néo-formation et métamorphose régressive des vaisseaux. Anastomoses vasculaires entre la conjonctive et le tractus uvéal..... 390

Nerfs ciliaires..... 392

Remarques sur l'ophthalmie sympathique..... 395

Glaucome. — Formes cliniques. Dégénérescence des parois vasculaires. Œdème de la cornée. Inflammation oblitérante du canal de Schlemm et de l'espace de Fontana. Altérations du tractus uvéal. Ectropion du sphincter irien. Inflammation de la choroïde et de la lamina fusca. Altérations dans le pourtour des vasa vorticosa. Œdème de la sclérotique. Excavation du nerf optique. Halo glaucomateux. Théorie du glaucome..... 403

Hydrophthalmie, buphthalmie, mégalophthalmos. — Ectasie du globe. Œdème cornéen. Altérations de l'espace de Fontana et du canal de Schlemm. Altérations du tractus uvéal. Excavation du nerf optique..... 415

Parallèle des lésions anatomo-pathologiques observées dans l'iridocyclite et le glaucome..... 416

Explication des planches..... 419

Table alphabétique des matières..... 427

ANATOMIE NORMALE

DE L'ŒIL

ANATOMIE MACROSCOPIQUE
DE L'ŒIL ET DE SES ANNEXES

GLOBE OCULAIRE

FORME DE L'ŒIL

On compare habituellement la forme de l'œil humain à une sphère, à la partie antérieure de laquelle serait surajouté un petit segment d'une sphère de moindre diamètre, assez comparable à un verre de montre. Le rayon de courbure du segment antérieur, que limite en avant la cornée, est de 7 à 8 millimètres dans sa partie centrale. La sphère elle-même est limitée dans sa plus grande partie par la sclérotique, et son rayon est de 12 mm. 7.

En avant et en arrière, le globe de l'œil n'est pas absolument sphérique, et ce n'est qu'à une époque récente qu'on a pu expliquer ces irrégularités de forme que l'on connaissait depuis longtemps. Qu'il nous suffise, en ce moment, de rappeler les chiffres que Sappey [1] attribue aux trois différents diamètres de l'œil :

	CHEZ L'HOMME	CHEZ LA FEMME
	mm.	mm.
Diamètre antéro-postérieur (axe de l'œil)..	24,6	23,9
— vertical.....	23,5	23,»
— transversal.....	23,9	23,4

[1] Sappey, Traité d'anatomie descriptive, t. III.

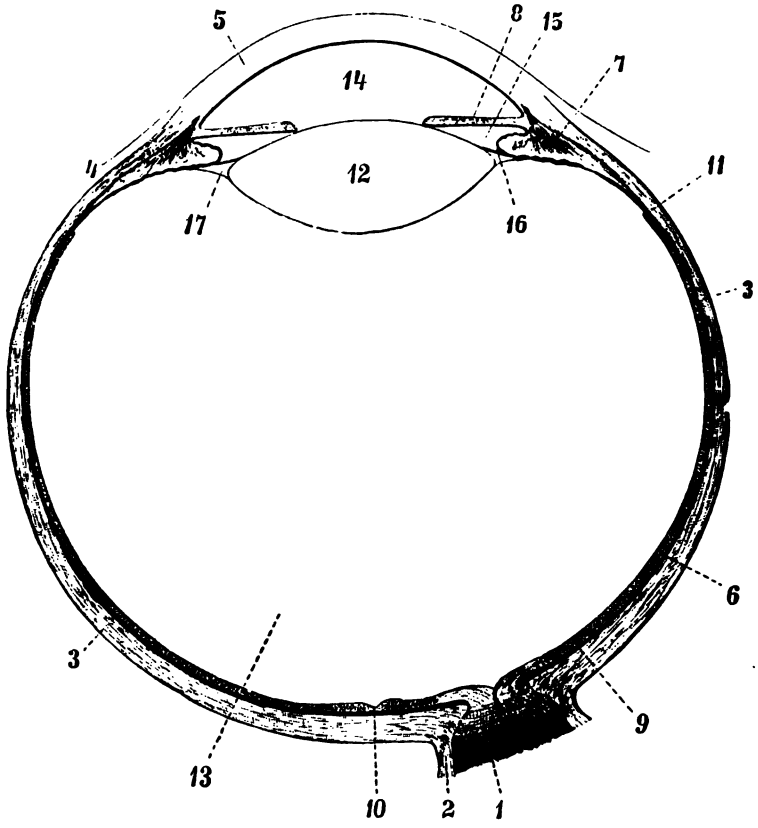

Fig. 1.

Coupe horizontale de l'œil humain (d'après Merkel) ; — 1, nerf optique; — 2, gaine durale du nerf optique dans sa transition dans le tissu sclérotical ; — — 3 sclérotique ; — 4 conjonctive bulbaire ; — 5, cornée ; — 6, choroïde ; — 7, corps ciliaire ; — 8, iris ; — 9, rétine ; — 10, fovea centralis ; — 11, ora serrata de la rétine ; — 12, cristallin ; — 13, corps vitré ; — 14, chambre antérieure de l'œil ; — 15, partie prézonulaire de la chambre postérieure de l'œil ; — 16, fibres zonulaires s'insérant dans la cristalloïde antérieure ; — 17, canal d'Hannover.

Avant de nous étendre davantage sur les irrégularités que l'œil présente dans sa forme, nous allons donner encore quelques chiffres. Le diamètre intérieur de l'œil (*innere Augenaxe*), c'est-à-dire son axe mesuré à partir de la face postérieure de la cornée jusqu'à la face antérieure de la sclérotique, est, d'après Krause, de 21 mm. 74. Les points de rota-

tion des deux yeux sont séparés par une distance de 50 à 60 mm. D'après Sappey, l'œil pèse de 7 à 8 grammes; son poids spécifique varie de 1,0220 à 1,0302 (Huschke); Henle évalue son volume à 6 centimètres cubes.

L'irrégularité de forme se montre dans la partie antérieure et dans la partie postérieure de l'œil.

Le segment antérieur, représenté par la cornée, est regardé comme un ellipsoïde à trois axes, le plus grand ayant une direction sagittale. Les deux petits axes sont perpendiculaires au grand, et, sauf dans quelques cas exceptionnels (Donders), ils sont aussi perpendiculaires l'un à l'autre. Dans l'immense majorité des cas, c'est le méridien vertical de la cornée qui l'emporte en courbure sur les autres, tandis que le méridien horizontal est le moins courbé; la partie temporale de ce dernier méridien offre généralement une plus forte courbure que sa partie nasale (Leroy). Il est très facile de se convaincre de ce fait en examinant la cornée à l'aide du kératoscope : on voit, chez la plupart des sujets, l'image cornéenne plus petite dans la moitié nasale que dans la moitié temporale du méridien (E. Berger).

L'irrégularité de forme que présente la cornée n'est qu'un phénomène partiel de l'irrégularité qu'on observe dans toute la région antérieure de l'œil. La moitié nasale du segment antérieur du globe oculaire est, en effet, moins développée que sa moitié temporale. Quant au segment postérieur, il offre aussi une asymétrie due à l'insertion du nerf optique, qui pénètre dans l'œil à une distance de 3 ou 4 millim. du pôle postérieur de la sclérotique. C'est pour cette raison que le méridien horizontal du globe, mesuré depuis le nerf optique jusqu'au centre de la cornée, est beaucoup plus petit du côté nasal que du côté temporal (27, 3 mm. en dedans, 33,8 mm. en dehors, d'après Sappey).

On ne peut expliquer l'asymétrie de l'œil qu'en invoquant les modifications produites dans sa forme, lorsqu'il se développe, par l'action des organes voisins. Sur ce point, il y a

concordance parfaite entre les résultats fournis par la mensuration de la courbure de la cornée et certains faits anatomiques bien connus : l'insertion et l'action dynamique des muscles droits, qui s'attachent à la partie antérieure du globe oculaire. Les intéressantes recherches de Ed. Meyer [1] ont démontré qu'au moment de la naissance le segment antérieur de l'œil se rapproche considérablement de la forme sphérique ; ce n'est que pendant la croissance qu'il devient de plus en plus irrégulier. Le muscle droit interne, plus fort et inséré plus en avant, modifie davantage la forme du segment antérieur de l'œil que le muscle droit externe, moins puissant et inséré plus en arrière ; d'où il résulte que la courbure du globe oculaire est moins modifiée en dehors.

Les mensurations que j'ai pratiquées à l'aide de l'ophthalmomètre démontrent, comme celles publiées par Schneller [2], que la courbure de la cornée est modifiée par l'action des muscles oculaires. Néanmoins, il me semble nécessaire de poursuivre les recherches sur cette question.

Il faut admettre que les muscles obliques, qui s'insèrent à la partie postérieure de l'œil, ont sur cette région une influence comparable à celle des muscles droits sur la forme du segment antérieur. Nous laisserons de côté pour le moment la question de savoir si la forme du globe oculaire peut être modifiée par la compression qu'exercent sur lui les muscles de l'œil. Cette opinion a surtout été défendue par Stilling, qui attribue l'augmentation de l'axe antéro-postérieur de l'œil myope à la compression exercée par le muscle oblique supérieur, lorsque la réduction du diamètre vertical de l'orbite oblige ce muscle à suivre un parcours anormal.

A notre avis, il existe un rapport direct entre l'irrégularité de l'orbite et celle du globe oculaire, et, pour expliquer cette

[1] Ed. Meyer, Revue générale d'ophthalmologie, 1890, n° 7.
[2] Schneller, Compte-rendu du 7e Congrès international d'ophthalmologie, 1888, p. 328.

dernière, il n'est nul besoin d'invoquer une action anormale des muscles de l'œil.

Il y a fort longtemps déjà que des auteurs très sérieux, tels que JAVAL, EMMERT, ont signalé des rapports entre l'astigmatisme de la cornée et les anomalies morphologiques de l'orbite.

Le développement de l'œil est intimement lié à l'accroissement de l'orbite. Que l'œil manque, comme il arrive lorsqu'on a pratiqué l'énucléation pendant l'enfance, et l'on voit l'orbite correspondante plus étroite que l'autre. De même, une orbite trop étroite ne permet pas un développement normal du globe oculaire, et les divers diamètres de l'œil se trouvent alors modifiés. Mais cette étroitesse ne s'opposant pas au développement d'arrière en avant, le diamètre antéro-postérieur s'accroît, et c'est ainsi que, dans certains cas, on peut expliquer le rapport qui existe entre l'étroitesse de l'orbite et la myopie. Il est un fait qui démontre que la myopie n'est pas toujours due à une simple ectasie du pôle postérieur de l'œil: le diamètre antéro-postérieur de l'organe de la vue est parfois si développé qu'il se produit une exophthalmie très manifeste. Il est évident que l'allongement anormal de l'œil par suite d'une anomalie orbitaire n'est qu'une des causes diverses qui donnent naissance à la myopie. En mesurant les diamètres des orbites dans des cas d'anisométropie, j'ai constaté souvent une étroitesse très prononcée du côté de la myopie. Nous avons déjà dit que STILLING explique l'élongation de l'œil logé dans une orbite étroite par la compression qu'exerce sur lui le muscle oblique supérieur. Il nous semble que la forme anomale du globe oculaire n'est alors qu'une des conséquences des anomalies que l'étroitesse de l'orbite entraîne dans tous les tissus qu'elle renferme. Cette manière de voir est pleinement mise en évidence lorsqu'on étudie les faits anatomiques au point de vue des influences mutuelles que les organes exercent les uns sur les autres relativement à leur forme. Lorsqu'on se borne à une simple

description de ce qu'a permis de trouver le scalpel, on ne fait qu'un travail aride; mais ce travail devient des plus intéressants dès qu'on se place au point de vue morphologique et physiologique.

Nous devons constater que la myopie n'existe jamais chez le nouveau-né, dont l'œil est toujours hypermétrope ; ce n'est que pendant la croissance qu'on voit apparaître les anomalies qui produisent la myopie (Koenigstein. Schleich, German). Chez le nouveau-né, l'axe de l'œil mesure 17,5 mm. ; à l'âge de la puberté, il est de 20 à 21 mm., et atteint bientôt après son complet développement.

Arrivons maintenant à la description des parties constituantes de l'œil, et examinons leurs dimensions.

PARTIES CONSTITUANTES DE L'ŒIL

L'*enveloppe externe* du globe oculaire est formée par la cornée et la sclérotique. La première de ces membranes constitue en même temps l'un des milieux réfringents les plus importants de l'œil. Extérieurement, la cornée est limitée du côté de la sclérotique par le rebord cornéo-scléral ; à ce niveau, le tissu transparent de la cornée se transforme subitement en tissu sclérotical.

Lorsqu'on sépare l'enveloppe externe, dont il vient d'être question, des membranes internes de l'œil, on peut constater l'existence d'un sillon interne situé à la limite de la cornée et de la sclérotique (sulcus corneæ internus). A sa périphérie, ce sillon est limité par un bourrelet (bourrelet sclérotical).

Sur une coupe transversale du méridien horizontal, la ligne de séparation entre la cornée et la sclérotique offre presque la même étendue à la face postérieure qu'à la face antérieure, la cornée se trouvant néanmoins un peu coupée en biseau aux dépens de sa face antérieure. Dans une coupe verticale, au contraire, on voit, sur les côtés, le tissu transparent de la cornée gagner un peu plus le rebord cornéo-

scléral postérieur que le rebord antérieur. En avant, le rebord cornéo-scléral a donc la forme d'une ellipse dont le grand diamètre, dirigé horizontalement, mesure 11, 9 mm.; son petit axe est de 10 mm. (Helmholtz). En arrière, le même rebord présente, au contraire, une forme circulaire.

Chez l'adulte, le diamètre horizontal de la *cornée* a donné au minimum une longueur de 8 mm., et au maximum de 14 mm. (Bock); Sappey l'évalue en moyenne à 11 ou 12 mm. Dans un cas tout à fait exceptionnel, Bock a même vu ce diamètre horizontal atteindre 15 mm., chez un sujet dont le diamètre vertical de la cornée mesurait 14 mm. (Sappey estime ce dernier diamètre à 10 mm. en moyenne.) Priestley Smith[1] a mesuré avec soin les dimensions de 1.000 cornées; il a trouvé que dans 3, 4 p. 100 des cas le diamètre horizontal dépassait 12 mm., et que chez 17 p. 100 des sujets il restait au-dessous de 11 mm. D'après cet auteur, il semble qu'il n'y ait aucun rapport entre les diamètres cornéens et ceux du crâne ou la taille. Entre 5 et 10 ans, la cornée a terminé sa croissance.

Entre le sommet et la base de la cornée, Helmholtz a trouvé une distance de 2mm. 68.

Chez l'adulte, la cornée est plus épaisse à la périphérie qu'au centre; sur une coupe transversale elle mesure 1, 1 mm. dans le premier point, 0, 8 mm. dans le second. Par suite, la face postérieure de cette membrane se rapproche beaucoup plus que l'antérieure d'une courbe sphéroïdale, comme on l'a d'ailleurs démontré par l'étude de la quatrième image de Purkinje, produite par la face postérieure de la cornée. Chez le nouveau-né, au contraire, la membrane est plus épaisse au centre qu'à la périphérie.

D'après Michel et Wagner, la cornée se compose au point de vue chimique d'une chondrine spéciale (cornéo-chondrine), de globuline et de substance albuminoïde; l'eau entre

[1] Priestley Smith. Trans. of the Ophthalm. society of the United Kingdom, 1889, 14 novembre.

dans sa composition dans la proportion de 72, 75 pour 100, tandis qu'elle ne renferme que 0,66 de matières fixes. Son poids est évalué par Huschke à 180 milligrammes; son indice optique est de 1,3525.

La *sclérotique* recouvre les 4/5 ou les 5/6 du globe oculaire.

En arrière, elle est traversée par le nerf optique. Les couches, principalement celles qui sont les plus externes, vont former les gaînes optiques. L'épaisseur de la sclérotique atteint son maximum dans les parties antérieure et postérieure. En avant, l'épaississement de cette membrane est due en partie au passage, dans le tissu sclérotical, des tendons des muscles droits de l'œil. Sur une coupe transversale, la sclérotique mesure, en épaisseur, 0, 6 mm. dans sa partie antérieure, et 0,4 à 0,5 mm. dans sa partie équatoriale. D'après Sappey, elle n'atteindrait que 0,3 mm. dans la portion équatoriale recouverte par les tendons des muscles oculaires. Sur le pourtour du nerf optique, la sclérotique a 1 mm. à 1, 2 mm. d'épaisseur.

Au point de vue chimique, la sclérotique a absolument la même composition que le tissu conjonctif des tendons : elle contient 65, 5 p. 100 d'eau, de la gélatine, une substance albuminoïde et de la globuline.

La *membrane moyenne* de l'œil est formée par le tractus uvéal, caractérisé par un nombre considérable de vaisseaux et par une grande abondance de pigment. On peut, en effet, diviser les membranes de l'œil en trois coques, l'une protectrice (cornée et sclérotique), l'autre vasculaire (tractus uvéal), et la dernière sensitive (rétine).

Les anciens anatomistes faisaient commencer le tractus uvéal, représenté en arrière par la choroïde, à l'endroit où le nerf optique pénètre dans le globe oculaire (au foramen opticum choroideæ); des recherches récentes ont démontré que la choroïde est, au contraire, perforée par les fibres optiques.

Le tractus uvéal s'applique à la surface interne de la sclérotique jusqu'au bord cornéo-scléral interne ; puis il s'écarte de la coque protectrice, laissant ainsi, en arrière de la cornée, un espace libre, appelé chambre antérieure. La partie libre du tractus uvéal limite verticalement en arrière la chambre antérieure; c'est l'iris. Celui-ci, dont le diamètre mesure 13 mm., est percé d'un trou rond, ou pupille, qui est situé un peu du côté nasal et qui mesure à l'éclairage moyen une largeur d'environ 3 à 4 mm.

Dans la partie du tractus uvéal comprise entre l'ora serrata ou limite antérieure de la rétine, d'une part, et l'insertion de l'iris, d'autre part, se trouve intercalé un muscle à fibres lisses, nommé muscle de l'accommodation, ou muscle ciliaire, qui offre 4 mm. de diamètre longitudinal. La partion du tractus uvéal, qui se trouve renflée par le muscle ciliaire et des plexus veineux, est appelée *corps ciliaire*. Elle se divise en deux parties : — 1° une partie antérieure, qui présente 70 procès radiaires faisant saillie vers la cavité oculaire ; c'est la corona ciliaris ; — 2° une partie postérieure, plane, nommée par Henle orbiculus ciliaris.

La portion du tractus uvéal qui commence au niveau de l'ora serrata de la rétine et se continue jusqu'au foramen opticum porte le nom de *choroïde*. La choroïde n'est intimement unie à la sclérotique que dans le pourtour du nerf optique. Dans un deuxième point, au niveau du rebord cornéo-scléral, le tractus uvéal est solidement fixé à la sclérotique par des adhérences très fortes qui se rendent au bourrelet sclérotical (Scleralwulst) et aux faisceaux lamineux qui constituent la paroi interne du canal de Schlemm. La choroïde et le corps ciliaire sont séparés de la sclérotique par un espace lymphatique (espace supra-choroïdien ou périchoroïdal), dans lequel on rencontre un tissu formé de lamelles lâches, contenant quelques cellules pigmentaires : ces lamelles ont été décrites sous le nom de lamina fusca.

La partie périphérique de l'*iris* est unie à la partie posté-

rieure de la cornée par un ligament composé de trabécules séparés par l'humeur aqueuse (liquide lymphatique de la chambre antérieure de l'œil); ce ligament est le ligament pectiné de l'iris.

L'iris lui-même peut être divisé en deux zones : — 1° une zone pupillaire occupée par un muscle de 1, 5 mm. de largeur, le sphincter de l'iris; — 2° une zone périphérique ou ciliaire. Les deux zones sont séparées l'une de l'autre par une couronne de trabécules faisant saillie à la face antérieure et laissant entre eux de petites fossettes (cryptes). Les plus petites de ces fossettes ont un aspect noirâtre, tandis que les plus grandes offrent une coloration brune.

La zone ciliaire de l'iris, beaucoup plus étendue que l'autre, a été divisée par Fœus en trois parties, qui sont, en allant du centre vers la périphérie : une partie plane, une partie plissée et une partie périphérique. La partie plissée est caractérisée par des sillons circulaires concentriques, dont le nombre varie de 1 à 8, et qui ne forment pas d'ailleurs des cercles complets. Ces sillons sont un peu moins pigmentés que les autres portions de l'iris. La partie périphérique de l'iris échappe à l'examen clinique, car elle est presque entièrement recouverte par le limbe cornéen. La face antérieure de l'iris présente un aspect criblé dû au grand nombre de petites fossettes dont sont parsemées ses couches antérieures.

L'épaisseur de l'iris varie suivant l'état de contraction du sphincter de la pupille, muscle à fibres lisses situé dans la portion pupillaire de l'iris. Sur le cadavre, l'iris offre un diamètre transverse de 4 à 5 mm.; il est moins épais dans sa partie périphérique ou ciliaire que dans sa partie pupillaire.

Quand on examine la surface postérieure de l'iris, on y voit un système de plis radiaires très minces, dont la disposition n'a d'ailleurs rien de commun avec celle des procès ciliaires. Ces plis sont interrompus par des sillons circulaires, et les bourrelets situés entre deux sillons sont occupés par de petites fossettes secondaires.

Nous avons déjà noté que, dans le corps ciliaire, le tractus uvéal s'épaissit de 1 mm. par l'adjonction d'un muscle à fibres lisses qui occupe la face externe. La partie antérieure du corps ciliaire, dont le diamètre antéro-postérieur mesure 4 mm., présente 70 à 80 procès de 4 à 7 mm. de longueur, dirigés vers l'axe de l'œil. On distingue dans les procès ciliaires une portion basilaire, externe, et un sommet qui, après s'être dirigé en avant, se recourbe très vite, en formant un angle obtus, pour devenir postéro-interne. Les procès ciliaires arrivent jusqu'au voisinage de l'équateur du cristallin, sans toutefois le toucher chez l'homme, comme le fait s'observe chez les oiseaux.

Les procès ciliaires mesurent, suivant leur méridien, de 2 à 3 mm. ; leur hauteur diminue en arrière. Les intervalles situés entre eux offrent un diamètre transverse de 0,2 à 0,5 mm.

Les sommets des procès ciliaires forment une surface d'un aspect régulier; mais si on enlève la couche épithéliale qui les recouvre, on aperçoit une foule de petites fossettes et de sillons que dissimule l'épithélium pigmentaire.

Lorsqu'ils se recourbent en arrière, non seulement les procès ciliaires diminuent de hauteur, mais ils s'écartent aussi les uns des autres. Parfois, dans sa seconde portion, un procès se divise en deux ; il est bien plus rare d'en rencontrer de bifides en avant et de simples en arrière. La couronne ciliaire offre quelquefois en arrière des saillies accessoires, rayonnant comme les procès et interposées entre eux.

La choroïde forme une membrane sphéroïdale qui s'attache en dehors à la sclérotique ; sa surface interne est en rapport avec la rétine. Dans sa partie moyenne, son épaisseur est de 8,3 mm. ; en arrière, au niveau où pénètrent les artères ciliaires courtes postérieures, elle est de 0,4 mm.

A l'examen chimique on a trouvé dans le tractus uvéal des substances analogues à la globuline et à l'albumine ; mais il

a été impossible de les déterminer avec précision à cause de leur mélange avec du sérum sanguin.

La *rétine* est la membrane interne du globe oculaire; elle comprend l'expansion des fibres optiques et leur appareil terminal. Le nerf optique est entouré de trois enveloppes, dont l'externe (gaîne durale, vaginale ou fibreuse) est la continuation directe de la dure-mère cérébrale; sa gaîne interne est le prolongement de la pie-mère. Entre ces deux enveloppes existe une gaîne incomplète, dérivée de l'arachnoïde cérébrale et formée d'un tissu trabéculaire; elle divise l'espace intervaginal, compris entre les autres enveloppes, en deux parties, l'une externe, très étroite, l'autre interne, plus vaste.

Au point où le *nerf optique* pénètre dans l'œil, c'est-à-dire à 3 mm. en dedans de l'axe optique et à 1 mm. au-dessous, les fibres de la gaîne durale se continuent en partie dans les couches externes de la sclérotique, en partie dans ses couches moyennes. En avant, l'espace intervaginal devient très étroit et se termine à une certaine distance de la face interne de la sclérotique (Jaeger). Les fibres provenant de la pie-mère et de l'arachnoïde arrivent dans les couches internes de la sclérotique. Vers le niveau de l'extrémité antérieure de l'espace intervaginal du nerf optique, ce dernier nerf perfore la sclérotique et devient de plus en plus étroit; son plus petit diamètre se trouve généralement à la hauteur de la face interne de la choroïde. Dans quelques cas exceptionnels, on voit la plus petite coupe du nerf optique située un peu en arrière de la choroïde; on constate même parfois que le diamètre du canal optique (dans la sclérotique), après s'être considérablement rétréci, s'élargit de nouveau à la hauteur de cette membrane. Dans un autre chapitre, nous exposerons avec détails la cause du rétrécissement du nerf optique au moment où il traverse les membranes externe et moyenne de l'œil; disons seulement qu'il est dû à la perte des gaînes myéliniques et

[1] Michel et Wagner, Arch. f. Ophthalmologie, t. XXXII, f. 2.

aussi de la névroglie. La partie de la sclérotique que traversent les fibres optiques pour pénétrer dans l'œil est appelée lame criblée.

A l'examen anatomique, lorsqu'on examine un œil durci par des liquides ou altéré par la putréfaction, on voit le point d'entrée du nerf optique (papille optique) former une tache blanche de 1,5 mm. à 1,7 mm. de diamètre, qui se distingue à peine de la rétine quand on la regarde en avant; mais cette tache est très apparente sur un œil frais. La papille optique présente, à sa face antérieure, une fossette centrale (excavation physiologique du nerf optique).

La rétine commence à la papille optique, et, à l'état normal, elle apparaît comme une membrane très mince, transparente, qui s'accole à la face interne de la choroïde. En avant elle semble se terminer à la limite postérieure de l'anneau ciliaire, à 6,5 mm. en arrière de la cornée; elle forme en ce point une ligne sinueuse, appelée ora serrata. Mais, en réalité, elle se continue en avant de l'ora serrata, en s'amincissant et en éprouvant des modifications dans sa structure; elle va recouvrir la face interne du corps ciliaire et la face postérieure de l'iris jusqu'au bord pupillaire. Nous verrons qu'au point de vue embryologique on peut diviser la rétine en deux parties : — 1° une partie externe représentée par l'épithélium pigmentaire; — 2° une partie interne formée d'éléments nerveux avec leurs organes terminaux et d'un tissu de soutènement.

Dans le corps ciliaire, la partie externe de la rétine est représentée par une couche de cellules épithéliales pigmentaires qui en recouvre la face interne. La partie interne de cette membrane, réduite, au contraire, à une simple couche de cellules cylindriques, a été décrite sous le nom de *portion ciliaire de la rétine;* elle s'étend depuis l'ora serrata jusqu'au bord antérieur des crêtes et des intervalles ciliaires et recouvre toute la face interne du corps ciliaire.

Dans l'iris, chaque partie de la rétine est représentée par

une couche simple de cellules épithéliales pigmentaires ; au bord pupillaire, la couche externe se replie et va se continuer avec l'interne. Ces deux couches de cellules, qui recouvrent la face postérieure de l'œil, forment la *portion irienne de la rétine.*

C'est dans le pourtour de la papille optique que la rétine mesure le plus d'épaisseur ; son diamètre transverse est, en ce point, de 0,3 à 0,4 mm. En se dirigeant vers l'ora serrata, elle s'amincit très rapidement, et son diamètre tombe à 0, 1 mm.

La portion de la rétine qui perçoit le plus distinctement les objets est située à 4 mm. environ (3mm. 5 d'après Sappey, 3mm. 915 d'après Landolt) de la papille optique, un peu au-dessus et en dehors du méridien horizontal qui doit être placé vers le bord supérieur de la papille. A cause de sa coloration, cette partie de la rétine a reçu le nom de tache jaune (macula lutea). Toutefois, cette coloration diffère sur le vivant et sur le cadavre, lorsque la rétine est déjà altérée. A l'ophthalmoscope et sur une pièce anatomique fraîche, la macula lutea apparaît avec une coloration rouge brunâtre, ce qui tient à ce que la rétine, très mince même en ce point, laisse voir par transparence la coloration de la choroïde. Quand, au contraire, la putréfaction a rendu la rétine opaque, ou s'il s'est produit un décollement rétinien, la macula lutea a l'aspect jaune qu'elle doit à son pigment. — La tache jaune a une forme ovale ; son grand diamètre, dirigé en travers, mesure 2 mm.

Au centre de la macula lutea, la coloration jaune fait défaut sur une étendue de 0, 2 à 0, 4 mm., où elle est extrêmement mince. Ce point, connu sous le nom de *fovea centralis*, est très vite détruit par la putréfaction, et c'est ce qui explique qu'à la place de la fovea centralis on rencontre, sur les préparations anatomiques, un trou qu'on a appelé trou central (foramen centrale retinæ). Sur un cadavre en décomposition, on peut également constater un pli transversal de 1 mm.

de hauteur et de 4 à 6 mm. de longueur, commençant en dehors du nerf optique pour se diriger horizontalement en dedans. Ce pli, qui relie la papille optique à la macula, ne se rencontre pas lorsqu'on examine les yeux aussitôt après la mort, comme on a pu le faire sur des suppliciés.

A l'état frais, la rétine présente une réaction chimique alcaline. Outre des substances analogues à la globuline et à l'albumine, Michel et Wagner y ont trouvé de la lécithine et une grande quantité de cholestérine.

La coloration rougeâtre qu'on peut observer dont la rétine à l'état frais constitue un phénomène physiologique fort intéressant, qui a été découvert par Boll en 1877. Antérieurement, on admettait que la rétine était incolore. Kühne a constaté que la coloration rouge est d'autant plus prononcée que les animaux avaient été plus longtemps tenus dans l'obscurité avant leur mort. La substance qui colore la rétine en rouge (rhodopsine) se décompose donc sous l'influence de la lumière : elle devient d'abord jaune-orange, puis chamois ; à la fin, la coloration disparaît entièrement. D'après Kühne, la rhodopsine se transforme en une substance qu'il appelle xanthopsine. Dans la rétine humaine, quand on a pu examiner des suppliciés, on a constaté la présence de la rhodopsine, comme chez les animaux; elle ne manque que dans la macula lutea et dans la fovea centralis.

La cavité limitée par la rétine est remplie d'une substance gélatineuse, le *corps vitré*, qui, en avant, est en rapport avec le cristallin et son ligament suspenseur. Sur une pièce anatomique, il est très facile de séparer la sclérotique et la cornée, puis le tractus uvéal; il ne reste alors que les parties centrales du globe oculaire, représentées par le corps vitré qu'entourent la rétine, le ligament suspenseur du cristallin (zone de Zinn) et le cristallin lui-même. C'est parce que les anciens anatomistes grecs préparaient la rétine de cette manière qu'ils lui ont donné le nom de *arachnoïdea* ou *arachnoïdes*. En opérant ainsi, on constate, en effet, que la ré-

tine se continue en avant avec une membrane qui comprend un certain nombre de lignes radiaires noires et qui s'insère circulairement à la périphérie du cristallin. Cette membrane, considérée par les anciens comme le prolongement de la rétine, n'est en réalité que la zone de Zinn (ligament suspenseur du cristallin); les lignes noires, disposées en rayons, sont des portions de la couche épithéliale pigmentaire qui recouvre les crêtes des procès ciliaires; elles sont très fortement unies à la zone de Zinn. Lorsqu'on sépare la zone de Zinn des procès ciliaires, auxquels elle est solidement fixée, le pigment des crêtes ciliaires reste attaché à la zone, à laquelle il adhère plus qu'au corps ciliaire; dans les autres parties de ce corps, le pigment reste, au contraire, en place.

L'aspect que présente la zone de Zinn ainsi préparée l'a fait comparer par les anciens à une toile d'araignée, et on s'explique que les anatomistes grecs l'aient appelée arachnoïde. Les Romains ont transformé le nom en celui de rétine.

Dans les préparations dont nous venons de parler, on peut aussi séparer la rétine; il ne reste alors que le corps vitré, le cristallin et la zone de Zinn. Ce procédé primitif prouve que l'opinion de certains auteurs, qui n'ont étudié la zone de Zinn que sur des pièces renfermées dans de la celloïdine, à penser qu'elle n'est en aucun point adhérente au corps vitré, est erronée.

Le *cristallin* a la forme d'une lentille biconvexe ; sa face antérieure, dont le centre occupe l'ouverture qui existe au milieu de l'iris (pupille), est séparée de la cornée par un intervalle de 2 mm. 5, rempli par l'humeur aqueuse. Sa face postérieure est située à 16 mm. de la macula. En avant, la courbure du cristallin est moins prononcée qu'en arrière.

D'après Helmholtz, lorsque le muscle de l'accommodation est au repos, le rayon de courbure de la face antérieure de la lentille est de 10 mm.; il est de 6 mm. pendant la contraction du muscle. Pour la face postérieure, il est de 6 mm.

dans le premier cas et de 5 mm. dans le second. Toutefois, ces chiffres ne sont vrais que pour les parties centrales du cristallin, qui ont un rôle important au point de vue de la vision. En effet, la face antérieure a une courbure qui se rapproche beaucoup de celle d'une ellipse, dont le grand axe mesurerait de 9 mm. à 9 mm. 2 et le petit axe de 3 mm. 75 à 5 mm. 06. La face postérieure du cristallin peut être comparée à une parabole, dont le paramètre serait de 8 mm. 55 à 11 mm. 25.

Les deux faces du cristallin, en se réunissant à l'équateur, forment un rebord arrondi.

Dans l'œil humain, le cristallin est placé de telle façon que son axe ne concorde pas avec celui des autres milieux réfringents. Sur une coupe horizontale, le plan équatorial du cristallin n'est pas perpendiculaire à la base de la cornée ; par suite de la déviation en dedans et en arrière du plan équatorial, il en résulte un angle oblique (Knapp). En outre, si l'on compare le méridien vertical du cristallin à celui de l'œil, on constate qu'il occupe une position oblique, son extrémité supérieure étant inclinée en avant et l'extrémité inférieure en arrière (Tscherning).

Le cristallin est entouré par la capsule lenticulaire (cristalloïde). La cristalloïde antérieure mesure de 10 à 15 millièmes de millimètre d'épaisseur, tandis que la postérieure, moins épaisse, n'atteint que 5 à 7 millièmes de millimètre. La capsule renferme des fibres lenticulaires, dans lesquelles on distingue une partie corticale (périphérique) et un noyau. A l'état normal, toutes les parties qui entrent dans la composition du cristallin sont absolument transparentes. Chez l'adulte, le diamètre antéro-postérieur de la lentille est de 3 mm. 3 à 3 mm. 9 ; son diamètre transverse ou équatorial varie entre 9 et 10 mm.

L'indice optique du cristallin est plus fort au noyau que dans les couches corticales. D'après Helmholtz, l'indice total serait de 1,44 à 1,45 (1,4053 pour les couches corticales et

1,4541 pour le noyau). Le poids spécifique du cristallin est de 1,079 (Chenevix).

Pendant la croissance, le cristallin subit des changements dans sa forme, dans sa consistance et, par suite, dans son indice réfringent. Chez le nouveau-né, sa forme se rapproche de celle d'une boule, et tout le contenu du sac capsulaire est d'une consistance molle. Ce n'est que plus tard que la partie centrale devient plus dure et plus résistante, et constitue le noyau dont la grandeur va en augmentant. Il en résulte que, pendant la croissance, le poids du cristallin augmente de plus en plus. Petit avait déjà signalé non seulement l'augmentation absolue du poids, mais aussi l'augmentation relative ou spécifique de la pesanteur du cristallin. C'est, toutefois, à Priestley Smith [1] que revient l'honneur d'avoir étudié cette question d'une façon précise. De l'examen de 142 cristallins humains provenant de sujets d'âges divers, il est arrivé à conclure que le poids de la lentille augmente en moyenne de 1, 5 milligrammes par année; pendant le même temps, son volume s'accroît d'environ 1, 5 millimètre cube. Les variations du poids spécifique vont de 1,067 à 1,085.

La croissance du cristallin ne s'arrête pas à l'âge où les autres parties du corps ont terminé leur développement; sauf les cas pathologiques, elle continue pendant toute la vie. Entre 20 et 29 ans, le cristallin cube, en moyenne, 163 millimètres et pèse 174 milligrammes; entre 60 et 67 ans; il cube 225 millimètres et pèse 240 milligrammes. Dans le même espace de temps, son diamètre équatorial s'est accru de 8 mm. 67 à 9 mm. 49. D'après Priestley Smith, l'augmentation du diamètre antéro-postérieur serait encore plus considérable, ce qui amènerait le rétrécissement de la chambre antérieure de l'œil que l'examen clinique permet de constater chez les vieillards.

[1] Priestley Smith, Compt. rend. de la société anglaise d'Ophthalmologie, 1883 et 1887.

Chez le nouveau-né, la chambre antérieure est également fort étroite, mais ce fait tient à la forme spéciale du cristallin, beaucoup plus arrondi, comme nous l'avons vu, que chez l'adulte (le diamètre antéro-postérieur de la lentille atteint alors 5 mm. 4 et l'axe de l'œil ne mesure que 17 mm.).

Chimiquement, le cristallin contient de la globuline (lento-globuline) et une substance albuminoïde particulière (lento-albumine). Dans le cristallin des vieillards, Michel et Wagner ont rencontré une très faible quantité de graisse et de cholestérine.

La face postérieure du cristallin est logée dans une fossette semi-circulaire du corps vitré (fossa patellaris). A une distance de 1 mm. environ de l'équateur du cristallin, la cristalloïde postérieure adhère circulairement à la membrane externe du corps vitré (hyaloïde). Cet anneau adhérent est formé par un ligament qui prend naissance à la surface de la partie de l'hyaloide située en arrière de la zone de Zinn; ce ligament a reçu le nom de ligament hyaloïdéo-capsulaire (Wieger).

Entre la cristalloïde postérieure et le corps vitré il n'existe pas d'autre adhérence que celle formée par le ligament dont il vient d'être question ; il en résulte qu'il reste un espace libre entre la cristalloïde postérieure et la face antérieure du corps vitré. Cet espace lymphatico-capillaire porte le nom d'espace postlenticulaire ; à l'état normal, on ne trouve en ce point qu'une couche extrêmement mince de liquide.

Le cristallin est fixé par le ligament suspenseur ou *zone de Zinn* (zonule). Ce ligament comprend : — 1° des fibres qui prennent naissance dans le corps vitré, en arrière de l'ora serrata ; — 2° des fibres qui dérivent des prolongements rétiniens formant le bord festonné de l'ora serrata ; — 3° des fibres qui naissent dans le corps ciliaire et sont surtout nombreuses dans les intervalles des procès ciliaires. — De ces divers points, les fibres de la zone de Zinn vont s'insérer au cristallin en se terminant dans la cristalloïde dans ses par-

ties antérieure, postérieure et équatoriale, un peu en arrière du diamètre équatorial lui-même.

Entre les fibres zonulaires qui passent dans la cristalloïde antérieure et celles qui se rendent dans la cristalloïde postérieure existe un intervalle qui n'est, en somme, qu'une partie de la chambre postérieure de l'œil. Cet espace a été décrit pour la première fois par Hannover, et c'est pour ce motif qu'on le désigne aujourd'hui sous le nom de *canal d'Hannover;* c'est à tort qu'on l'appelle parfois canal de Petit. La zone de Zinn recouvre immédiatement la face antérieure du corps vitré; et ses fibres n'y adhèrent que sur une étendue de 2 mm., en avant de l'ora serrata. Par suite, l'espace postzonulaire n'est en réalité qu'une fente idéale; mais on peut l'insuffler d'air, et on produit ainsi un canal qui a reçu le nom de canal godronné ou *canal de Petit.* Ce canal peut aussi être produit par des altérations post mortem ou par des lésions pathologiques.

La position de l'iris et ses rapports avec la face antérieure du cristallin ont été l'objet de nombreuses polémiques qui ne se sont terminées qu'il y a une dizaine d'années. La question de ces rapports se relie intimement à celle de l'existence d'une chambre postérieure de l'œil. Cette chambre serait limitée en avant par l'iris, sur les côtés par la portion libre ou flottante des procès ciliaires, en arrière par la zone de Zinn et une partie variable, mais toujours très faible, de la cristalloïde antérieure. Des anatomistes en ont nié l'existence; d'autres ont admis qu'elle existe, mais à l'état virtuel, comme la cavité des séreuses, des synoviales, etc.

Cependant, sur des yeux congelés, on a rencontré des morceaux de glace entre l'iris et la zone de Zinn. Arlt a examiné avec le plus grand soin 300 yeux et il a constaté que l'iris ne recouvre la cristalloïde antérieure que vers le bord pupillaire, dans une étendue qui correspond à celle du muscle sphincter de la pupille. D'après cet auteur, la forme de la chambre postérieure de l'œil est comparable à une roue den-

telée dont les dents correspondraient aux intervalles compris entre les procès ciliaires. Il faut observer, toutefois, que ce qu'ARLT a regardé comme la chambre postérieure de l'œil n'en est en réalité qu'une partie (partie pré-zonulaire).

Mes recherches personnelles m'ont permis de démontrer que la chambre postérieure s'étend beaucoup plus en arrière que la plupart des auteurs anciens ne l'avaient admis : les parois du canal d'HANNOVER étant formées par des fibres espacées à la façon des barres d'un gril, l'humeur aqueuse qui remplit les chambres antérieure et postérieure de l'œil arrive jusqu'à la face antérieure du corps vitré.

Les dimensions de la chambre postérieure varient considérablement suivant le relâchement ou la contraction du sphincter de la pupille et du muscle de l'accommodation. Aucun auteur n'a encore tenu compte de ce fait, qui a pourtant une importance. Si la pupille se rétrécit, le diamètre transverse de la chambre postérieure s'accroît. Pendant l'accommodation, en même temps que le diamètre transverse s'accroît, le diamètre sagittal diminue.

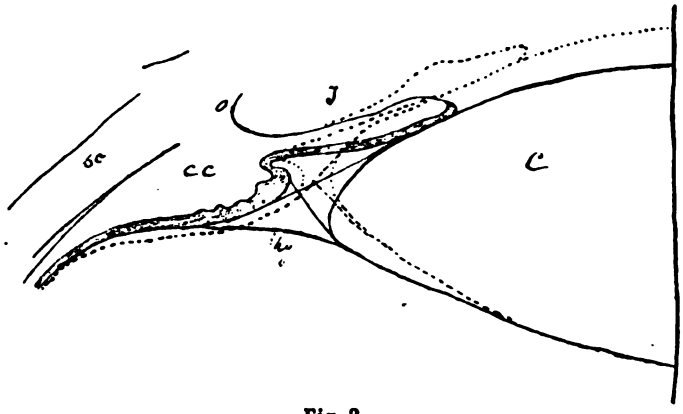

Fig. 2.

Schéma du changement de forme de la chambre postérieure de l'œil pendant l'accommodation. — La ligne pointillée indique les contours du cristallin, de l'iris et de la zone de Zinn pendant l'accommodation. C, cristallin; — cc, corps ciliaire; — I, iris; — hy, hyaloïde; — sc, sclérotique.

La figure ci-jointe (fig. 2) montre les changements que peuvent éprouver la situation de l'iris, la forme des procès ciliaires, leur volume, la forme du cristallin, de la zone de Zinn et de la face antérieure du corps vitré. On se rend compte, par suite, des modifications qu'éprouve la chambre postérieure pendant l'accommodation.

Avant de nous occuper des sources de l'humeur aqueuse, il est bon de résumer ce que nous venons de dire de la *chambre postérieure de l'œil.* Elle se compose d'une partie pré-zonulaire, d'une partie zonulaire traversée par des fibres du ligament suspenseur et d'une zone post-zonulaire. Cette dernière n'est qu'une fente virtuelle, car à l'état normal la zone de Zinn recouvre directement le corps vitré. La chambre postérieure change de forme pendant l'accommodation.

La couche pigmentaire qui couvre la face interne du corps ciliaire remplit en partie ses petites fossettes et forme ainsi des prolongements glandulaires de l'épithélium. C'est cette couche pigmentaire ou bien la portion ciliaire de la rétine qui possèdent la propriété de sécréter l'humeur aqueuse, et c'est pour cette raison qu'on a proposé de la nommer *glande de l'humeur aqueuse.* Les nombreux vaisseaux qui se rendent au corps ciliaire sont en même temps, au moins en partie, les vaisseaux nourriciers de cette glande.

Il serait peut-être permis d'invoquer l'hypérémie, quelle qu'en soit la cause, pour expliquer l'hypersécrétion de l'humeur aqueuse et la tension intra-oculaire qui en est la conséquence. On sait, en effet, que les efforts de l'accommodation, qui déterminent une hypérémie des procès ciliaires, ont des résultats désastreux chez les gens prédisposés au glaucome.

La *chambre antérieure,* limitée en avant par la cornée, en arrière par l'iris, a 13 mm. de diamètre transverse et 2, 5 mm. à 3 mm. de diamètre sagittal ; elle a la forme d'un segment de sphère. L'humeur aqueuse la remplit, ainsi que la chambre postérieure. C'est de cette dernière que provient l'hu-

meur aqueuse, et elle passe dans la chambre antérieure par la pupille. On a prétendu que ce passage s'opérait par une filtration à travers la partie périphérique de l'iris (Ulrich); mais la façon dont se résorbent des substances injectées dans la chambre antérieure ne permet pas d'admettre cette opinion (Staderini).

Du cavum Fontanæ (partie périphérique de la chambre antérieure de l'œil), l'humeur aqueuse passe par filtration dans les veines qui composent le canal de Schlemm, sans qu'il y ait d'ouverture béante entre ces veines et la chambre antérieure; elle gagne ensuite les veines péri-cornéennes.

Voici la composition chimique de l'humeur aqueuse :

	D'après Michel et Wagner	D'après Berzelius
Eau	98,710	68,10
Matière extractive soluble dans l'eau	0,890	0,75
Albumine	0,107	1,15
Autres substances organiques	0,293	»
Total	100,000	100,00

Le pouvoir réfringent de l'humeur aqueuse est évalué à 1,3366, et son poids spécifique à 1,0053. D'après Krause, on en trouverait de 3, 5 à 5 grans (1 gran = 7 centigrammes); pour Sappey, il y en aurait de 40 à 45 centigrammes.

Michel et Wagner, à qui nous empruntons ces chiffres, prétendent avoir constaté dans l'humeur aqueuse la présence d'un ferment qui coagule la fibrine.

Le *corps vitré* occupe les deux tiers postérieurs de la cavité oculaire. Il est limité en avant par le cristallin et son ligament suspenseur, dans les trois quarts postérieurs de son pourtour par la rétine, et, en arrière, par une petite portion de la papille optique. Sa forme est sphéroïdale, sauf en avant où il forme la fossa patellaris, dans laquelle est logé le cristallin. Il se compose d'une masse gélatineuse, transparente.

On s'est demandé si le corps vitré avait en arrière une membrane limitante; mais la question doit être résolue par la négative. Ce que les anciens anatomistes regardaient comme la membrane externe du corps vitré n'est autre chose que la membrane limitante interne de la rétine (SCHWALBE[1]). Nous verrons que la partie périphérique du corps vitré est composée de lamelles concentriques ; on pourrait très bien conserver le nom d'*hyaloïde*, pour la lamelle externe, quoiqu'elle ne se distingue en rien des autres lamelles, sauf dans la partie où elle forme la paroi postérieure de la fente post-zonulaire et, par suite, la paroi postérieure de la chambre postérieure.

Le corps vitré est traversé par un canal de 2 mm. de diamètre qui, sous le nom d'area Martegiani, commence à la papille optique par une portion élargie. De là il se dirige obliquement vers la face postérieure du cristallin, où il arrive dans le voisinage de son pôle et où il se termine par un orifice infundibuliforme. On l'appelle canal hyaloïdien, ou bien encore *canal de Cloquet*, du nom de l'anatomiste qui l'a découvert. Pendant la vie intra-utérine, il est parcouru par l'artère hyaloïdienne.

Le *corps vitré* est intimement uni à la rétine et, dans une étendue de 2mm., à la dernière portion de la zone de ZINN. A 1 m m. en arrière de l'équateur du cristallin, il est également uni à la cristalloïde postérieure, par le ligament hyaloïdéo-capsulaire dont nous avons parlé.

Si on place le corps vitré sur un filtre, la plupart des substances qui le composent (*l'humeur vitrée*), l'eau notamment, passent, et il ne reste plus qu'un enchevêtrement qui, d'après LOBMEYER, ne constitue que 0,21 pour 100 de son poids. D'après MICHEL et WAGNER, cet enchevêtrement est presque composé en totalité de substances analogues à la globuline. Voici, d'après ces deux derniers auteurs, la composition chimique du corps vitré :

[1] SCHWALBE, Lehrbuch der Anatomie des Auges. Erlangen, 1887.

Eau	98.81
Matières incombustibles	0.94
Albumine	0.09
Autres substances organiques	0.16
Total	100.00

Boë a examiné les substances organiques au laboratoire de Hoppe-Seyler, à Strasbourg; il a constaté qu'elles comprennent de l'albumine, analogue à celle du sérum sanguin, de la globuline et de la mucine. A l'état normal, la dernière de ces substances n'existe, d'ailleurs, que dans une proportion infinitésimale (0,063 pour 1000); mais, dans des cas pathologiques, elle peut se rencontrer en proportion grandement supérieure (Hache). Pour cet auteur, c'est à la mucine que le corps vitré doit ses propriétés hygroscopiques; aussi l'augmentation de cette substance déterminerait-elle le gonflement du corps vitré et l'apparition des symptômes du glaucome. On a aussi rencontré de la cholestérine dans le corps vitré, mais seulement à l'état pathologique. Parfois, elle existe en si grande quantité qu'on la voit à l'ophthalmoscope former des corpuscules qui réfléchissent fortement la lumière et qui sont la cause de l'affection connue sous le nom de synchisis scintillans.

D'après Berzelius, l'humeur vitrée a la composition suivante :

Eau	98.40
Albumine	0.16
Chlorure de sodium	1.42
Substance soluble dans l'eau	0.02
Total	100.00

Dans sa composition chimique, l'humeur vitrée ne diffère donc que très peu du corps vitré.

Le poids spécifique du corps vitré est presque celui de l'eau; il est, d'après Chenevix, de 1,005 chez l'homme, de 1,0059 chez le bœuf, de 1,0068, et même de 1,0097 chez le

porc. Son pouvoir réfringent (1,339, d'après BREWSTER) est également très voisin de celui de l'eau (1,335).

PARTIES ACCESSOIRES DU SENS DE LA VUE

ORBITE

On compare généralement l'orbite à une pyramide quadrangulaire, dont le sommet, représenté par le trou optique, serait en arrière et en dedans, et la base en avant et un peu en dehors. Cette comparaison n'est pas rigoureuse, car, en avant, l'ouverture externe n'est pas la partie la plus large de l'orbite; le maximum de largeur se trouve entre le premier et le deuxième sixième du diamètre antéro-postérieur. En

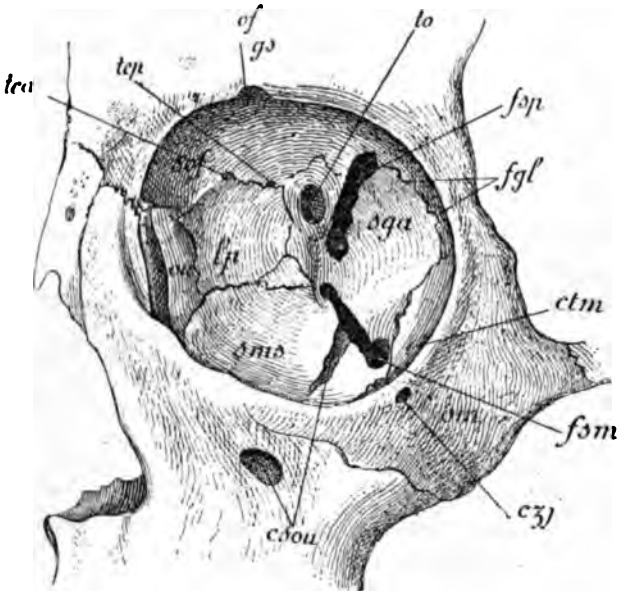

Fig. 3.

Os de l'orbite; — of, frontal; — to, trou optique; — gs, gouttière sus-orbitaire; — sof, surface orbitraire du frontal; — ou, os unguis; — lp, lame papyracée de l'éthmoïde; — sms, surface orbitaire du maxillaire supérieure; — sga, surface orbitaire des grandes ailes du sphénoïde; — fsp, fente sphénoïdale; — fs m, fente sphéno-maxillaire; — om, os malaire; — ctm, canal temporo-malaire; — czf, canal zygomatico-facial; — csou, canal sous-orbitaire.

avant de ce point, les parois s'incurvent légèrement de manière à diminuer le diamètre transverse et le diamètre vertical.

Le sommet de l'orbite, formé par le trou optique, se trouve sur la petite aile du sphénoïde. Les parois sont au nombre de quatre : une interne, une supérieure, ou voûte, une inférieure, ou plancher. La paroi interne, la plus mince de toutes, est formée, en haut et en avant, par la portion descendante de l'apophyse orbitaire du frontal, dans sa moitié inférieure par l'os lacrymal et la lame papyracée de l'ethmoïde. La paroi externe est formée par la grande aile du sphénoïde et le malaire. La paroi supérieure est la plus grande; elle est formée par les apophyses orbitaires du maxillaire supérieur et du palatin.

Le rebord orbitaire est constitué par le frontal, le malaire, le maxillaire supérieur et le lacrymal.

Les trous qu'on peut rencontrer dans les parois de l'orbite sont nombreux. Au sommet, on trouve le trou optique par lequel passent le nerf optique et l'artère ophthalmique. A la réunion des parois supérieure et externe, on voit la fente sphénoïdale qui livre passage aux IIIe, IVe, V^{e}, VIe nerfs crâniens et à la veine ophthalmique. A la limite des parois externe et inférieure se trouve la fente sphéno-maxillaire par laquelle passent le nerf temporo-malaire (de la 2e branche du trijumeau) et l'artère malaire, qui provient de la lacrymale. Dans l'angle qui existe à l'union des parois supérieure et interne, on rencontre les deux petits trous ethmoïdaux : l'antérieur livre passage au nerf ethmoïdal antérieur et à l'artère ethmoïdale antérieure ; le postérieur livre passage au nerf ethmoïdal postérieur.

Dans la paroi inférieure est située l'ouverture orbitaire du canal sous-orbitaire, dans lequel passent l'artère et le nerf sous-orbitaires.

C'est surtout au bord supérieur et au bord inférieur que les parois osseuses se recourbent le plus, de façon à former

le margo supra-orbitalis et le margo infra-orbitalis. Le bord sus-orbitaire présente dans sa moitié nasale une gouttière pour l'artère et le nerf sus-orbitaires.

Vers la partie supéro-externe, un peu en arrière du bord orbitaire, on rencontre une fossette destinée à loger la glande lacrymale.

Sous le nom de base ou ouverture de l'orbite, on décrit le plan limité par les bords orbitaires. Du côté temporal, ce plan dévie en arrière, de manière à former avec le plan frontal un angle de 10 à 15 degrés.

Le globe oculaire est suspendu de telle sorte dans l'orbite qu'il est plus rapproché de 1 à 2 mm. de la paroi temporale; lorsque le bord supérieur et le bord inférieur sont dans un même plan vertical, la ligne verticale qui passe par leur milieu touche le pôle antérieur du globe de l'œil. Par suite, l'œil est bien protégé en haut et en bas; il l'est également en dedans; c'est en dehors qu'il l'est le moins. Une ligne passant par les bords interne et externe de l'orbite (diamètre horizontal de la base) coupe, en dedans, le globe oculaire au niveau du rebord cornéo-sclérotical, tandis que, du côté temporal, elle passe en arrière de l'ora serrata. Le pôle postérieur de l'orbite est situé à peu près au milieu de l'axe orbitaire, c'est-à-dire de la ligne qui va du trou optique au centre de la base de l'orbite.

La forme de l'orbite varie beaucoup suivant la race, l'âge et le sexe. La mensuration des diverses parties de l'orbite a conduit les auteurs à des résultats si différents qu'il est à désirer qu'on recommence le travail avec plus de soin et en employant toujours les mêmes points de repère.

Disons seulement que, d'après Sappey, les deux axes orbitaires viennent se croiser à la protubérance interne de l'occipital, tandis que pour les anatomistes allemands (Schwalbe, Hyrtl) ils se croiseraient au niveau de la selle turcique.

Voici quelques dimensions de l'orbite :

	D'après Zander et Geissler	D'après de Wecker
Du trou optique à l'angle interne de la base.	47 mm	40 mm
— — externe de la base.	56	41
Longueur de la voûte.....	53	43
— du plancher.....	53	43 à 46

Gayat a mesuré 56 orbites d'adultes et il est arrivé aux résultats consignés dans le tableau suivant :

LARGEURS	De la suture jugo-maxillaire jusqu'au point du bord supéro-externe où aboutit la perpendiculaire élevée sur le 1er diamètre.....	36mm
	De la lèvre interne de la gouttière de l'oblique au bord du malaire, vers le plus grand trou malaire.....	42
PROFONDEURS	De la lèvre postérieure du trou optique à la crête antéro-inférieure de l'os unguis.....	47,4
	Du même point à la suture jugo-maxillaire.....	49,1
	— à l'articulation fronto-jugale.....	48,2
	— au tubercule de la lèvre interne de la gorge du grand oblique.....	50,6

La distance qui sépare les deux orbites varie beaucoup dans les races; d'après Emmert, elle va chez l'adulte de 87 mm. à 106 mm. Il a mesuré, pour arriver à ce résultat, une série de crânes qu'il divise en 5 groupes:

1° 19 crânes suisses de sujets âgés de 10 à 19 ans.
2° 10 — — de femmes âgées de 23 à 77 ans.
3° 10 — — d'hommes âgés de 20 à 67 ans.
4° 9 — de turcos.
5° 13 — d'étrangers, d'âge inconnu.

Voici les chiffres qu'il donne pour chaque groupe :

(EN MILLIMÈTRES).	1er groupe	2e groupe	3e groupe	4e groupe	5e groupe
Distance interorbitaire moyenne.	80,8	96 »	97,	96,1	99,9
— maxima...	96 »	103,5	106,5	100,6	105 »
— minima...	59 »	91 »	91,75	87 »	94,5

D'après le même auteur, l'angle formé par les deux plans basilaires des orbites mesure chez l'adulte de 145°,25 à 150°,1 ; celui formé par les deux axes orbitaires varie de 40°,6 à 44°,7 ; celui formé par les parois externes est de 87°,4 à 90°,6.

Pour chacun des groupes étudiés par Emmert, ces angles ont donné les chiffres suivants :

ANGLES	1er groupe	2e groupe	3e groupe	4e groupe	5e groupe
Angle des plans basiliaires (moyenne)	144°,6	146°,5	147°,»	145°,25	150°,1
— des axes orbitaires id...	42,4	44,7	43,4	40,6	44,4
— des parois orbitaires externes id...	87,4	89,9	89,0	87,4	90,6

Enfin, l'auteur a étudié encore deux angles : l'un est formé par l'axe de l'œil et l'axe orbitaire, axe antéro-postérieur ou profondeur de l'orbite; l'autre est formé par le plan de la paroi externe et celui de la paroi interne. Chez l'adulte, le premier angle varie de 20°,3 à 23°,2, et le second de 45°9 à 48°,6. Le tableau suivant indique les variations de ces deux angles dans chacun des cinq mentionnés.

ANGLES	1er groupe	2e groupe	3e groupe	4e groupe	5e groupe
Angle des axes antéro-postérieurs de l'orbite et de l'œil (moyenne).	21°,2	22°,4	21°,7	20°,3	23°,2
Angle formé par l'intersection des parois interne et externe (moyenne)	44,7	45,9	47,4	48,6	48,6

La profondeur de l'orbite, c'est-à-dire la longueur de l'axe antéro-postérieur, varie, d'après Richet, entre 45 et 50 mm. Arlt ne l'évalue qu'à 42 mm. — Weiss [1] a constaté qu'une ligne horizontale qui passerait par les sommets des orbites, autrement dit par les deux trous optiques, viendrait couper les malaires dans leur point le plus saillant.

[1] Weiss. Beiträge zur Anatomie der Orbita. Tübingen, 1888.

Les diamètres de la base de l'orbite, ou ouverture faciale, sont très importants à étudier. ARLT et RICHET ont obtenu des résultats différents, que nous reproduisons ci-dessous :

	D'après Arlt	D'après Richet
Diamètre vertical de la base.....	30 mm	40mm
— —.....	36	40 à 46

EMMERT a mesuré ces diamètres dans ses 5 groupes et il est arrivé aux chiffres suivants :

ORBITE	1er groupe	2e groupe	3e groupe	4e groupe	5e groupe
	mm	mm	mm	mm	mm
Largeur.....	34,3	39,8	41,6	40,65	42,8
Hauteur.....	29,2	36,6	34 »	34,4	34,9

STILLING [1], de Strasbourg, est le savant qui a fait le plus de recherches sur les diamètres de l'orbite chez le vivant; mais les résultats auxquels il est arrivé ne sont pas aussi précis que ceux obtenus sur le cadavre. GAYAT a inventé pour mesurer les dimensions de l'orbite un instrument qu'il appelle orbimètre; les anthropologistes se servent de l'orbitostat.

L'orbitostat des anthropologistes se compose d'une petite tige non graduée, percée à son centre d'un trou dans lequel on introduit une aiguille destinée à mesurer la hauteur de la pyramide orbitaire. Cette aiguille indique aussi l'inclinaison du trou optique et la direction de l'axe orbitaire, direction qui varie selon les races.

En comparant la largeur à la hauteur de l'ouverture de l'orbite, BROCA a obtenu ce qu'il a appelé l'*indice orbitaire*. Pour ses cinq groupes, EMMERT donne les chiffres qui suivent :

[1] STILLING, Compte rendu du 7e Congrès international d'Ophtalmologie, 1888.

	1er groupe	2e groupe	3e groupe	4e groupe	5e groupe
Indice orbitaire (moyenne).....	85,0	84,5	81,7	84,6	81,6

Dans les diverses races humaines, la forme des orbites varie et leurs axes changent de direction. Très souvent aussi on voit les parois internes cesser d'être parallèles et dévier en arrière vers la tempe. En général, chez les chamæprosopes, l'ouverture de l'orbite est ovalaire, et chez les leptoprosopes elle tend à devenir circulaire; mais il n'est pas rare de trouver des exceptions à cette règle. Habituellement, chez les derniers, l'angle formé par la base de l'orbite et le plan frontal est un peu plus grand que chez les premiers. Weiss prétend que l'orbite est plus profonde chez les brachycéphales que chez les dolichocéphales et chez les chamæprosopes que chez les leptoprosopes. Ceux-ci ont la cavité orbitaire un peu plus grande que les chamæprosopes.

Stilling a montré le premier que, lorsque la base de l'orbite mesure peu de hauteur, le muscle oblique supérieur pouvait facilement exercer une compression sur la face supérieure du globe oculaire; il en résulterait un allongement de l'axe de l'œil, et ce serait ainsi que se produirait la myopie dans l'immense majorité des cas.

La chamæprosopie, d'après Stilling, prédisposerait jusqu'à un certain point à la myopie. Plusieurs auteurs, en effet, ont constaté que l'indice orbitaire est relativement très faible chez les myopes. Ainsi, Cohen[1] a calculé l'indice de 134 orbites de myopes, et il a trouvé les résultats suivants :

114 fois l'indice orbitaire a varié entre 71,4 et 85,7;
4 — — est tombé même entre 62,8 et 69,4;
16 — — a oscillé entre 86,1 et 96,1;

Au contraire, chez 200 emmétropes ou hypermétropes,

[1] Cohen, Gestalt der Orbita bei Kurzsichtigkeit. Bonn, 1888.

l'indice orbitaire s'est montré le plus souvent très élevé. Voici les chiffres que donne COHEN :

INDICES	NOMBRE DE SUJETS
De 75,0 à 84,8...	31
De 85,2 à 100	166
De 103,1	1
De 103,3	1
De 109,09	1
TOTAL	200

De même que KROTOCHIN [1], SCHLEGTENDAL et DÜRR, il prétend avoir constaté expérimentalement sur le cadavre que, chez les myopes, le muscle grand oblique comprime la partie supérieure du globe oculaire.

Selon SEGGEL [2], la hauteur de l'orbite est généralement plus grande chez l'homme que chez la femme arrivés à l'âge adulte; cette différence, assez minime, ne serait en moyenne que de 0,7 mm. Mais la largeur est sensiblement plus grande chez l'homme et surpasserait en moyenne de 1,449 mm. la largeur de l'orbite de la femme; il en résulte que l'indice orbitaire l'emporte chez cette dernière.

Entre 9 et 10 ans, la hauteur de l'orbite serait de 2 mm. plus petite chez les myopes que chez les emmétropes. Plus tard, la largeur de l'orbite devient à peu près la même chez les uns et chez les autres, mais sa hauteur reste en moyenne plus petite chez les myopes.

De nouvelles recherches sont nécessaires pour mettre en évidence le rôle joué par la forme de l'orbite aux différents âges dans la production de la myopie. D'après SEGGEL, ce serait surtout pendant le jeune âge que l'indice orbitaire serait très faible chez les myopes; chez eux, cet indice s'accroîtrait

[1] KROTOCHIN, Klin Monatsbl, f. Augenheilk, 1891, mars.
[2] SEGGEL, Arch. f. Ophthalmologie. 1890, t. XXXVI, f. 2.

ensuite, jusqu'à la puberté, dans une proportion plus grande que chez les individus non atteints de myopie, de sorte que la faiblesse relative de l'indice irait en diminuant au fur et à mesure que l'enfant s'approcherait de l'âge adulte.

CAVITÉS VOISINES DU NEZ

Les cavités aériennes qui entourent l'orbite et le canal optique jouent un si grand rôle dans la pathogénie des affections oculaires que nous croyons fort utile d'en faire, dans ce travail, la description anatomique.

Le *sinus frontal* est situé dans l'angle que forme le frontal et son apophyse orbitaire. Sa forme est à peu près celle d'une poire ; son grand diamètre est dirigé horizontalement depuis la base, tournée vers le plan médian, jusqu'au sommet, placé vers le côté temporal. On distingue au sinus trois parois, l'une antérieure ou frontale, l'autre inférieure ou orbitaire et la dernière, postérieure ; celle-ci forme la séparation entre le sinus et la cavité crânienne. En général, les parois antérieure et postérieure sont plus épaisses que l'inférieure, qui est extrêmement mince. Dans certains cas, Hyrtl a trouvé aussi la paroi postérieure d'une grande minceur. La paroi orbitaire sépare le sinus de la partie antéro-inférieure de l'orbite. L'étendue de cette paroi est des plus variables ; elle est en rapport avec l'étendue du sinus lui-même.

Chez le nouveau-né, le sinus frontal n'existe pas encore ; il n'apparaît que pendant la vie extra-utérine. Chez l'enfant, il est peu développé jusque vers l'âge de la puberté et les bosses sourcilières font peu de saillie. Chez l'adulte, il est très rare de ne pas rencontrer une cavité aérienne dans l'épaisseur du frontal, un peu au-dessus de l'extrémité interne des sourcils. Quand les deux sinus frontaux sont bien développés, ils ne sont séparés l'un de l'autre que par une cloison extrêmement mince. C'est auprès de cette cloison que la paroi externe du sinus fait la saillie la plus notable. « Tel front

semble sublime et spirituel qui, en réalité, ne renferme au dessous que de l'air » (HYRTL).

Le conduit du sinus frontal part de sa base, vers l'angle postéro-inférieur. Il décrit un demi-cercle et, après s'être recourbé en dedans, en arrière et en bas, il débouche dans le méat moyen des fosses nasales.

Le *sinus maxillaire*, ou antre d'HIGHMOR, constitue une cavité aérienne qui occupe entièrement le corps du maxillaire supérieur. Très souvent ce sinus envoie des prolongements dans les apophyses frontale et temporale de l'os; parfois même, lorsqu'il acquiert un développement excessif, il se prolonge jusque dans l'apophyse alvéolaire : les alvéoles des canines et des molaires communiquent avec le sinus, et le sommet de leurs racines pénètre à son intérieur. Dans des cas exceptionnels, le sinus manque (MORGAGNI).

Le sinus maxillaire présente une paroi externe, voisine de la fosse sphéno-maxillaire; une paroi antérieure qui, sur sa face externe, porte la fosse canine, au niveau de laquelle la paroi offre généralement son minimum d'épaisseur; une paroi interne, qui sépare le sinus des fosses nasales et, parfois, de la portion inférieure des cellules ethmoïdales; une paroi inférieure formant la séparation avec la cavité buccale, enfin, une paroi inférieure, généralement la plus petite de toutes. Cette dernière arrive au voisinage de l'apophyse ptérygoïde du sphénoïde. Dans sa partie supéro-interne, le sinus maxillaire est en rapport avec les cellules ethmoïdales; sa paroi supérieure est en rapport avec l'orbite.

Le sinus maxillaire communique avec le méat moyen des fosses nasales par une large ouverture osseuse, que la muqueuse rétrécit habituellement beaucoup; nous reviendrons plus loin sur ce sujet.

Les *cellules ethmoïdales* ont une grande importance au point de vue de la pathologie de l'œil. On s'explique très bien le fait quand on se rappelle que toute leur paroi externe (lame papyracée) constitue en même temps la paroi interne de l'orbite.

Les cellules ethmoïdales se composent d'un grand nombre de petites cavités aériennes, très variables, d'ailleurs, au point de vue du nombre et des dimensions. On les distingue en cellules antérieures et postérieures, néanmoins cette distinction n'a qu'une valeur topographique, car elles communiquent les unes avec les autres. De haut en bas, les cellules ethmoïdales, considérées dans leur ensemble, vont en augmentant de largeur. D'après Zuckerkandl, elles mesurent de 21 mm. à 30 mm. de diamètre dans leur partie frontale, et de 31 à 48 mm. dans leur portion inférieure. Elles s'étendent depuis l'apophyse uniforme jusqu'à la cavité crânienne. Leur paroi interne est formée par les cornets supérieur et moyen, leur paroi externe, comme nous venons de le dire, par la lame papyracée. En avant, elles sont en rapport avec le lacrymal et avec les apophyses nasales du maxillaire supérieur et du frontal; en arrière, elles touchent les bouts temporaux des osselets du sphénoïde connus sous le nom d'osselets de Bertin. Elles se prolongent dans le cornet moyen par un petit infundibulum décrit pour la première fois par Zuckerkandl. Cette cellule accessoire peut atteindre jusqu'à 26 mm. de longueur et déterminer même une déviation de la cloison du nez.

En allant d'avant en arrière, on trouve d'abord, dans le méat moyen, le conduit du sinus frontal (ostium frontale), puis, à une faible distance et un peu plus bas, quelques conduits, de nombre très variable, qui communiquent avec les cellules ethmoïdales antérieures et moyennes (ostia ethmoïdalia). Les cellules ethmoïdales postérieures et le sinus sphénoïdal débouchent dans le méat supérieur. Dans un cas, Zuckerkandl a constaté l'absence du conduit maxillaire; mais il existait une communication anormale entre le sinus maxillaire, les cellules ethmoïdales et le sinus sphénoïdal, et c'était par cette voie détournée que pouvait se vider le sinus maxillaire. On a vu les cellules ethmoïdales envoyer de grands prolongements renflés dans le sinus frontal qui se trouvait par suite considérablement rétréci. On peut aussi voir les

cellules ethmoïdales tellement développées qu'elles pénètrent en partie dans le sinus maxillaire. Sous le nom de *cellules maxillaires de Haller*, on décrit depuis fort longtemps des cellules ethmoïdales anormalement développées, qui pénètrent dans l'apophyse nasale du maxillaire supérieur, et qui peuvent même remplir en grande partie le sinus maxillaire. Il arrive encore que ce sinus soit divisé en plusieurs cavités ou en deux étages : l'étage supérieur communique avec les cellules ethmoïdales (Zuckerkandl) ; l'étage inférieur ou l'une des cavités est le vrai sinus maxillaire, qui vient déboucher dans le point habituel, et qui n'offre d'anormal que le rétrécissement considérable résultant de la pénétration à son intérieur de cellules ethmoïdales.

Parfois les cellules latérales de l'ethmoïde sont si développées qu'elles forment des proéminences sur la paroi interne de l'orbite. Dans 14 cas, Zuckerkandl a constaté des lacunes dans la lame papyracée, de telle sorte que la muqueuse des cellules ethmoïdales recouvrait directement les tissus de l'orbite. Ces cas sont intéressants pour expliquer comment un processus pathologique des fosses nasales peut se propager à l'orbite par l'intermédiaire des cellules ethmoïdales. Il est possible de rencontrer en même temps des lacunes dans les parois orbitaires des sinus maxillaire et frontal, soit par suite d'une ossification congénitalement défectueuse, soit par le fait d'une ostéoporose sénile.

Les anomalies congénitales des os qui entrent dans la formation des cavités aériennes voisines du nez peuvent retentir sur l'organe de la vue. C'est ce qu'on observe surtout du côté de l'ethmoïde. Si cet os se développe d'une manière insolite dans le sens transversal, la distance entre les deux orbites devient exagérée, et l'effort des muscles droits internes ne suffit plus, par une raison toute mécanique, pour produire la convergence. C'est ainsi que se manifeste l'insuffisance des droits internes. Dans d'autres cas, il s'établit du strabisme divergent.

Lorsque l'ethmoïde atteint un développement excessif, la forme de l'orbite est anormale, et il peut en résulter de l'astigmatisme cornéen. Ce fait a surtout été établi par les remarquables travaux de Bresgen. La forme de la cornée et de

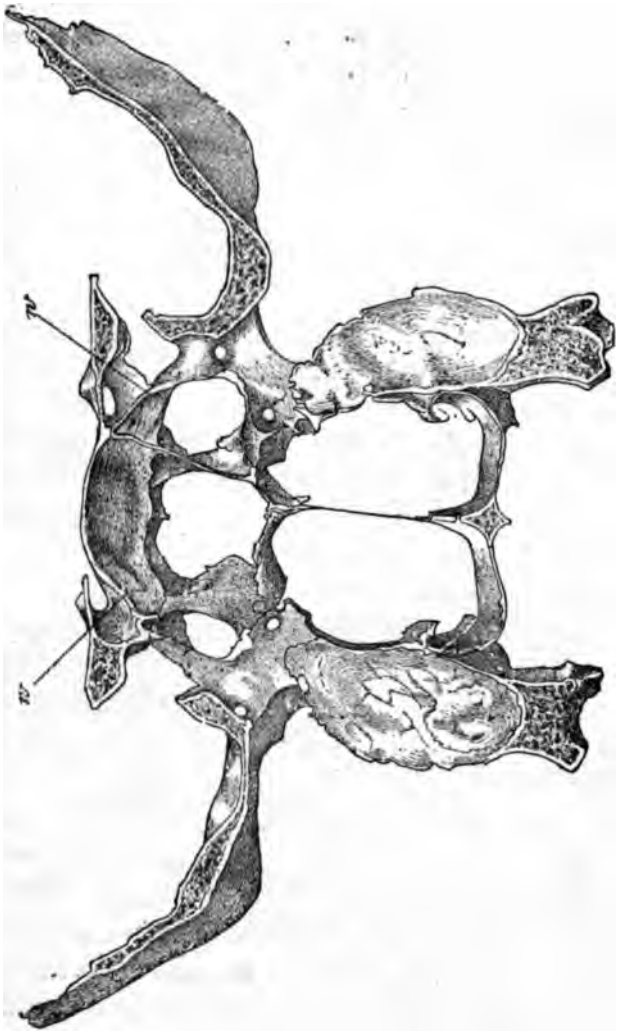

Fig. 4.
Coupe transversale du canal optique et du sinus sphénoïdal d'après E. Berger (w), paroi séparant le canal optique du sinus sphénoïdal.

toute la partie antérieure de l'œil est déterminée par l'action des muscles droits (E. Meyer, Leroy). Il se peut que, par

suite d'insertions anormales, l'action de ces muscles (par suite de la déformation de l'orbite) soit aussi plus ou moins modifiée.

Si les cellules ethmoïdales antérieures sont excessivement développées, elles peuvent toucher la paroi postérieure du canal naso-lacrymal, ainsi que je l'ai observé sur des préparations anatomiques, et même entraîner un certain degré de rétrécissement de ce canal. Il est probable qu'il s'agit d'une anomalie congénitale de ce genre dans les cas publiés par Nieden; ce savant observa, chez divers membres de la même famille, un larmoiement causé par une étroitesse congénitale du canal naso-lacrymal.

Le *sinus sphénoïdal* (fig. 4) est limité en avant par les méats supérieur et moyen; les parties latérales de sa paroi antérieure sont, en outre, en rapport avec les cellules ethmoïdales postérieures. Au-dessous de ce sinus se trouve la cavité naso-pharyngienne. La selle turcique correspond à la partie de la base du crâne qui forme la paroi supérieure du sinus sphénoïdal. Sa paroi latérale limite en même temps la cavité moyenne du crâne ; elle offre une gouttière (gouttière caverneuse), qui se dirige en haut, en avant et en dedans, et se rend au sinus caverneux. Dans sa partie antéro-supérieure, cette paroi sépare le sinus sphénoïdal du canal optique. La paroi postérieure du sinus est en rapport avec le corps de l'occipital; sa paroi antérieure (osselets de Bertin) est toujours très mince.

Lorsque le sinus sphénoïdal est très développé, il envoie des prolongements dans les grandes et dans les petites ailes de l'os, dans les apophyses clinoïdes antérieures et postérieures, dans le corps de l'occipital et dans les apophyses ptérygoïdes.

Une cloison, presque toujours oblique, divise le sinus sphénoïdal en deux parties.

La paroi qui sépare le sinus sphénoïdal du canal optique varie considérablement dans son épaisseur selon les sujets ;

c'est là un fait qu'il ne faut pas perdre de vue, car il a une grande importance au point de vue clinique. La figure 4, qui représente la coupe frontale d'un crâne, passant par les deux trous optiques, montre une paroi optico-sphénoïdale extrême-

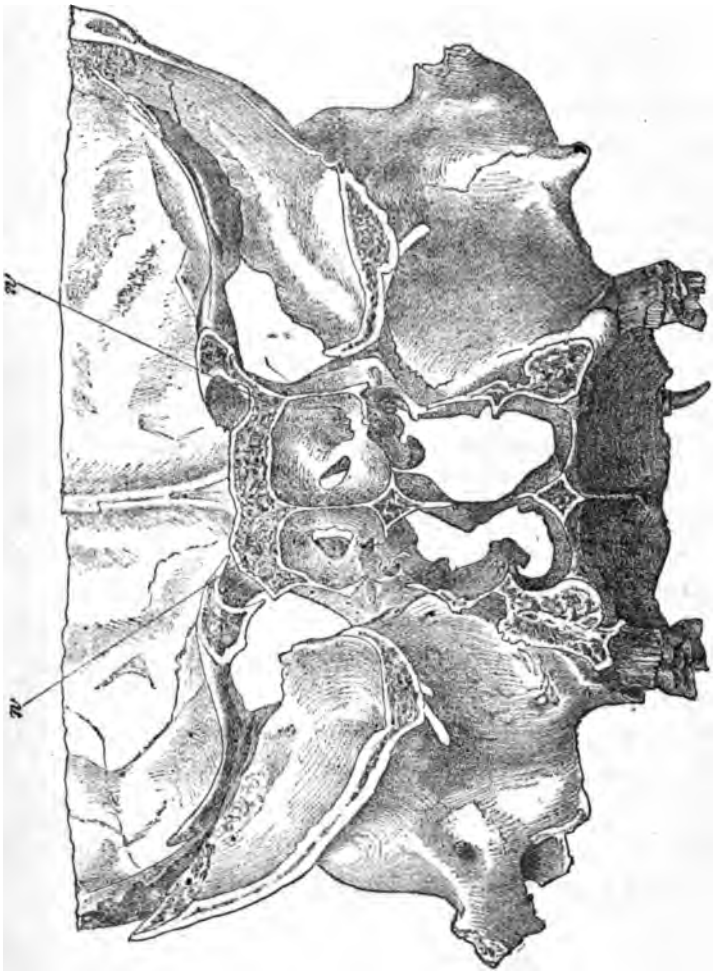

Fig. 5.

Coupe frontale du crâne traversant les sinus sphénoïdaux et les canaux optiques (d'après E. Berger). Le paroi optico-sphénoïdale (w) est très épaisse des deux côtés.

ment mince, ce qui est d'ailleurs le cas le plus fréquent. Lorsqu'une semblable disposition existe, un processus pathologique (tumeur) peut très facilement se propager du sinus au cana

optique. Dans des cas de ce genre, j'ai constaté anatomiquement que la paroi présentait parfois de petites lacunes dues soit à un vice congénital d'ossification, soit à une affection sénile

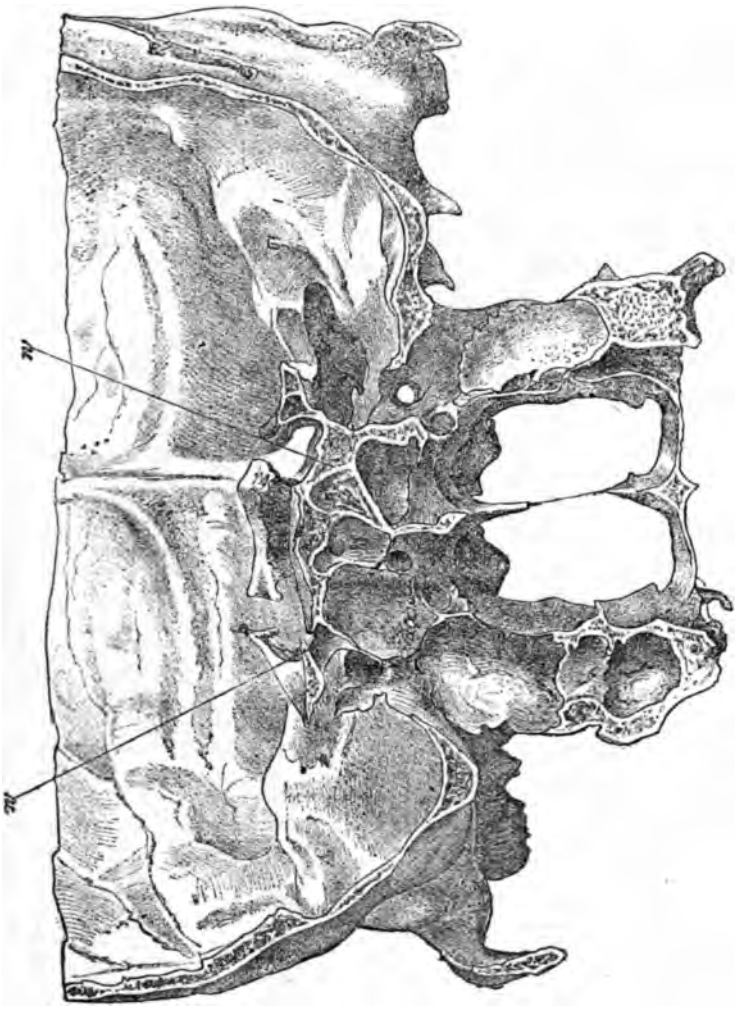

Fig. 6.
Coupe frontale du crâne traversant les sinus sphénoïdaux et les canaux optiques (d'après E. Berger).
La paroi optico-sphénoïdale (n) est très épaisse du côté droit (de la figure) et très mince du côté gauche.

ayant occasionné une raréfaction du tissu osseux. Quand ces vacuoles osseuses se rencontrent, la muqueuse du sinus sphénoïdal recouvre directement le périnèvre optique, et on con-

çoit sans peine que l'inflammation de la première se communique avec la plus grande facilité au second.

Parmi les autres anomalies dans l'épaisseur de la paroi optico-sphénoïdale, nous n'en mentionnerons que deux : la paroi peut être très mince d'un côté et très épaisse de l'autre (voir fig. 6), ou bien elle présente une grande épaisseur des deux côtés (voir fig. 5). Dans le premier cas, l'un des nerfs optiques est protégé contre la propagation d'une tumeur qui se serait développée dans le sinus sphénoïdal, mais l'autre nerf peut être très facilement envahi par le processus morbide. Dans le second cas, la tumeur ne saurait jamais gagner le canal optique; elle s'étend vers la cavité crânienne sans produire de troubles oculaires.

Dans les observations cliniques que j'ai pu réunir en 1885[1], il existe des exemples des trois ordres de faits que nous venons de signaler. Ce fut même la diversité des symptômes présentés par les malades qui me fit me demander s'il n'existait pas aussi des variétés dans les rapports du sinus sphénoïdal avec le canal optique. Mes recherches anatomiques vinrent démontrer qu'il en était ainsi, et les trois dessins ci-joints mettent le fait en pleine évidence.

Des *anomalies dans la croissance du corps du sphénoïde* peuvent retentir sur le développement du canal optique et produire, comme je l'ai montré dans un autre travail, un étranglement du nerf optique dans son canal. En 1885, j'ai déjà établi, en effet, et l'autopsie de Ponfick (1888) en a fourni la confirmation, que l'étroitesse du canal optique a été la cause de l'atrophie congénitale du nerf optique dans quelques cas de déformations congénitales du crâne. Ce fait est surtout évident dans la trocho-céphalie où, par suite d'une synostose pathologique, il y a un arrêt de développement des divers os de la base du crâne. Cette atrophie peut probablement aussi se développer pendant la vie intra-utérine, par le

[1] Voir la bibliographie chez E. Berger. La chirurgie du sinus sphénoïdal. Paris, Doin, 1890.

fait de la croissance irrégulière du corps du sphénoïde.

Nous croyons qu'il n'est pas sans intérêt d'ajouter à ce qui précède quelques mots sur le développement des cavités aériennes de la face. D'après Blumenbach et Dursy, les cellules ethmoïdales n'existeraient pas à l'époque de la naissance et ce ne serait que vers la fin de la première année qu'on pourrait en observer des traces. Elles ont terminé leur développement à un âge qui varie entre 10 et 30 ans. Pour Tillaux, le développement du sinus frontal se terminerait entre 11 et 13 ans, et celui du sinus sphénoïdal, le plus tardif de tous, entre 20 et 30 ans.

Cependant les recherches de F. Steiner ont montré que, vers l'âge de 2 à 3 ans, le sinus sphénoïdal présente un développement plus avancé que le sinus frontal qui se montre au début comme un prolongement cartilagineux des cellules ethmoïdales. On sait que le nez est formé par un bourgeonnement médian, d'abord mou, puis cartilagineux du frontal et par deux bourgeons latéraux qui émanent du maxillaire supérieur. De la saillie frontale naissent : — 1° deux bourgeons arciformes portant, du côté des fosses nasales, des proéminences qui deviendront les cornets ; — 2° des bourgeons qui se dirigent en haut et en dehors et formeront les cellules ethmoïdales et la lame criblée de l'ethmoïde ; — 3° des bourgeons inféro-externes, qui donneront naissance au sinus maxillaire.

Le tissu chondromateux des bourgeons se fend, et on voit apparaître des cavités dans lesquelles pénètre la muqueuse nasale. Le premier phénomène de cette chondroporose (fente du tissu chondromateux) a été constaté chez le fœtus de 5 mois ; il portait sur les cellules ethmoïdales et sur le corps du sphénoïde. Chez le fœtus de 6 mois, on voit de petits bourgeons cartilagineux sortir des cellules ethmoïdales et gagner les apophyses nasales du frontal ; ce sont ces bourgeons qui forment plus tard le sinus frontal.

Nous n'avons encore que des données très insuffisantes sur

le rôle physiologique des cavités voisines du nez. Le poids de la tête ne diminue que fort peu par le fait du développement de ces cavités, et il est plus probable, comme le pense Bloch, qu'elles sont destinées à chauffer l'air qu'on respire.

La muqueuse des cavités aériennes de la face est très riche en nerfs. Il est probable que ces nerfs, de même que les réseaux nerveux qu'on trouve si développés dans les fosses nasales, ont pour objet de percevoir les qualités chimiques de l'air (ammoniaque, vapeurs). Cette manière de voir est en complet accord avec celle qui ne regarde pas seulement le nez comme l'organe du sens olfactif, mais comme le gardien des voies respiratoires.

APONÉVROSES DE L'ORBITE

La dure-mère cérébrale fournit au nerf optique une enveloppe pendant tout son parcours dans le canal optique. Arrivée à l'extrémité antérieure de ce canal, la dure-mère se divise en deux feuillets : l'externe forme le périoste orbitaire (périorbite), l'interne constitue l'aponévrose orbitaire. Néanmoins, la dure-mère continue à protéger le nerf optique auquel elle fournit la gaîne durale.

Les remarquables recherches de Motais [1] sur l'aponévrose orbitaire ont montré qu'elle peut être divisée en deux portions : l'une postérieure, essentiellement affectée au globe oculaire et aux muscles, l'autre antérieure, présentant la forme d'un entonnoir. Cette aponévrose fournit des enveloppes à toutes les parties constituantes de l'orbite ; au niveau de chacune d'elles, elle se dédouble en deux lames et envoie des prolongements dans les interstices, sans cesser d'être continue. D'après Motais, elle fournirait une enveloppe non seulement à chaque muscle et même aux pelotons adipeux qui se trouvent sur son trajet. Ce dernier fait est parfai-

[1] Motais, Anatomie de l'appareil moteur de l'œil de l'homme et des vertébrés, 1886.

tement mis en évidence par l'étude de l'orbite dans la série animale.

L'aponévrose orbitaire offre un épaississement notable au pourtour du canal optique ; c'est à ce niveau que s'insèrent les quatre muscles droits et le releveur de la paupière supérieure ; muscles qui s'écartent en avant de manière à former un entonnoir musculaire. Dans cette région, l'aponévrose orbitaire fournit une enveloppe qui entoure la gaîne durale du nerf optique. Entre l'enveloppe et la gaîne existe l'espace sus-vaginal (cavitas supra-vaginalis de Schwalbe), qui renferme les nerfs ciliaires et les artères ciliaires postérieures.

Sur une coupe transversale de l'orbite, on voit partir de l'enveloppe sus-vaginale un certain nombre d'aponévroses qui forment de nombreuses cloisons divisant le tissu rétrobulbaire en plusieurs parties. L'aponévrose sus-vaginale et les enveloppes aponévrotiques des muscles de l'œil forment ce que Sappey appelle les prolongements de premier ordre de l'aponévrose orbitaire.

La partie centrale de l'aponévrose orbitaire entoure le globe de l'œil et le sépare du tissu rétrobulbaire. D'après Motais, ce fascia, qui a reçu les noms de capsule de Tenon, vagina bulbi, capsule de Bonnet, se replie sur le globe oculaire et l'entoure d'une couche viscérale ou séreuse. Mes recherches personnelles sur l'anatomie comparée et pathologique de cette région m'ont permis de vérifier l'exactitude de cette assertion.

La face interne de la capsule de Tenon et de l'enveloppe viscérale du globe oculaire qui limite l'espace de Tenon est recouverte d'un épithélium pavimenteux simple ; sur une préparation faite à l'aide du nitrate d'argent on distingue très nettement les limites des cellules. Des faisceaux en nombre fort variable, composés de tissu conjonctif, forment des adhérences filiformes entre la capsule de Tenon et le globe oculaire. Ce fait démontre que l'espace de Tenon ne saurait être regardé comme une sorte de cavité glénoïdale.

L'espace de Tenon aboutit en arrière à une certaine dis-

tance du point où le nerf optique pénètre dans le globe oculaire; en général, il s'étend davantage dans cette direction en dedans qu'en dehors. Le diamètre transversal du rebord circulaire qu'il forme dans sa partie postérieure mesure 12 mm. Son extrémité antérieure arrive entre le tiers postéro-externe et le tiers moyen de la conjonctive bulbaire, si on mesure les dimensions de la conjonctive depuis le cul-de-sac jusqu'au limbe cornéen.

La capsule de Tenon se constitue en avant avec le tissu sous-conjonctival, et en arrière avec l'enveloppe qui entoure la gaîne optique.

Sur le globe oculaire, les insertions des muscles de l'œil viennent se confondre avec la sclérotique. Pour gagner ce point, il est évident que les tendons doivent traverser la capsule de Tenon ; à leur entrée dans l'espace de Tenon, les gaînes musculaires vont se perdre dans la capsule.

La communication entre l'espace péri-musculaire et l'espace de Tenon peut s'établir de plusieurs manières. A l'entrée du tendon dans l'espace de Tenon, la surface interne du tendon peut adhérer à la gaîne musculaire, et dans ce cas la communication ne se fait que par une fente très étroite située à la face externe du tendon. Parfois on rencontre sur les deux faces du tendon des fentes très étroites dont les bords adhèrent à la capsule de Tenon et à la gaîne musculaire. Il n'est pas très rare de voir des prolongements tendineux former des adhérences entre la sclérotique et le tendon d'un muscle oculaire ou sa gaîne. Ces prolongements ont une véritable importance au point de vue pratique, car, grâce à eux, l'action d'un muscle oculaire dont le tendon a été sectionné peut n'être en rien altérée.

Sous le nom d'ailerons, ou de prolongements de deuxième ordre (Sappey), on a décrit des faisceaux aponévrotiques qui naissent des tendons de certains muscles de l'œil (des quatre muscles droits et du releveur de la paupière supérieure), traversent le tissu orbitaire et s'insèrent au bord de l'orbite.

Ces ailerons empêchent que le globe oculaire ne soit ramené en arrière par l'action des muscles droits de l'œil. On a aussi prétendu qu'ils rendent impossible la compression du globe par les muscles. Cependant, on peut objecter à cette manière de voir que, dans un œil atrophié, on constate des empreintes qui sont incontestablement le résultat d'une compression exercée par les muscles. Or, si les ailerons ne peuvent empêcher la compression d'un œil atrophié, il est bien évident qu'ils ne sauraient éviter la compression d'un œil de dimensions normales.

Un seul muscle se trouve en dehors de l'entonnoir musculaire : c'est le grand oblique. Il est entouré, ainsi que la glande lacrymale, par une enveloppe que fournit l'aponévrose orbitaire extra-musculaire.

Les aponévroses de la région antérieure de l'organe de la vue comprennent diverses parties. Un fascia part du bord supérieur de l'orbite, se rend au bord périphérique du tarse de la paupière supérieure. Un fascia analogue va du bord inférieur de l'orbite, au bord externe du tarse de la paupière inférieure. La plupart des auteurs considèrent ces deux faisceaux, qui ont reçu les noms de fascia palpébral (supérieur et inférieur), de ligaments larges de Sappey, de septum orbitale de Henle, comme un prolongement du périorbite dans les paupières. Le fascia palpébral supérieur se réunit à l'expansion aponévrotique antérieure du tendon du releveur de la paupière supérieure, et à un fascia qui s'insère sur le bord supérieur du muscle orbito-palpébral, en arrière et un peu au-dessous de l'insertion du releveur. Ce fascia est une expansion de l'aponévrose orbitaire.

Le fascia palpébral supérieur passe au-dessus du cul-de-sac et s'unit au tissu sous-conjonctival, et surtout à l'aponévrose centrale. Dans la paupière inférieure, un prolongement tendineux part du tendon du droit inférieur et se rend à la paupière ; il est l'analogue de ceux qui naissent de l'aponévrose du releveur de la paupière supérieure. C'est à ce prolonge-

LANE LIBRARY

ment, découvert par Richet, qu'est dû l'abaissement de la paupière inférieure lorsque le regard se dirige en bas.

Motais considère le fascia palpébral et le fascia réunissant le tarse à l'aponévrose centrale comme ne formant qu'un seul fascia qui aurait l'aspect d'un entonnoir. D'après lui, cet entonnoir s'attache, par ses parties latérales, aux parois externe et interne de l'orbite, tandis que, par ses faisceaux supérieur et inférieur, il se rend dans les paupières qu'il parcourt jusqu'à leur bord adhérent.

Le ligament palpébral externe n'est qu'un épaississement résultant de la réunion des deux fascias palpébraux. Le ligament palpébral interne est autrement constitué. Le périorbite se divise en deux lamelles qui entourent le sac lacrymal; la plus forte va de la crête lacrymale postérieure à la crête antérieure et émet un prolongement qui, en s'unissant à un prolongement tendineux inséré sur l'apophyse frontale du maxillaire supérieur, donne naissance au ligament palpébral interne. A son extrémité externe, ce ligament se divise en deux faisceaux, qui se rendent à la partie moyenne des tarses supérieur et inférieur.

PAUPIÈRES

Dans la plus grande partie de son étendue, le globe oculaire est protégé par les tissus de l'orbite. Ce n'est que dans son tiers antérieur, représenté par la cornée et par une partie de la sclérotique, que l'œil n'est pas protégé. Cette portion, située hors de la cavité orbitaire, mesure 8 mm. 50 de diamètre en haut et en bas, et 10 mm. sur les côtés.

La face antérieure du globe oculaire n'est en rapport avec l'air ambiant que dans une étendue restreinte, assez variable, les paupières venant former au-devant de cette face des voiles protecteurs, qui la recouvrent en partie.

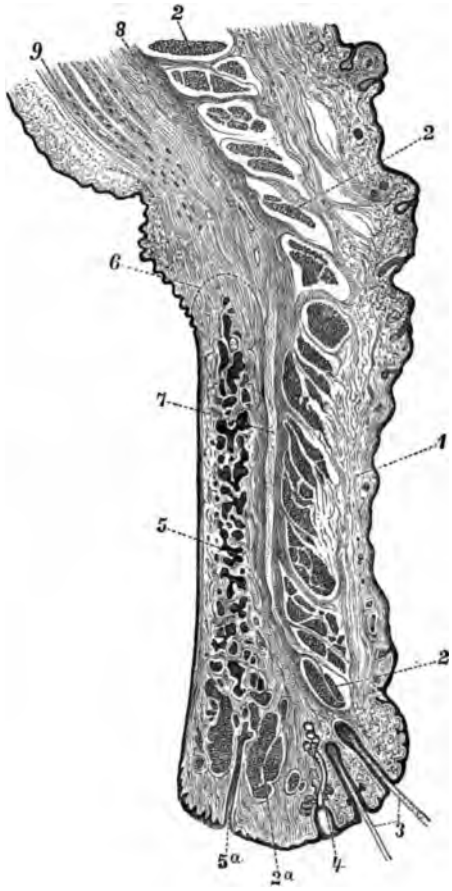

Fig. 7.

Coupe sagittale de la paupière supérieure chez l'homme, d'après Schwalbe : — 1, peau ; — 2, portion palpébrale du muscle orbiculaire des paupières ; — 2a, portion ciliaire (musculus ciliaris Riolani) du même muscle ; — 3, cils ; — 4, glandes de Moll ; — 5, glandes de Meibomius ; — 5 a, son conduit ; — 6, limite supérieure du cartilage-tarse ; — 7, tissu lamineux séparant le cartilage-tarse du tendon du releveur de la paupière supérieure ; — 8, expansion aponévrotique antérieure du même tendon ; — couche moyenne du même tendon décrite sous le nom de muscle palpébral supérieure de H. Müller.

Les paupières, l'une supérieure, l'autre inférieure, sont des replis musculo-membraneux qui se meuvent en avant du globe de l'œil. Chacune d'elles comprend plusieurs couches. La couche superficielle est formée par la peau, au-dessous de laquelle on rencontre une couche de fibres striées ; puis vient une couche de tissu aponévrotique (couche fibro-cartilagineuse), représentée dans ses parties centrales par le tarse ; en dedans, se trouve une couche de fibres lisses, et enfin une couche muqueuse, formée par la conjonctive.

La paupière supérieure est limitée en haut par le sourcil, saillie musculo-cutanée transversale, couverte de poils et donnant insertion au frontal, à l'orbiculaire des paupières et au sourcilier. La paupière inférieure est limitée en bas par le bord orbitaire.

La fente palpébrale a une forme elliptique ; ses bords, convexes, sont formés par le bord libre des paupières. Les angles de cette fente sont l'un externe, l'autre interne.

La peau des paupières adhère très faiblement aux tissus sous-jacents ; elle est en même temps très lâche, ce qui explique qu'elle se plisse lorsque la fente palpébrale est ouverte. Il se forme alors des plis et deux sillons ; ces sillons transversaux portent le nom d'orbito-palpébraux et sont l'un supérieur, l'autre inférieur. Ils correspondent au point où la conjonctive palpébrale, après s'être repliée pour recouvrir le globe oculaire, forme l'extrémité périphérique du cul-de-sac conjonctival.

Des deux faces des paupières, l'antérieure est convexe et la postérieure concave. L'extrémité supérieure de la paupière du haut forme, comme le dit avec raison Sappey, une autre courbe, concave en avant.

Le bord libre des paupières présente une lèvre antérieure, exposée à l'air ambiant, et une lèvre postérieure, en contact avec la face antérieure du globe oculaire. Sur le bord libre, on distingue encore une portion ciliaire portant de petits poils, ou cils, et comprenant les 7 huitièmes externes du bord, et une portion lacrymale, qui en occupe le huitième interne. Arlt appelle limbus intermarginalis la petite surface comprise entre les deux lèvres du bord libre.

La peau des paupières est toujours plissée, même lorsque ces voiles sont fermés. Le diamètre vertical (hauteur) de la paupière est donc moindre que celui de la peau qui la recouvre.

D'après Fuchs[1], la hauteur de la paupière supérieure est en rapport avec la hauteur de l'orbite. Chez les vieillards, elle diminue par suite de l'abaissement du sourcil. Jusqu'à l'âge de 3 ans, la hauteur de la paupière supérieure et celle de l'orbite s'accroissent dans une proportion de plus en plus

[1] Fuchs, Arch. f. Ophthalmologie, 1885, t. XXXI, f. 2.

forte; mais l'augmentation ne s'arrête pas à cet âge, et elle continue jusqu'à 20 ans. Voici les chiffres que Fuchs a trouvés pour la hauteur de la paupière supérieure aux divers âges :

jusqu'à un an.....	12 mm. 5	en moyenne
de 3 à 4 ans.....	17 mm.	—
de 4 à 5 —	19 mm. 5	—
de 5 à 6 —	20 mm. 4	—
de 6 à 7 —	20 mm. 5	—
de 9 à 10 —	21 mm. 2	—
de 11 à 15 —	23 mm. 5	—
de 15 à 20 —	24 mm. 4	—

Chez l'adulte, la hauteur de la paupière inférieure est en moyenne de 11 à 13 mm. Pendant la croissance, les dimensions verticales de la peau des paupières augmente aussi, et même d'une façon exagérée si on compare leur accroissement à celui des paupières elles-mêmes. C'est pour cela que chez les vieillards la peau devient lâche et fortement bridée.

Fuchs a comparé la hauteur de la peau de la paupière à la hauteur de la paupière elle-même. Le rapport, qu'il appelle coëfficient d'expansion (Ausdehnungs-coëfficient) serait pour

la première année	de 1,5
de 3 à 4 ans	de 1,7

Il s'abaisse ensuite à 1, 6 pour remonter bientôt jusqu'à l'âge de 30 ans. Entre 30 et 60 ans, le rapport reste stationnaire, puis il augmente de nouveau et finit par atteindre 1,9.

La fente palpébrale n'est proportionnellement pas plus grande chez les enfants, et pendant la croissance elle n'augmente que fort peu; à l'âge sénile, elle diminue.

Fuchs a constaté à 1 an une ouverture de 18, 5 millimètres ;

de 3 à 4 ans	—	22, 9	—
de 40 à 50 ans	—	28, 2	—
de 60 à 80 ans	—	26, 2	—

Parfois la fente palpébrale ne peut être fermée complète-

ment à cause de la faible hauteur des paupières. Les sujets offrent alors une remarquable prédisposition à la conjonctivité, à la blépharite et au larmoiement.

L'angle externe de la fente palpébrale est plus aigu que l'interne, et il est situé à 4 ou 6 mm. plus haut. Entre ses deux lèvres, le bord libre a un diamètre transverse de 2 mm. En général, sa lèvre antérieure est légèrement arrondie, mais il est très rare d'observer la même disposition à la lèvre postérieure. Dans la plus grande partie des cas, la surface intermarginale du bord libre est un peu oblique : elle se dirige en arrière et en haut à la paupière supérieure, en avant et en bas à la paupière inférieure, de sorte qu'en se fermant les paupières forment un coin à base antérieure. Petit et Zinn ont admis, au contraire, que pendant leur fermeture les paupières se touchent par leurs lèvres antérieures et qu'elles laissent entre elles un espace libre, de forme prismatique, ayant sa base en arrière ; ce prétendu espace, désigné par eux sous le nom de rima palpebralis, n'existe pas en réalité.

Les 7 huitièmes externes du bord libre des paupières sont munis, avons-nous dit, de cils, qui mesurent de 12 à 18 mm. à la paupière supérieure et 8 mm. à la paupière inférieure. La portion occupée par les cils a 2 mm. de hauteur à la paupière supérieure et 1 mm. seulement dans l'autre. On voit parfois les cils dépasser l'angle temporal, mais le même fait ne se produit qu'exceptionnellement du côté nasal. Il arrive qu'un groupe de poils semblables à des cils se rencontre sur la peau, en dedans de la caroncule lacrymale, et occupe une situation symétrique de chaque côté. Je propose d'appeler ces poils *cils aberrants*.

Dans la lèvre postérieure des paupières s'ouvrent les conduits des glandes de Meibomius, qui occupent elles-mêmes les cartilages-tarses. Le cartilage-tarse supérieur est plus grand que l'inférieur et mesure 10 mm. de hauteur dans sa partie moyenne ; sa forme est semi-lunaire. Le cartilage-tarse in-

férieur a une hauteur de 4 mm. ; il offre presque la forme d'un rectangle, dont le grand diamètre serait horizontal. Ces deux ligaments sont situés dans l'épaisseur du bord libre, et ils s'étendent depuis la commissure externe, où ils sont réunis par le ligament palpébral externe, jusqu'aux points lacrymaux.

Les glandes de Meibomius sont au nombre de 30 à 40 dans la paupière supérieure, de 20 à 30 dans celle du bas. L'angle interne de l'œil est le point par où s'écoulent les larmes, et c'est pour cette raison qu'on l'a appelé lac lacrymal. Du côté nasal, le lac lacrymal est limité par la peau de la commissure interne, qui ne porte que des poils d'une petitesse extrême ; il en est séparé toutefois par la caroncule lacrymale formée par un amas de glandes sébacées. En dehors, la caroncule est en rapport avec un pli de la conjonctive (pli semi-lunaire), rudiment de la membrane clignotante des animaux. A la limite des portions lacrymale et ciliaire, la lèvre postérieure de chaque paupière présente une petite saillie (papille lacrymale), percée au centre d'un trou (point lacrymal) où aboutissent les conduits lacrymaux.

MUSCLES EXTRINSÈQUES DE L'ŒIL

L'orbite renferme 7 muscles à fibres striées, parmi lesquels 6 (4 muscles droits et 2 obliques) servent à mouvoir le globe oculaire. Tous les muscles droits et le grand oblique ont leur insertion fixe sur le pourtour du trou optique ; seul, le petit oblique s'insère au bord de l'orbite. Sur le globe oculaire, les muscles droits s'insèrent en avant de l'équateur de l'œil et à 6 ou 8 mm. en arrière du limbe cornéen. Les deux muscles obliques s'attachent à la partie postérieure du globe oculaire.

Les deux muscles droits horizontaux (interne et externe) font mouvoir l'œil autour d'un axe vertical ; les droits supérieur et inférieur meuvent le globe oculaire autour d'un axe

oblique dirigé d'avant en arrière et de dehors en dedans. D'après Ruete, cet axe, horizontal, forme avec la ligne de fixa-

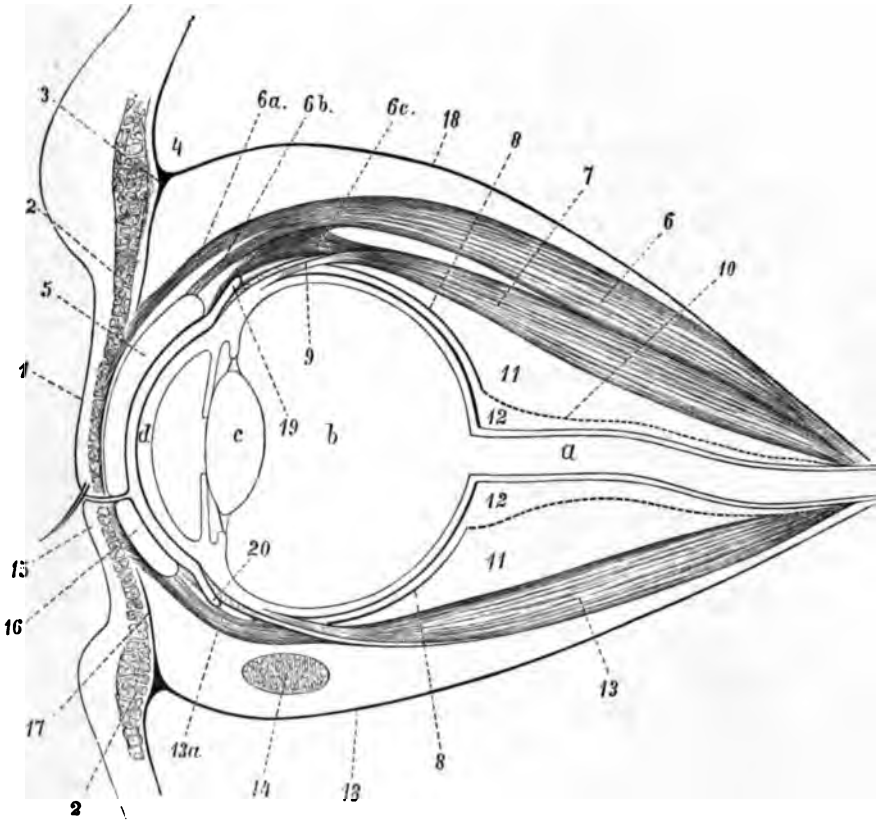

Fig. 8.

Coupe verticale du globe oculaire et de l'orbite exécutée dans la direction de l'axe orbitaire, les paupières étant fermées, 2/1 (d'après Schwalbe). — 1, peau de la paupière supérieure; — 2, muscle orbiculaire des paupières; — 3, fascia palpébral supérieur; — 4, rebord orbitaire de l'os frontal; — 5, cartilage-tarse supérieur; — 6, releveur de la paupière supérieur; — 6 a, tendon dudit muscle; — 6 b, m. palpébral supérieur; — 6 c, prolongement prenant naissance dans les tendons du releveur de la paupière supérieure et du droit supérieur; ce prolongement se terminant dans la conjonctive; — f, m. droit supérieur; — 8, capsule de Tenon; — 9, tendon du droit supérieur perforant la capsule de Tenon; — 10, limite supérieure du tissu retrobulbaire; — 11, limite supérieure de l'espace supra-vaginal; — (12); — 13, m. droit inférieur; — 13 a, aileron du dernier muscle se terminant dans la paupière inférieure; — 14, coupe transversale du m. oblique inférieur; — 15, peau de la paupière inférieure; — 16, cartilage-tarse inférieur; — 17, fascia palpébral (tarso-orbitaire) inférieur; — 18, péri-orbite; — 19, 20, fornix conjunctivæ; — a, nerf optique; — b, corps vitré; — c, cristallin; — d, cornée.

tion un angle de 70 degrés. L'axe de rotation des deux muscles obliques est également horizontal, et son extrémité antéro-externe forme avec la ligne de fixation un angle de 35 degrés (HELMHOLTZ).

Le point de rotation des mouvements de l'œil est situé à 13 mm. 5 en arrière du sommet de la cornée.

Le *releveur de la paupière supérieure* naît, par un court tendon, au-dessus du trou optique ; il passe au-dessus et en dedans du droit supérieur. Si on le coupe en travers, on voit sa face inférieure plane et sa face supérieure convexe. Il va s'insérer au bord convexe du tarse supérieure. Son tendon envoie deux prolongements : l'un interne, ou nasal, qui passe en avant de la trochlée et va se terminer dans le ligament palpébral interne ; l'autre externe, ou temporal, qui se termine dans l'aponévrose située au-dessous de la glande lacrymale. Le premier prolongement émet un faisceau qui passe en arrière de la trochlée et va se rendre à la paroi supéro-interne de l'orbite. Parfois les fibres striées qui sont en rapport avec ce faisceau sont isolées du reste du muscle et forment ainsi ce que BUDGE a décrit sous le nom de *musculus tensor trochleæ*.

Parmi les muscles droits de l'œil, c'est l'interne qui est généralement le plus fort, comme on le voit sur une coupe transversale ; il est exceptionnel que le droit externe l'emporte sur lui. Le droit supérieur est à la fois le plus faible et le plus long de tous.

VOLKMANN, qui a pesé les muscles droits, a trouvé :

pour le droit interne.....	0,747	grammes,	en moyenne.
— externe.....	0,717	—	—
— inférieur....	0,671	—	—
— supérieur....	0,514	—	—

L'insertion postérieure des muscles droits de l'œil forme un anneau fibreux (anneau de ZINN), qui, sur une coupe transversale, se montre sous l'apect d'un ovale à grand diamètre obli-

quement dirigé de haut en bas et de dedans en dehors. Le trou optique, au lieu d'être situé au centre de cet ovale, en occupe la partie supéro-interne. C'est probablement à cette

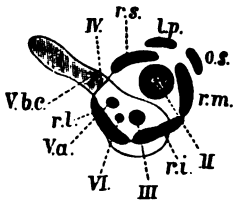

Fig. 9.
Coupe transversale de la partie postérieure de l'entonnoir musculaire (d'après Schwalbe). Schéma. — La coupe de l'entonnoir musculaire est croisée par la projection du contour de la fente sphénoïdale, dont la partie supérieure-externe (indiquée en noir dans la figure ci-jointe) est traversée par les nerfs pathétique (IV), lacrymal et frontal de l'ophthalmique, de Willis (V bc); — la partie de la fente sphénoïdale, située en dedans de l'entonnoir musculaire, est traversée par les nerfs suivants : naso-ciliaire (V a) de l'ophthalmique, l'oculo-moteur commun (III) et l'oculo-moteur externe (IV). La partie inféro-interne de la fente sphénoïdale n'est traversée par aucun nerf ou vaisseau importants; — lp, m. releveur de la paupière supérieure; — os, m. oblique supérieur; — rs, droit supérieur; — rm., droit interne; — ri, droit intérieur; — rl, droit externe.

particularité qu'est dû un fait observé par les cliniciens : dans les cas de périnévrite optique, les mouvements des muscles droits interne et supérieur sont seuls douloureux. Une partie de l'anneau de Zinn est constituée par un faisceau transversal qui divise la fente sphénoïdale en deux portions, l'une inféro-interne, l'autre supéro-externe. Une partie seulement des nerfs et des vaisseaux qui traversent la fente sphénoïdale se rendent directement dans l'entonnoir musculaire; ce sont les nerfs naso-ciliaire, oculo-moteurs commun et externe et la veine ophthalmique. Les nerfs sus-orbitaire, lacrymal et pathétique restent en dehors de l'entonnoir.

Après un parcours de 4 à 8 mm., les tendons des muscles droits se transforment en fibres musculaires qui redeviennent tendineuses à une certaine distance de leur insertion au globe oculaire. Cette distance est, d'après des travaux récents de Fuchs :

pour le	droit externe	de 7	mm.
—	inférieur	5, 5	—
—	supérieur	5, 8	—
—	interne	8, 8	—

Quant à la distance qui sépare cette insertion du rebord cornéo-sclérotical, elle s'élève:

			d'après Sappey
pour le	droit externe	à 7 mm 85	7 mm. 2
—	inférieur	7, 7	6, 7
—	supérieur	7, 54	8, 5
—	interne	6, 91	5, 5

La ligne formée par l'insertion antérieure des muscles droits de l'œil a une direction oblique ; l'insertion de la portion inférieure du droit interne a lieu en arrière, et celle de la portion médiane du droit supérieur déborde en avant. Les tendons s'amincissent, deviennent très larges et passent finalement dans le tissu sclérotical.

L'intervalle qui sépare les insertions des muscles droits est très variable : la plus grand distance se trouve entre l'insertion du droit supérieur et le droit interne.

Nous avons déjà dit que les tendons des muscles droits, non seulement se fixent au globe oculaire, mais envoient aussi des ailerons au bord orbitaire voisin. Par suite de la disposition spéciale de l'aponévrose orbitaire, le droit supérieur peut imprimer un léger mouvement d'élévation à la paupière supérieure. Le droit inférieur est réuni par un prolongement tendineux au cartilage-tarse inférieur et peut abaisser la paupière inférieure lorsque le regard se dirige en bas. En dehors de l'aileron qu'il envoie à l'orbite, le droit interne en envoie un autre à la caroncule lacrymale (Luschka) ; c'est ce qui explique pourquoi la caroncule se rétracte tellement après la ténotomie du droit interne.

Il existe encore des prolongements envoyés par les tendons à la sclérotique; nous en avons parlé dans le chapitre précédent.

Le *grand oblique* prend naissance à 2 mm. en dedans du trou optique. En avant, il passe au-dessus du droit interne jusqu'à la fossette trochléaire; à ce niveau il est devenu tendineux. Son tendon se replie dans la trochlée, qui se compose de tissu cartilagineux hyalin. Elle a la forme d'une demi-lune ouverte vers le côté nasal, et part de l'épine trochléaire

du frontal (spina fossæ trochlearis), située immédiatement en arrière de la partie supéro-interne du bord orbitaire. Un ligament transverse relie l'autre extrémité de la trochlée à la paroi de l'orbite. Après s'être replié autour de la trochlée, le tendon du grand oblique s'élargit en éventail et passe, en dehors et en arrière, entre le droit supérieur et le droit externe; il perfore la capsule de Tenon, et va s'insérer à la moitié postérieure du globe oculaire, sur une largeur de 6 mm. Son insertion décrit un arc à concavité dirigée en dehors et en arrière, qui occupe, en arrière, le quart supéro-externe du globe de l'œil. Toutefois, une petite portion de cette insertion coupe le méridien vertical.

Le *petit oblique* naît à la partie inféro-interne du bord orbitaire du maxillaire supérieur et sur l'aponévrose périostale qui réunit les crêtes lacrymales antérieure et postérieure. Après un court trajet, il devient musculaire et se dirige en arrière, en dehors et en haut. Il se place dans l'entonnoir musculaire entre le droit inférieur et le globe de l'œil, et va s'insérer à la partie postérieure, inférieure et externe de ce globe. La ligne d'insertion, dirigée en avant et en bas, a son extrémité postérieure à 2 mm. de distance du pôle postérieur de l'œil.

Nous connaissons maintenant les lignes d'insertion des muscles droits de l'œil sur le globe oculaire; il va nous être facile d'expliquer leur action physiologique.

Les droits interne et externe meuvent l'œil dans le sens horizontal; l'interne tourne l'œil en dedans, l'externe en dehors.

Le droit supérieur et l'oblique inférieur meuvent l'œil en haut; le droit inférieur et l'oblique supérieur le tournent en bas.

Le droit supérieur amène en haut et en dedans l'extrémité supérieure du méridien vertical de la cornée.

Le petit oblique dirige l'œil en haut, et entraîne en même temps vers le côté externe l'extrémité supérieure du méridien vertical.

Le droit inférieur tourne l'œil en dedans et en bas et dévie en dehors l'extrémité supérieure du méridien vertical de la cornée.

Le muscle oblique supérieur tourne l'œil en bas et en dehors, en inclinant en dehors le sommet du méridien vertical de la cornée.

MUSCLE ORBITAIRE

La science doit à H. Müller la découverte d'un muscle à fibres lisses, qui recouvre la membrane fermant la fente sphénoïdale. Il a une largeur de 1 mm. et se compose de fibres à direction sagittale, entremêlées seulement de quelques fibres transversales (Harling). En avant, le muscle adhère au fascia tarso-orbitaire. Décrit par H. Müller sous le nom de *muscle orbitaire*, il est le rudiment d'un muscle très développé chez quelques animaux et qui, chez eux, meut le globe oculaire en avant. De même que les autres muscles orbitaires à fibres lisses, il est animé par le grand sympathique.

MUSCLES DES PAUPIÈRES

L'*orbiculaire des paupières*, composé de fibres striées, comprend trois portions : — 1° une portion qui recouvre la face antérieure du tarse (portion palpébrale); — 2° une portion qui forme un anneau autour de la précédente (portion orbitaire) ; — 3° une portion qui part de la crête lacrymale (portion lacrymale). Les deux premières se composent seulement de fibres circulaires.

La portion palpébrale est formée de fibres qui naissent du ligament palpébral interne et du tissu aponévrotique situé entre le tarse et le muscle ; quelques fibres naissent aussi sur la crête lacrymale et sur l'apophyse frontale du maxillaire supérieur (Hyrtl). Les fibres de la partie supérieure et celles de la partie inférieure se rencontrent à l'angle interne de l'œil.

Dans ce point, les faisceaux circulaires se divisent en deux groupes : les uns se continuent avec les fibres du côté opposé (les fibres supérieures se continuant avec les fibres inférieures et vice versa); les autres se fixent au ligament palpébral interne. A l'angle externe, au contraire, toutes les fibres supérieures passent dans la paupière inférieure, sans qu'aucune aille s'insérer au ligament palpébral externe; parfois, seulement, on rencontre au point de jonction des fibres supérieures et inférieures une expansion tendineuse reliant la portion palpébrale de l'orbiculaire à la peau qui la recouvre. Contrairement à ce qu'on observe en dedans, la portion palpébrale déborde, à l'angle externe, le ligament large; c'est à cette particularité que serait due la patte d'oie (Hyrtl). Les brides qui la forment résultent du plissement de la peau pendant la contraction de la portion palpébrale de l'orbiculaire. Cette contraction se produit avec plus d'énergie, et, par suite, les brides sont plus marquées, dans les points où le muscle n'est pas gêné dans ses mouvements; or, c'est ce qui se produit à l'angle externe, où l'orbiculaire ne s'insère pas au ligament palpébral externe et n'adhère ni à l'os ni à d'autres peauciers de la face.

La disposition spéciale que présentent les fibres musculaires à l'angle externe nous explique un autre phénomène. A la suite d'une contraction prolongée de l'orbiculaire, il se forme un repli cutané près de l'angle externe de l'œil, et dans cette sorte de poche s'accumule les sécrétions lacrymale et conjonctivale, qui finissent par causer des excoriations. Pour quelques auteurs, cette accumulation de produits de sécrétion prédisposerait dans une certaine mesure au symblépharon (Richet, Traité, I, p. 399).

La portion lacrymale de l'orbiculaire (muscle de Horner) forme une lame quadrangulaire allongée, qui s'insère au périoste du tiers supérieur de la crête lacrymale et des parties voisines; quelquefois il s'insère aussi à l'aponévrose qui recouvre la face postérieure du sac lacrymal. Le muscle de

Horner se dirige vers l'angle interne et s'y divise en deux parties, l'une supérieure, l'autre inférieure. La première se rend dans le bord libre de la paupière supérieure, et la seconde dans le bord libre de la paupière inférieure. La portion lacrymale de l'orbiculaire émet encore d'autres fibres : les unes se terminent dans le ligament palpébral interne, les autres entourent les conduits des canaux lacrymaux.

Au bord libre des paupières, quelques fibres du muscle de Horner sont situées au dessous du tarse, dans la paupière supérieure, ou au-dessus de ce cartilage, dans la paupière inférieure. Ces fibres gagnent la lèvre postérieure du bord libre, après avoir formé des mailles disposées comme un 8 autour des conduits des glandes de Meibomius (Wolfring); on les a décrites sous le nom de musculus subtarsalis Albini. Elles se terminent à une certaine distance de l'angle externe, et s'insèrent sur quelques points à la peau des paupières (Wolfring).

La portion orbitaire de l'orbiculaire prend naissance en partie dans la moitié externe du ligament palpébral interne, en partie sur le bord orbitaire, principalement dans l'endroit où ce bord est constitué par les apophyses orbitaire et frontale (nasale) du maxillaire supérieur. D'autre fibres s'attachent au tissu lamineux situé au-dessous du muscle, à l'aponévrose du sac lacrymal et à la peau du sourcil. Ces fibres, quelle que soit leur origine, suivent un trajet circulaire ; quelques-unes seulement s'insèrent au ligament palpébral interne, et quelques autres se terminent dans la peau qui recouvre le muscle. C'est à ces dernières que l'orbiculaire des paupières doit d'être regardé comme un peaucier de la face.

La fonction du muscle orbiculaire des paupières est de fermer la fente palpébrale et le conduit lacrymal.

Deux muscles à fibres lisses, décrits par Sappey, en 1867, et par H. Müller, prennent part aux mouvements des paupières : ce sont le palpébral supérieur et le palpébral inférieur (orbito-palpébral de Sappey).

Le palpébral supérieur, de forme triangulaire, mesure 12 à 14 mm. de hauteur. Dans toute la partie nasale, il s'insère au bord convexe du cartilage-tarse supérieur. Les fibres sont verticales, sauf quelques-unes qui ont une direction transversale. D'après Sappey, il donne insertion, en haut, au releveur de la paupière supérieure. Pour H. Müller, il s'insère en partie au bord supérieur de l'orbite, tandis que ses autres fibres s'entrecroiseraient avec les fibres striées du releveur. Son action serait de renforcer ce dernier muscle.

Sappey regarde le palpébral supérieur (voir fig. 7) comme formant une sorte d'escarpolette, qui répond par une de ses faces au globe de l'œil, par l'autre au ligament large, et qui oscille presque continuellement sous l'influence de deux muscles antagonistes, le sphincter et le dilateur de l'orifice palpébral.

Le palpébral inférieur se compose de fibres plus entrelacées que celles du palpébral supérieur ; toutefois, la plupart d'entre elles ont une direction sagittale. Il est situé en avant de la conjonctive, et s'insère au bord adhérent du cartilage-tarse inférieur. Son insertion postéro-inférieure n'est pas encore bien connue, mais il est probable qu'elle se fait au bord inférieur de l'orbite.

Les deux muscles palpébraux sont animés par le grand sympathique. Quant à leur action, nous avons déjà dit ce que Sappey et Müller pensaient de celle du palpébral supérieur. Harling prétend que le palpébral inférieur abaisse la paupière inférieure ; pourtant le fait n'est pas encore suffisamment établi.

NERFS

NERF OPTIQUE (*nervus opticus*)

Le nerf optique n'est pas comparable aux nerfs périphériques ; il est l'homologue des commissures cérébrales qui unissent deux parties de l'écorce du cerveau. L'embryologie

et l'anatomie comparée nous apprennent, en effet, que la rétine n'est autre chose qu'une portion extra-crânienne de l'écorce cérébrale.

Le *nerf optique* naît dans le chiasma. Après un parcours intra-crânien très court (10 millimètres environ), il traverse le trou optique ; il décrit alors dans l'orbite une légère courbe en forme d'S, de 28 millimètres de longueur, et vient se terminer dans le globe oculaire. Dans leur trajet, les fibres optiques subissent une torsion, de telle sorte que celles qui sont situées en bas dans le trou optique occupent la partie temporale dans la papille.

Dans ce chapitre, nous ne traiterons que des particularités que présente le nerf optique dans son trajet intra-orbitaire et de ses rapports avec les centres nerveux, en nous tenant sur le terrain de l'anatomie topographique et descriptive. Plus loin nous reviendrons sur le parcours de ses fibres dans le centre optique, le chiasma et le nerf lui-même.

Dans les mouvements de convergence extrême, le nerf optique, légèrement recourbé à l'intérieur de l'orbite dans l'état normal, devient presque rectiligne ; il se peut même qu'il soit tiraillé. Dans ce dernier cas, la papille optique subit quelques altérations que l'examen macroscopique permet d'apprécier (Weiss [1]) et qui sont en rapport avec les changements de longueur et de courbure de la portion orbitaire du nerf.

Sur 60 sujets, Weiss a constaté à l'autopsie que la longueur de la portion orbitaire du nerf optique était au maximum de 30 mm. et au minimum de 20 mm. ; il donna comme moyenne le chiffre de 24 mm. La distance entre le trou optique et le point où le nerf pénètre dans la sclérotique varie, d'après le même auteur, entre 24 mm. (maximum) et 14 mm. (minimum) ; elle est en moyenne de 18 mm. 3. Weiss appelle trajet de déroulement (Abrollungsstrecke) la différence qui existe entre la longueur du nerf optique et la distance qui sé-

[1] Weiss, Beiträge zur Anatomie der Orbita. II Theil. Tübingen, 1890.

pare le trou optique du point où le nerf pénètre dans le globe oculaire. Cette différence, en moyenne de 5 mm. 6, atteint au maximum 12 mm. et au minimum 3 mm.

Quand la différence est supérieure à 7 mm., la papille n'est jamais tiraillée, et on la trouve normale à l'examen anatomique aussi bien qu'à l'examen ophthalmoscopique. Dans ce cas, le nerf optique n'est même jamais complètement tendu au point de devenir rectiligne. Si la différence oscille entre 5 mm. 1/2, et 7 mm. 1/2, le nerf optique est étiré dans les mouvements excessifs de l'œil et devient rectiligne ; la papille optique est souvent déformée transversalement. Enfin, lorsque la différence est inférieure à 5 mm. 1/2, le nerf optique est tiraillé, la papille se déforme transversalement et on voit apparaître les altérations connues sous le nom de conus, en même temps qu'il survient de l'ectasie scléroticale postérieure (staphylome postérieur).

On ignore encore si l'ectasie de la partie postérieure du globe oculaire (staphylome postérieur), que l'on constate dans la myopie, n'est que le résultat d'une trop faible différence entre la longueur du nerf optique et la distance qui sépare le sommet de l'orbite du point où le nerf pénètre dans le globe de l'œil.

Les bandelettes optiques sont des faisceaux aplatis qui réunissent le chiasma aux centres sous-corticaux. Elles croisent, dans leur parcours, la face inférieure des pédoncules cérébaux; leurs fibres se terminent dans les couches optiques, le corps genouillé externe et les tubercules quadrijumeaux.

Il est très important de bien connaître les rapports du chiasma et des bandelettes optiques. Chaque bandelette se loge au-dessous de l'expansion pédonculaire, au-dessus du bord supérieur du lobe temporo-sphénoïdal. Ces rapports permettent de comprendre comment une bandelette optique peut être comprimée par suite d'épanchements intra-cérébraux siégeant plus ou moins loin d'elle.

Le chiasma repose sur la gouttière optique du corps du sphénoïde. En haut, il adhère à une lame de substance grise qu'on voit bien lorsque, le cerveau reposant sur sa convexité, on renverse le chiasma en arrière. Cette lame est la racine grise des nerfs optiques (lame grise de jonction des nerfs optiques de Vicq d'Azir). D'après Foville, elle est une dépendance de la substance grise qui tapisse la face interne des couches optiques (lame sus-optique) et qui se porte obliquement en bas et en avant sur toute la face supérieure du chiasma. Cet auteur la regarde comme formée de deux couches : — 1° une couche inférieure ou superficielle (couche fibro-vasculaire formée par la pie-mère) ; — 2° une couche profonde, composée de substance grise. Cette substance grise est la paroi inférieure du 3e ventricule du cerveau, qui, en bas, fait une saillie en forme d'entonnoir (tuber cinereum, infundibulum).

En avant et sur les côtés, le chiasma est en rapport avec les deux bandelettes olfactives, dont les racines sont situées dans le voisinage immédiat.

L'hypophyse cérébrale, logée dans l'excavation de la selle turcique, est située en arrière et en bas du chiasma, mais dans son voisinage immédiat.

Des centres sous-corticaux partent les fibres optiques qui gagnent la partie postérieure de la capsule interne, puis l'écorce cérébrale. Cette dernière portion des fibres optiques porte le nom de radiations optiques de Gratiolet.

Quant au centre optique cortical, les nombreuses observations analysées par Séguin s'accordent avec les recherches ultérieures de Nothnagel et démontrent que le cunéus et la première circonvulution occipitale forment le centre des fibres optiques. Dans un cas d'*hémianopsie* homonyme observé par Saenger, cette partie de l'écorce cérébrale était la seule atteinte.

NERF TRIJUMEAU (PREMIÈRE BRANCHE)

Le trijumeau sort par ses deux racines de la protubérance, au niveau de l'origine des pédoncules cérébelleux moyens. La racine motrice est située en dedans et en avant ; la racine sensitive en dehors et en arrière. La première sort du noyau masticateur. La seconde, qui serait formée, suivant Hyrtl, par la réunion d'une centaine de racines, sort d'un noyau gris, se prolonge à partir du tubercule de Rolando jusqu'à la partie antérieure de la protubérance et n'est qu'un prolongement de la corne postérieure de la moelle épinière. Les deux racines, après leur sortie de la protubérance, se rapprochent sans se confondre, se dirigent en avant et en dehors jusqu'au sommet du rocher, où elles pénètrent par une fente de dure-mère.

La branche sensitive du trijumeau forme, au niveau d'une dépression creusée sur le bord antérieur du rocher, le ganglion de Gasser. A partir de ce point, le trijumeau se divise en trois branches dont l'une, l'ophthalmique de Willis, innerve l'œil, traverse la paroi supérieure du sinus caverneux, passe dans l'orbite par la fente sphénoïdale et se divise en trois parties : —1° le nerf lacrymal, qui innerve la glande lacrymale, envoie une branche temporo-malaire vers la région de l'os malaire et fournit des rameaux à la région cutanée de l'angle externe de l'œil ; —2° le nerf frontal, qui se divise en deux branches appelées nerf frontal interne et nerf sus-orbitaire (frontal externe). Le premier passe au-dessus du muscle oblique supérieur, se porte en avant et en dedans et innerve la peau de la paupière supérieure et du front. Le deuxième (frontal externe) se dirige, par l'échancrure sus-orbitaire vers le front qu'il innerve ainsi que la partie de la peau qui n'est pas innervée par le frontal interne ; — 3° la troisième branche de l'ophthalmique de Willis est le nerf nasal (naso-ciliaire) qui longe tout d'abord l'artère ophthalmique et le côté temporal du nerf optique, traverse ensuite, avec le nerf

oculo-moteur externe, la fente qu'offre le tendon du droit externe (Hyrtl) et envoie, à ce niveau, la racine longue (sensitive) du ganglion ciliaire, qui fournit la sensibilité à la cornée. De là il se dirige en haut et en dedans et se divise, entre le droit interne et le droit supérieur, en deux branches, le nerf nasal interne (nerf ethmoïdal), qui pénètre à travers le trou ethmoïdal dans la cavité du crâne et, de là, traverse la lame criblée pour rentrer dans la cavité nasale. A travers le trou ethmoïdal postérieur, un filament, appelé par Luschka nerf sphéno-ethmoïdal, se dirige de ce nerf vers le sinus sphénoïdal. Le second rameau du nerf nasal est le nasal externe. Il quitte l'orbite en longeant le côté interne du ligament palpébral interne et innerve la peau de la racine du nez, celle de la paupière supérieure (partie interne), le sac lacrymal, la caroncule lacrymale et la conjonctive.

NERFS MOTEURS DE L'ŒIL

Les nerfs moteurs de l'œil sont, on le sait, l'oculo-moteur commun, le pathétique et l'oculo-moteur externe.

Le *nerf oculo-moteur commun* (*oculomotorius*) prend naissance vers le bord interne du pédoncule cérébral, immédiatement au-devant du pont de Varole et en dehors de l'espace perforé antérieur. A son origine apparente, il comprend huit, dix et quelquefois douze filaments, qui, après un parcours de 3 à 5 millimètres, se réunissent en un faisceau qui se dirige obliquement en avant et en dehors.

Au point où la tente du cervelet (tentorium cerebelli) s'insère à l'os, le nerf pénètre dans une fente de la dure-mère et continue ensuite son trajet entre l'artère cérébrale profonde et l'artère cérébelleuse supérieure; puis il s'engage dans le sinus caverneux, où il reçoit des filets du plexus sympathique entourant l'artère carotide interne. D'après Longet, l'oculo-moteur commun s'anastomose aussi, au niveau du sinus, avec le trijumeau. Dans la fente sphénoïdale, en tra-

versant l'anneau de Zinn, le nerf se divise en deux branches. La branche inférieure, plus volumineuse que l'autre, anime le droit inférieur, le droit interne et l'oblique inférieur. La

Fig. 10.

Origine des nerfs crâniens (d'après Quain). — Chaque paire nerveuse est indiquée, suivant son ordre d'émergence, par un chiffre romain.

ramification qui se rend au muscle inférieur fournit aussi une racine (courte ou motrice) au ganglion ciliaire; ses fibres se terminent dans le sphincter de la pupille et dans le muscle de l'accommodation. La branche supérieure du nerf oculo-moteur commun passe au-dessus du nerf optique et fournit des ra-

meaux au releveur de la paupière supérieure et au droit supérieur.

Depuis les remarquables recherches de STILLING père sur les noyaux des nerfs moteurs de l'œil, nous savons que les fibres de l'oculo-moteur commun passent du point où elles ont leur origine apparente (sur les côtés internes des pédoncules cérébraux) dans la paroi du troisième ventricule, puis dans l'aqueduc de SYLVIUS. Elles prennent naissance dans un noyau gris, placé au-dessous de l'aqueduc de SYLVIUS et de la partie antérieure du quatrième ventricule. Ce noyau s'étend depuis la moitié antérieure de l'aqueduc de SYLVIUS jusqu'au noyau du nerf pathétique. DUVAL admet que ces deux noyaux sont confondus, mais, pour FOREL, ils restent distincts. Les auteurs ne sont pas d'accord sur le point de savoir si les fibres des deux nerfs oculo-moteurs s'entrecroisent ou non avant d'arriver au noyau. WESTPHAL, ÉDINGER et PERLIA admettent que leurs fibres postérieures seules s'entrecroisent; MAUTHNER, au contraire, en se basant sur des faits cliniques, prétend que toutes les fibres de l'oculo-moteur commun arrivent au noyau sans se croiser avec celles du nerf opposé.

Les fibres qui animent chacun des muscles auxquels le moteur oculaire commun envoie des ramifications ont leur origine dans des parties distinctes du noyau. D'après KAHLER et PICK, les filets du muscle de l'accommodation ont leur origine dans la partie antérieure; puis viennent successivement ceux du sphincter de la pupille, du droit interne, du droit inférieur, du releveur de la paupière supérieure, du droit supérieur, de l'oblique inférieur. Les noyaux des deux nerfs oculo-moteurs communs sont réunis par des anastomoses. Chacun est en outre relié à la racine sensitive du trijumeau (MEYNERT) et au noyau de la sixième paire du côté opposé (DUVAL).

Le *nerf pathétique* (trochlearis) a son origine dans un noyau situé en arrière de celui de la troisième paire, à la

partie supérieure (antérieure) du plancher du quatrième ventricule. Quelques auteurs admettent que ses fibres s'entrecroisent sur la ligne médiane avec celles du nerf opposé, mais MAUTHNER nie le fait. Les fibres du pathétique émergent au-dessus des pédoncules cérébelleux supérieurs, en dehors du pont de VAROLE et du frein de la valvule de VIEUSSENS. Le nerf comprend, à son origine, de deux à huit filaments, qui, au delà du pont de VAROLE, se réunissent en un faisceau uni-

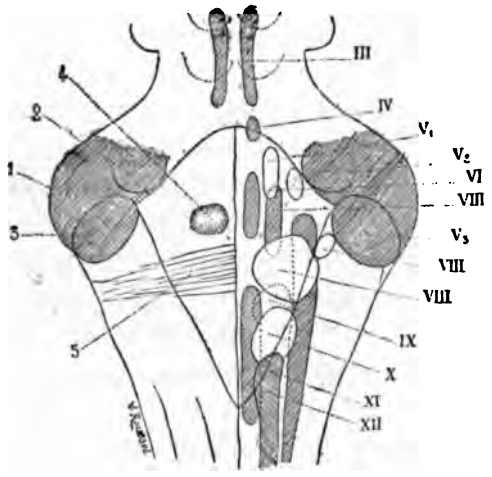

Fig. 11.

Aspect de la face postérieure du bulbe (d'après Erb et Aeby): — 1, 2, 3, coupe des pédoncules moyen, supérieur et inférieur; — 4, eminentia teres (genou du facial); — 5, stries médullaires (racines de l'acoustique). Les chiffres romains indiquent, par leur numéro d'ordre, les origines et les racines apparentes des nerfs bulbaires.

que. Il contourne la protubérance et les pédoncules cérébraux, se dirige en avant et en dedans jusqu'au sommet du rocher, et traverse la dure-mère au niveau de l'entrecroisement des deux circonférences de la tente du cervelet; puis il passe en arrière des apophyses clinoïdes postérieures. Au delà de ce point, il s'anastomose avec la première branche du trijumeau.

PERLIA prétend avoir observé que des fibres nerveuses du

tractus peduncularis transversus, qui sont en rapport avec la rétine du côté opposé, passent vers la partie moyenne de la racine de l'oculo-moteur commun et se continuent jusque dans le noyau de ce nerf. Le noyau de l'oculo-moteur commun serait donc en rapport avec les fibres optiques du *côté opposé*.

Le *pathétique* (trochlearis) est séparé du sinus caverneux par une paroi très mince. Dans la partie antérieure de ce sinus, le nerf ophthalmique de Willis, accolé à la carotide interne, est situé au-dessous du pathétique, jusqu'à leur entrée dans l'orbite. Ce dernier passe dans la partie la plus externe de la fente sphénoïdale. Dans l'orbite, il se place au-dessous du releveur de la paupière supérieure et va se terminer dans le muscle oblique supérieur.

Le *nerf oculo-moteur externe* (abducens) naît d'un noyau gris situé à la partie moyenne du plancher du quatrième ventricule. Son noyau est relié par des fibres anastomotiques au noyau supérieur du facial, que quelques auteurs considèrent comme uni au premier. Le nerf oculo-moteur externe traverse la partie antérieure du bulbe ; il a son origine apparente dans le sillon postérieur du pont de Varole, au-dessus des pyramides. Après un parcours de 2 millimètres, les sept ou huit filaments qui le composent se réunissent en un faisceau qui gagne en avant la partie latérale du clivus Blumenbachii, en dedans du trijumeau. Il traverse la dure-mère au niveau de la suture sphéno-basilaire, puis se dirige vers le sinus caverneux qu'il perfore dans sa paroi postérieure et s'applique sur la paroi inférieure de ce sinus, en dedans et au-dessous de l'oculo-moteur commun.

Dans le sinus caverneux, le nerf oculo-moteur externe reçoit deux ou trois filaments du plexus sympathique entourant la carotide, et s'anastomose avec l'ophthalmique de Willis. Après avoir traversé la fente sphénoïdale, il entre dans l'orbite par l'anneau de Zinn. Dans son trajet extra-orbitaire, il est accompagné du nerf nasal et de la branche inférieure de

l'oculo-moteur commun. Après s'être dirigé en dehors et en avant, il se perd dans le muscle droit externe.

Nous connaissons encore mal le trajet intra-cérébral des fibres des nerfs qui animent les muscles de l'œil, et nous ne savons que peu de chose de leurs centres corticaux.

Il semble qu'il y ait un centre de coordination des mouvements de l'œil localisé dans les gyrus angularis et supra-marginalis. En outre, les recherches de Grasset et Landouzy ont démontré que le centre du *releveur de la paupière supérieure* est localisé dans le lobule du pli courbe (gyrus angularis).

Les *mouvements coordonnés* des yeux sont sous la dépendance des *centres sous-corticaux* et *corticaux*.

Les centres sous-corticaux sont situés dans les tubercules quadrijumeaux, les pédoncules cérébelleux, le cervelet, le corps restiforme et le pont de Varole.

Les centres sous-corticaux des mouvements coordonnés des yeux sont sous la dépendance d'un centre cortical, qui est localisé dans la circonvolution frontale ascendante. La lésion de ce centre produit la déviation conjuguée des yeux vers le côté opposé, et rend impossibles leurs mouvements vers le côté de la lésion.

NERF FACIAL

Nous n'allons décrire le nerf facial qu'en tant que nerf moteur du muscle orbiculaire des paupières. Il a pour point d'origine la fossette latérale du bulbe,— où il passe par-dessus le nerf acoustique,— et la fossette sus-olivaire. Du nerf acoustique, il est séparé par le nerf intermédiaire de Wrisberg. Dès son origine apparente, il pénètre dans le bulbe en longeant le côté externe de la racine descendante du trijumeau. Au voisinage du raphé médian du plancher du quatrième ventricule, le nerf contourne le noyau de l'oculo-moteur externe pour atteindre son noyau propre, en formant une sorte de genou du facial (Deiters).

Le nerf facial et le noyau de l'oculo-moteur externe seraient réunis, suivant HUGUENIN, par plusieurs rameaux, que ce dernier reçoit pendant que le nerf facial se recourbe pour former un genou. Ces rameaux se prolongent jusqu'au raphé médian et s'entrecroisent avec ceux du côté opposé ; d'après

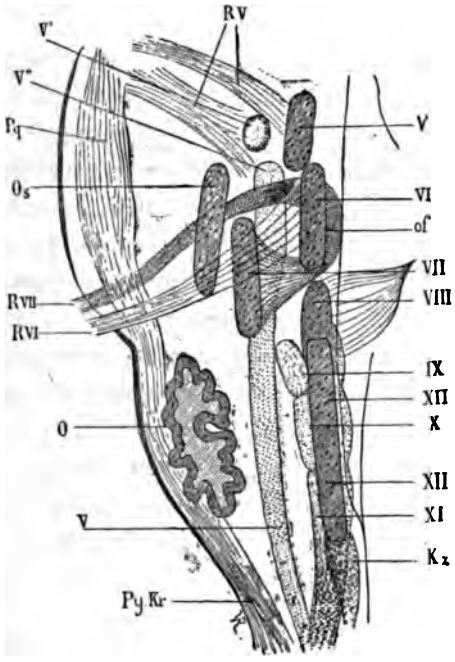

Fig. 12.
Coupe verticale et antéro-postérieure du bulbe, d'après Erb. — Les chiffres romains indiquent, par leur numéro d'ordre, le noyau d'origine des nerfs bulbaires.

MEYNERT, une autre partie se dirigerait en haut vers un noyau particulier. Suivant MENDEL, ces faisceaux appartiennent très probablement au nerf facial supérieur ; ils se prolongent vers un noyau spécial, qui se trouve dans le voisinage du noyau du moteur oculaire commun.

Comme on le sait, le centre du labio-facial est situé dans la partie inférieure de la circonvolution centrale, et notamment de la circonvolution centrale antérieure. La deuxième

circonvolution frontale est l'origine supposée du nerf *facial inférieur*, tandis que le centre des mouvements des membres est situé dans les deux tiers supérieurs de la circonvolution frontale et de la pariétale ascendante et dans le lobule paracentral.

Pour plusieurs auteurs, le centre de l'oculo-facial serait situé dans le gyrus angularis.

Les fibres de l'oculo-facial passent avec les autres fibres du facial par le conduit de Fallope et sortent par le trou stylo-astoïdien. Après avoir fourni les nerfs auriculaire postérieur profond, stylo-hyoïdien et digastrique postérieur, ainsi que des filets anastomotiques aux rameaux auriculo-temporaux de la 3e branche du trijumeau, le nerf se divise en deux branches, l'une supérieure, l'autre inférieure, qui perforent la parotide. Il fournit des filets sécréteurs à cette glande, et se divise ensuite en 8 à 10 filets, qui forment le pes anserinus major. Les deux ou trois filets supérieurs du pes anserinus major passent au-dessus de l'os malaire et s'anastamosent avec le nerf auriculo-temporal, les nerfs temporal profond, frontal et lacrymal ; ils envoient des rameaux aux muscles attracteur et releveur de l'oreille, au frontal, à l'orbiculaire des paupières et au sourcilier.

GRAND SYMPATHIQUE

Portion cervicale du grand sympathique. — La portion cervicale du grand sympathique est formée de trois, quelquefois seulement de deux ganglions. Le ganglion cervical supérieur donne deux branches supérieures, dont l'une s'anastomose au niveau du trou déchiré avec le plexus ganglifome du pneumogastrique, avec l'hypoglosse et avec le glosso-pharyngien. L'autre branche accompagne la carotide interne et forme le plexus qui l'entoure. De ce plexus carotidien se détachent les rameaux destinés au ganglion de

GASSER, aux nerfs oculo-moteurs commun et externe et au pathétique.

Le ganglion cervical supérieur s'anastomose avec les troisième, quatrième, cinquième et sixième nerfs cervicaux.

Le ganglion cervical inférieur est souvent réuni au ganglion cervical moyen, et alors ils donnent des rameaux communs, qui remontent vers le trou vertébral des apophyses transverses des dernières vertèbres cervicales. Les rameaux externes du ganglion inférieur forment le plexus qui entoure les artères axillaire et humérale. Ce ganglion s'anastomose avec les sixième, septième, huitième, neuvième nerfs cervicaux et avec le premier nerf dorsal.

Recherches physiologiques. — Des recherches célèbres de CLAUDE BERNARD, il résulte que le grand sympathique cervical envoie des rameaux aux vaso-moteurs de la moitié correspondante de la tête. La section de ce nerf provoque, en effet, la dilatation des vaisseaux de la moitié de la tête correspondant à la section ; les oreilles deviennent plus chaudes, la sécrétion de la sueur s'exagère en même que la sécrétion salivaire. La pupille est contractée, le globe de l'œil semble rétracté par suite de la paralysie du muscle orbitaire de MÜLLER.

En excitant le bout central du tronc sympathique cervical, la pupille se dilate, le globe oculaire fait saillie et les vaisseaux cutanés de la face se resserrent.

Par les recherches de BUDGE et de CHAUVEAU, nous savons que les rameaux du sympathique qui innervent l'iris sortent de la moelle épinière. En employant la méthode de WALLER pour provoquer la dégénérescence descendante des nerfs sectionnés, CHAUVEAU a pu démontrer que ces rameaux sortent de la région cervicale inférieure de la moelle épinière, du centre cilio-spinal de BUDGE. Suivant CHAUVEAU, le centre cilio-spinal se trouve entre la sixième vertèbre cervicale et la deuxième dorsale.

Le nerf sympathique cervical reçoit, au moyen des ra-

meaux communicants, des fibres qui naissent dans le centre cilio-spinal. L'excitation de ce centre provoque, comme celle du grand sympathique cervical, la dilatation de la pupille. Ajoutons encore que le grand sympathique envoie des rameaux vers les muscles palpébraux supérieur et inférieur de Müller, formés l'un et l'autre de fibres lisses, et qu'il contient des rameaux trophiques de l'œil. Brown-Séquard a, en effet, observé des troubles trophiques de l'œil et du cerveau consécutivement à la section du sympathique cervical. Ces phénomènes cependant ne se produisent pas toujours.

La dilatation pupillaire consécutive à l'excitation du sympathique cervical a été expliquée de différentes façons; suivant Claude Bernard, deux causes interviennent: — 1° l'excitation du muscle dilatateur de la pupille; — 2° le resserrement de l'iris.

Mais nous savons par les recherches d'Hénocque, de Gruenhagen, d'Eversbusch et d'autres qu'il n'existe pas de dilatateur de la pupille; de sorte que, dans ces circonstances, la dilatation pupillaire dépend seulement de l'action des vaso-constricteurs. Ces nerfs vaso-constricteurs de l'iris auraient, d'après Salkowsky, leur centre dans la moelle allongée, d'où ils se dirigent vers le centre cilio-spinal de Budge et de là vers le nerf sympathique cervical.

Schiff a, en effet, observé la dilatation des vaisseaux de l'iris à la suite de la section de la moelle allongée. Nous même nous avons rencontré dans une expérience faite sur le chien, le myosis consécutif à une lésion de la moelle allongée.

Lesser croit que les nerfs dilatateurs de la pupille ont pour origine la moelle allongée, la moelle épinière cervicale et le grand sympathique cervical.

Les nerfs dilatateurs de la pupille accompagnent le plexus carotidien; de là, d'après Snellen, Hippel, Gruenhagen et Leber, ils passent en partie dans le trijumeau, mais, suivant Balogh, ils se jetteraient ensemble dans le ganglion de Gasser.

GANGLION CILIAIRE

Le ganglion ciliaire a une forme irrégulière ; il est tantôt sphéroïdal, tantôt quadrangulaire avec des angles obtus. Il est situé dans la partie postérieure de l'entonnoir musculaire entre le droit externe et le nerf optique. Il reçoit : — 1° une racine courte (motrice), fournie par l'oculo-moteur commun ; — 2° une racine longue (sensitive), fournie par le trijumeau ; — 3° une racine sympathique. On trouve en outre des racines inconstantes qui ont leur origine dans le nerf décrit par Otto sous le nom de nerf naso-ciliaire (Hyrtl) ou dans le lacrymal (Schleman). Dans ce dernier cas, tous les nerfs sensitifs pénètrent dans le ganglion par la voie du nerf naso-ciliaire. Dans un cas décrit par Otto, ils pénétraient par la voie de l'oculo-moteur externe. Tiedemann parle d'une racine qui a son origine dans le ganglion sphéno-palatin et qui vient aboutir au ganglion ciliaire en traversant la fente sphéno-maxillaire ; mais d'autres auteurs en contestent l'existence.

D'après les recherches d'Antonelli [1], le ganglion ciliaire n'aurait rien à voir avec le grand sympathique ; il représenterait simplement une portion d'un ganglion spinal.

Des bords supérieur et inférieur du ganglion naissent des filets, au nombre de 10 à 16, qui représentent les nerfs ciliaires postérieurs. Parmi ces filets, deux surpassent les autres en volume : l'un, plus faible, passe entre le nerf optique et le droit externe ; l'autre, plus fort, passe entre le nerf optique et le droit inférieur. Les nerfs ciliaires postérieurs entrent dans le globe oculaire en traversant la sclérotique dans le pourtour du nerf optique. Un faisceau nerveux d'une grande finesse se rend au nerf optique ; il forme autour de l'artère ophthalmique un réseau très délicat, d'où part un filament d'une ténuité extrême qui accompagne l'artère centrale de la rétine à son entrée dans le nerf optique. Il se peut toutefois

[1] Antonelli, Giornale della associaz. d. natur. e med. di Napoli. 1890, fasc. 3.

que ce filament naisse directement du ganglion ciliaire (Ribes, Heinzel).

Les nerfs ciliaires postérieurs longs (1 à 2) sortent directement du naso-ciliaire sans traverser le ganglion. Les recherches de Jegorow[1] montrent que ces nerfs conduisent les fibres dilatatrices de la pupille, qui, tout en suivant la voie du trijumeau, ont leur origine dans le grand sympathique. Les nerfs ciliaires postérieurs longs pénètrent aussi dans la sclérotique au pourtour du nerf optique ; ils effectuent leur parcours dans l'espace supra-choroïdien, jusqu'à son extrémité antérieure, en compagnie des nerfs ciliaires postérieurs courts. Il fournissent des rameaux aux vaisseaux choroïdiens, au corps ciliaire et à l'iris. Un peu en arrière du bord cornéo-sclérotical postérieur, leurs fibres traversent la sclérotique et pénètrent dans la cornée.

D'après Boucheron, après avoir perforé la sclérotique, les nerfs ciliaires forment dans le limbe cornéen un réseau de filets, qui s'anastomosent avec d'autres petits filaments provenant des nerfs du pourtour de l'orbite. C'est à ces anastomoses que la cornée doit de conserver sa sensibilité après la névrotomie optico-ciliaire.

ARTÈRES

L'artère ophthalmique, qui est l'artère nourricière de l'œil, est une branche de la *carotide interne*.

L'artère ophthalmique se détache du bord convexe de la dernière courbure de la carotide interne.

Tout d'abord elle longe le côté externe et inférieur des nerfs optiques, puis elle pénètre dans l'orbite à travers le canal optique et se dirige en haut, en passant au-dessus et en dedans du nerf optique, pour se diviser enfin, au-dessous la trochlée, en artère frontale et naso-dorsale. F. Meyer [2]

[1] Jegorow, Du Bost-Reymond's. Arch f. physiologie, 1886, p. 149.
[2] F. Meyer, Morpholog. Iahrbuch, t. XII, p. 414.

prétend cependant qu'en 20 cas il a vu l'artère ophthalmique passer non au-dessus, mais au-dessous du nerf optique.

Dans ce parcours, l'artère ophthalmique donne l'artère centrale de la rétine qui, à 15 mm. en arrière du globe oculaire, pénètre dans la partie inférieure du nerf optique, l'artère lacrymale, plusieurs vaisseaux pour les muscles de l'œil; plus loin, les artères ciliaires longues et courtes postérieures, l'artère sus-orbitaire, les artères ethmoïdales antérieure et postérieure, les artères palpébrales interne, supérieure et inférieure.

Les artères ciliaires postérieures longues et courtes traversent la sclérotique dans le pourtour du nerf optique.

Les artères ciliaires postérieures courtes, en nombre variant de 3 à 4 jusqu'à 15 ou 20, sont groupées autour de l'entrée du nerf optique et se distribuent dans la choroïde. Les longues, au nombre de deux, l'une interne, l'autre externe, traversent la sclérotique à 5 mm. en avant des petites; elles passent entre la choroïde et la sclérotique, se prolongent jusqu'aux procès ciliaires du côté nasal et du côté temporal et forment le grand cercle artériel de l'iris. De ce cercle partent de nombreuses artérioles qui, à la limite des portions ciliaire et pupillaire, forment le petit cercle artériel de l'iris.

Des branches de cette artère accompagnent les muscles droits et envoient 1 à 2 rameaux vers la conjonctive et vers l'anneau vasculaire du rebord de la cornée.

La *carotide externe* fournit des branches pour les paupières et les glandes lacrymales. Une de ses branches, l'artère transversale faciale, envoie des rameaux aux paupières et au muscle orbiculaire des paupières. L'artère zygomato-orbitaire (branche de la temporale superficielle) envoie des rameaux à la région de la glande lacrymale. L'artère sous-orbitaire donne des branches à l'orbite, surtout à la *périorbite*, et distribue des rameaux aux muscles droit inférieur et oblique inférieur.

Les anastomoses que les branches de l'ophthalmique, éma-

née de la carotide interne, forment avec diverses branches de la carotide externe ont une extrême importance, car elles permettent à un courant sanguin collatéral de s'établir quand l'une de ces artères est comprimée par une tumeur. C'est ce qu'on observe surtout pour l'ophthalmique, à son passage à travers le trou optique.

Les tumeurs et les autres altérations morbides qui compriment le nerf optique dans son canal compriment en même temps l'artère ophthalmique qui accompagne le nerf, sans cependant qu'on puisse constater de phénomènes indiquant l'anémie de l'organe de la vision. En voilà la raison anatomique. Nous savons, d'après Cruveilhier et Testut, qu'il existe plusieurs rameaux d'anastomoses entre l'ophthalmique et les branches des carotides externe et interne :

1° Des rameaux orbitaires de l'artère sous-orbitaire (branche de la maxillaire interne) communiquent avec la palpébrale (branche de l'ophthalmique) ; — 2° au niveau de la fente sphénoïdale, dans la partie la plus étroite de cette fente, plusieurs rameaux de la méningée moyenne pénètrent dans l'orbite et doivent anastomoser avec l'ophthalmique ; — 3° il y a des anastomoses de l'artère faciale avec l'ophthalmique dans le grand angle de l'œil (Cruveilhier) ; — 4° Testut mentionne spécialement les anastomoses de l'artère lacrymale (de l'ophthalmique) avec la temporale profonde antérieure ; — 5° les artères ethmoïdales antérieure et postérieure fournissent des rameaux qui doivent s'anastomoser avec les vaisseaux de la méningée moyenne (l'anastomose se fait par les trous de la lame criblée de l'ethmoïde).

VEINES

Le sang veineux de l'œil passe en grande partie par les *vasa vorticosa* de Sténon, qui, au nombre de 4 à 6, sortent de la choroïde et traversent la sclérotique un peu en arrière de l'équateur de l'œil. Les autres veines du globe oculaire

(les veines ciliaires antérieures, postérieures, longues et petites) sont de peu d'importance en comparaison surtout de leurs artères homonymes.

Le plus souvent, les *vasa vorticosa* sont au nombre de quatre, deux supérieurs et deux inférieurs. Il arrive, cependant, que les veinules primitives, qui, par leur réunion, devraient constituer une veine unique, traversent isolément la sclérotique, et, dans ce cas, le nombre des *vasa vorticosa* peut aller jusqu'à dix.

Les deux *vasa vorticosa* situés en haut débouchent dans la veine ophthalmique supérieure; les deux du bas arrivent dans la veine ophthalmique inférieure ou bien dans une branche anastomotique qui relie ces deux veines. D'après Fuchs [1], le canal que parcourent les *vasa vorticosa* à leur passage à travers la sclérotique est placé de telle sorte que l'embouchure d'une des veines supérieures pourrait être très facilement comprimée par le muscle oblique supérieur. Il a constaté le fait 16 fois sur 22 chez des myopes, et 8 fois seulement sur 39 chez des emmétropes ou des hypermétropes. Quant au muscle oblique inférieur, il pourrait presque toujours comprimer le *vas vorticosum* externe inférieur. Toutefois il faut dire que le rôle que Fuchs attribue aux *vasa vorticosa* dans le développement de la myopie n'est nullement démontré.

Les *vasa vorticosa* aboutissent à la veine ophthalmique soit directement, soit par l'intermédiaire des veines musculaires. En outre, d'autres veines aboutissent à la veine ophthalmique; ce sont : la veine frontale, la veine du sac lacrymal, les veines musculaires de l'œil, la veine de la glande lacrymale, la veine centrale de la rétine et la veine ophthalmique inférieure. La veine centrale de la rétine débouche dans l'ophthalmique à 10 mm. en arrière du pôle postérieur de l'œil; elle sort du nerf optique à sa face inférieure. Parmi les veines

[1] Fuchs, Arch. f. Ophthalm., t. XXX, f. 4.

qui se rendent dans l'ophthalmique, il faut encore citer, d'après Gurwitsch[1], une veine qui vient du sinus frontal et une autre provenant du sinus maxillaire.

Les *vasa vorticosa* supérieurs s'anastomosent avec la veine ophthalmique inférieure, les veines ciliaires antérieures, des veinules communiquant avec le sinus caverneux, le sinus des petites ailes des apophyses ptérygoïdes, les veines de la gaîne optique et la veine temporo-malaire.

La veine ophthalmique inférieure s'anastomose avec la veine sous-orbitaire et avec les veines ethmoïdales antérieures et postérieures. Les veines faciales antérieures s'anastomosent avec les ramifications de la veine ophthalmique et avec les veines de la paupière inférieure.

A l'angle externe de l'œil, la veine sus-orbitaire communique avec la temporale superficielle et la veine palpébrale externe. Cette dernière s'anastomose par l'intermédiaire d'un cercle veineux, avec les veines de l'angle interne de l'œil. Les veines palpébrales interne et externe reçoivent aussi le sang de la conjonctive et de la glande lacrymale. Les veines palpébrales sont en communication avec les veines intra-oculaires par l'intermédiaire de la veine ophthalmique supérieure.

Les veines temporales profondes s'anastomosent très fréquemment avec les veines de l'orbite au moyen de veinules qui passent par le canal temporo-malaire. Ce fait peut donc justifier les saignées qu'on pratique à la tempe dans des cas d'affections oculaires.

A l'angle interne de l'œil, la veine ophthalmique supérieure s'anastomose avec les veines frontale, nasale, sus-orbitaire et angulaire.

La veine la plus importante de l'orbite est la veine ophthalmique supérieure dont le parcours est analogue à celui de l'artère ophthalmique. Comme cette dernière, elle commence à l'angle interne de l'œil, passe auprès de la paroi interne de

[1] Gurwitsch, Arch. f. Ophthalm., t. XXIX, f. 4.

l'orbite et se dirige en arrière vers la fente sphénoïdale pour aboutir dans le sinus caverneux.

La circulation veineuse de l'organe de la vue se fait donc principalement : — 1° vers la cavité crânienne, et de là vers la veine jugulaire ; — 2° vers la cavité nasale ; — 3° vers la peau de la face.

LYMPHATIQUES

Sans nous arrêter à la direction du courant lymphatique de l'œil, nous décrirons simplement les principales voies par lesquelles passe la lymphe de l'œil.

Les lympathiques antérieurs de l'œil et des paupières se divisent en lymphatiques superficiels et lymphatiques profonds. Les superficiels se terminent, d'après les recherches classiques de Sappey, dans les glandes lymphatiques préauriculaires situées à la surface de la parotide et en avant de cette dernière glande.

Les lymphatiques profonds accompagnent la veine faciale pour se diriger vers les glandes lymphatiques maxillaires.

Schwalbe a démontré, en faisant des injections dans l'espace inter-vaginal du nerf optique, que cette dernière cavité lymphatique communique avec un réseau situé entre les faisceaux des fibres optiques et l'enchevêtrement fibreux du nerf optique. Ce réseau lymphatique est surtout très développé en dedans la lame criblée. D'autre part, l'espace inter-vaginal du nerf optique communique avec les espaces sub-dural et sub-arachnoïdien du cerveau. Et, en effet, dans de nombreuses autopsies on a trouvé l'espace inter-vaginal du nerf optique dilaté en forme d'ampoule à la suite d'une augmentation de la tension intra-crânienne. L'espace lymphatique sus-vaginal (*cavitas supra-vaginalis*), qui entoure les gaînes du nerf optique, communique avec la cavité de Tenon. Cette dernière communique avec l'espace lymphatique supra-cho-

roïdien (situé entre la choroïde et la sclérotique) à l'aide des gaînes lymphatiques qui entourent les *vasa vorticosa*.

Cependant, des auteurs récents nient que les gaînes lamelleuses qui entourent les *vasa vorticosa* en dedans des canaux scléroticaux constituent des voies lymphatiques béantes réunissant l'espace supra-choroïdien à la capsule de Tenon. Ces voies lymphatiques existent bien, mais elles sont oblitérées sur certains points par des adhérences circulaires reliant la paroi vasculaire au canal sclérotical.

Des injections faites par F. Langer [1] démontreraient, en effet, que l'espace supra-choroïdien ne communique pas directement avec l'espace de Tenon.

APPAREIL LACRYMAL

L'appareil lacrymal se compose d'un organe sécréteur et de conduits pour l'écoulement de la sécrétion. Le premier est représenté par la glande lacrymale, formée de deux parties, une supérieure et l'autre inférieure. Cette glande verse sa sécrétion dans le sac conjonctival, d'où, par les voies lacrymales, elle s'écoule dans les fosses nasales, mélangée à la sécrétion des glandes de Meibomius et conjonctivales.

Nous manquons encore d'analyse chimique exacte de la sécrétion de la glande lacrymale. Michel et Wagner ont rencontré dans les larmes les mêmes sels que dans l'humeur aqueuse et dans le corps vitré; elles contiennent aussi des traces d'albumine. Dans certaines affections des voies lacrymales, les deux auteurs que nous venons de citer ont observé soit une augmentation, soit une diminution de la réaction alcaline des larmes.

La *glande lacrymale supérieure*, que Sappey appelle à juste titre la portion orbitaire de la glande lacrymale, se compose d'un groupe de petites glandes interposées entre

[1] F. Langer, W' Sitzber, 1891.

deux feuillets de l'aponévrose orbitaire et situées dans la fossette lacrymale de la portion orbitaire du frontal. Du côté médian, le feuillet aponévrotique externe est uni au périoste par un faisceau de tissus lamineux, considéré par Sappey comme un prolongement du deuxième ordre et décrit par Merkel sous le nom de ligament suspenseur de la glande lacrymale.

La portion orbitaire de la glande lacrymale présente une face supéro-externe, convexe, et une face inféro-interne, concave. Ces deux faces sont séparées par un bord arrondi. Le diamètre transverse est le plus développé: Henle estime qu'il mesure de 15 à 20 mm. et Schwalbe de 20 à 25 mm. Le diamètre sagittal varie de 12 à 14 mm. La glande arrive en avant jusqu'au bord orbitaire; elle occupe le quart antérieur de la longueur de l'angle supéro-externe de l'orbite.

La *glande lacrymale inférieure* (portion palpébrale de Sappey, glande accessoire) est séparée de la supérieure par l'aponévrose du releveur de la paupière supérieure. Les conduits de quelques lobules de la glande supérieure perforent cette aponévrose et se réunissent aux conduits de la glande inférieure. En somme, les deux glandes lacrymales sont unies l'une à l'autre, et, au point de vue morphologique, elles ne constituent qu'un organe unique, composé d'un grand nombre de glandes élémentaires.

Les conduits excréteurs de la glande lacrymale débouchent dans le cul-de-sac; ceux de la portion orbitaire, au nombre de 3 à 5 (Sappey), traversent d'abord la portion palpébrale.

Les conduits de la portion palpébrale s'unissent en partie à ceux de la portion orbitaire et se terminent en partie isolément dans le cul-de-sac; on en compte 5 à 9 sur le côté nasal, et 2 à 4 sur le côté temporal (Béraud) des conduits sécréteurs de la portion orbitaire; ils occupent une surface de 4 à 5 mm. à partir du bord convexe du tarse.

Le conduit le plus externe est le plus large ; son calibre

est de 0 mm. 45. Il est situé sur une ligne horizontale qui partirait de l'angle externe de l'œil.

La glande lacrymale semble animée par le facial, car on a vu sa sécrétion cesser dans des cas de paralysie faciale (Goldzieher). Reich prétend, au contraire, qu'elle reçoit ses nerfs du grand sympathique.

Les larmes s'écoulent dans le *lac lacrymal*, c'est-à-dire dans la partie de l'angle interne de l'œil qui est limité en dedans par le ligament palpébral interne, en haut et en bas par la portion lacrymale du bord libre des paupières, en arrière par la conjonctive ; de là, elles passent par les canaux lacrymaux dans le sac lacrymal, puis par le canal naso-lacrymal (canal nasal) dans les fosses nasales.

Les *conduits* ou *canaux lacrymaux* commencent dans les points lacrymaux supérieur et inférieur. Chaque point est situé au milieu d'une légère saillie placée à la réunion des portions lacrymale et ciliaire de la lèvre postérieure du bord libre des paupières, et désignée sous le nom de tubercule lacrymal.

Le *point lacrymal supérieur* mesure 0 mm. 25 de diamètre transverse ; l'*inférieur* est un peu moins large et se trouve un peu plus en dehors. La distance entre le point lacrymal inférieur et l'angle interne de l'œil est de 6 mm. 6, tandis qu'en haut elle n'est que de 6 mm.

Les conduits lacrymaux décrivent une ligne brisée. Dans leur première partie, qui s'élargit en forme d'entonnoir à partir du point lacrymal, leur direction est verticale jusqu'au canal supérieur, en haut, et jusqu'au canal inférieur, en bas. A partir de ce point ils deviennent horizontaux.

La partie la plus étroite des canaux lacrymaux a été désignée par Gerlach sous le nom d'*angustia* ; elle occupe la base de la partie papillaire et mesure de 0 mm. 08 à 0 mm. 10. Dans la seconde portion de leur trajet vertical, les canaux s'élargissent et émettent parfois un diverticulum latéral horizontal (Heinlein) ; ils deviennent ensuite horizontaux. Au

point où ils se recourbent, les canaux lacrymaux décrivent un arc ou bien ils forment brusquement un angle. On trouve quelquefois une petite fossette à cet endroit, et alors le coude a la forme d'une ampoule (Sappey). L'ampoule et le diverticulum mesurent ensemble 1 mm. 5 de diamètre horizontal et 1 mm. de diamètre vertical.

Les extrémités nasales des deux portions horizontales convergent et se réunissent en arrière du ligament palpébral interne ; elles forment alors un conduit unique, long de 0 mm. 8 à 2 mm. 2 (portion commune, Sammelrohr de Gerlach), qui débouche dans le sac lacrymal. Tantôt les canaux lacrymaux aboutissent à un diverticulum en forme d'ampoule situé en dehors du sac lacrymal (sinus de Maier), tantôt ils débouchent dans ce sac isolément (Henle). Ce dernier cas, extrêmement rare, a été nié par Malgaigne et par Sappey. Le tuyau de Gerlach et le sac lacrymal sont situés dans la fossette de l'os lacrymal. Avant d'y arriver, les canaux lacrymaux perforent la portion postérieure du ligament palpébral interne.

Le *sac lacrymal* (portion orbitaire du canal nasal) est limité en arrière, en avant et de chaque côté de la gouttière lacrymale par une lamelle du périoste qui réunit les crêtes lacrymales antérieure et postérieure et par le ligament palbébral interne. En haut, le sac lacrymal dépasse le ligament de 2 à 3 mm.

Parmi les diverticulum du sac lacrymal, il faut mentionner, outre le sinus de Maier, que nous venons de décrire, celui d'Arlt qui est situé à la partie inférieure du sac.

Entre le sinus de Maier et le sac lacrymal, on peut rencontrer une valvule circulaire (Merkel); parfois la partie inférieure de cette valvule manque, et on n'en trouve que la partie supérieure, de forme semi-lunaire, qu'on a décrite alors sous le nom de vaivule lacrymale supérieure de Béraud. D'autres fois, c'est la moitié inférieure qui existe, et on l'a appelée valvule de Rosenmüller. Enfin, la valvule circulaire

ANATOMIE MICROGRAPHIQUE DE L'ŒIL ET DE SES ANNEXES

TECHNIQUE MICROGRAPHIQUE. PRÉPARATIONS ANATOMO-PATHOLOGIQUES

Nous nous proposons de ne traiter dans ce chapitre, conformément au désir exprimé par quelques-uns de nos confrères, qu'un certain nombre de points particuliers ayant trait aux préparations microscopiques de l'œil humain, et nous renvoyons le lecteur aux traités d'histologie, pour la méthode générale de technique micrographique.

Durcissement des tissus. — Pour durcir l'œil, on emploie généralement le liquide de Müller (bichromate de potasse, 1; sulfate de soude 1; eau distillée 100), auquel on peut ajouter une petite quantité de camphre, d'après quelques auteurs. On fait à la surface du globe oculaire une petite incision, destinée à faciliter la pénétration du liquide de Müller dans lequel l'œil est conservé, pendant trois semaines environ, et qui doit être renouvelé tous les deux ou trois jours.

Le durcissement de l'œil est obtenu plus rapidement, en une semaine environ, au moyen de la solution de sublimé à 1 pour 100, mais alors le corps vitré ne peut être examiné histologiquement.

Howard Bendall[1] soumet d'abord l'œil, pendant huit jours, à l'action du liquide de Müller, et le plonge ensuite dans un mélange de ce liquide et d'alcool méthylique.

Le durcissement terminé, pour débarrasser l'œil du liquide de Müller qui l'imprègne, on le plonge pendant un ou deux jours dans l'eau distillée renouvelée à plusieurs reprises, puis

[1] Howard Bendall, Ophthalmic Review, 1883. mars.

durant deux autres jours dans l'alcool à 80° et enfin dans l'alcool absolu.

C'est à ce moment que l'on peut commencer l'inclusion en celloïdine du globe oculaire ainsi préparé.

Si l'on veut obtenir des coupes très fines, l'inclusion en celloïdine doit être aussi parfaite que possible. On enlève d'abord une petite partie de la cornée, qui permettra à la celloïdine en solution de pénétrer dans la chambre antérieure ; on laisse séjourner pendant un temps très court le globe oculaire, dans un mélange à parties égales d'éther et d'alcool, puis on le plonge dans une solution faible de celloïdine (celloïdine 5, alcool et éther, aa 10), et enfin dans une solution concentrée présentant la consistance du miel.

Je me sers (ainsi que d'autres auteurs) à cet effet de petits vases, au milieu desquels je place l'œil ; je verse doucement la solution concentrée de celloïdine, et je recouvre le vase d'une plaque de verre. La solution de celloïdine durcit peu à peu par l'évaporation lente de l'éther et de l'alcool. Au bout de 36 à 48 heures, en rasant au moyen d'un couteau la face interne du vase, j'extrais toute la masse solidifiée ; je débarrasse ensuite le globe oculaire de sa gangue de celloïdine transparente, de telle sorte qu'il n'en reste plus autour de lui qu'une couche de quelques millimètres. La préparation ainsi obtenue, pour être durcie, est introduite pendant quelques jours dans l'alcool dont le poids spécifique doit être de 0,89, car l'alcool plus concentré dissoudrait la celloïdine.

La préparation est alors divisée en deux moitiés au moyen d'un couteau ; chaque moitié est fixée par le collodion sur une plaque de liège, et peut être débitée en coupes par le microtome.

Coloration des tissus. — Pour la coloration des coupes, bien lavées d'abord, à l'eau distillée, je me suis servi de la solution de picro-carminate de Ranvier à 1 pour 100.

Pour obtenir ce réactif, on dissout à chaud 1 gramme de carmin dans 3 ou 4 centimètres cubes d'ammoniaque liquide;

lorsque la dissolution est parfaite, on la verse dans 100 centimètres cubes d'une solution concentrée et froide d'acide picrique ; on évapore par la chaleur, jusqu'à ce que le volume du liquide soit réduit de moitié ; on ajoute de l'eau distillée pour obtenir un volume de 80 à 90 centimètres cubes ; et enfin 1 centimètre cube d'acide phénique ; le liquide ainsi préparé et filtré n'est autre chose que le picrocarminate d'ammoniaque de Ranvier[1].

Certains auteurs versent sur la coupe, préalablement placée sur une caisse de verre, quelques gouttes du réactif colorant ; cette manière de procéder est employée quand il s'agit d'examiner de larges préparations. Mais pour les petites coupes, je préfère les introduire dans le liquide colorant, car alors la coloration est plus uniforme ; je les retire au bout d'une minute, je les lave à l'eau distillée, pour les fixer sur la lame-porte-objet au moyen de la glycérine, de la liqueur de Farrant[2] ou du baume de Canada.

Les préparations microscopiques peuvent être fixées immédiatement au moyen des deux premiers liquides, tandis qu'avec le baume du Canada, il faut préalablement enlever l'eau. Dans ce but, les coupes sont placées successivement dans l'alcool et l'huile de bergamotte et enfin dans le baume de Canada.

Notons en passant qu'on ne doit pas employer le baume de térébenthine qui dissout la celloïdine.

La double coloration à l'aide du picro-carmin et de l'hématoxyline fournit quelquefois des renseignements très précieux, surtout dans l'examen de préparations anatomo-pathologiques.

A cet effet, les coupes, bien lavées à l'eau distillée, sont placées dans une solution d'hématoxyline (extrait d'héma-

[1] Ranvier, Traité technique d'histologie.

[2] La liqueur de Farrant est composée de 4 parties de gomme, 4 parties d'une solution d'acide arsénique dans l'eau, et 2 parties de glycérine. La préparation, dans cette solution, est sèche au bout de 8 jours.

toxyline 6, alun 6, sulfate de cuivre 1, eau distillée 100), jusqu'à coloration intense; elles sont lavées à l'eau et mises dans la solution suivante : acide acétique 1, eau distillée 10, glycérine 10. On les retire de cette solution quand la coloration est devenue rouge-rose; on les lave de nouveau à l'eau distillée et on les soumet à l'action du picro-carmin en suivant la méthode que nous avons décrite plus haut. Ce procédé, qui colore très nettement et très distinctement les noyaux, mérite cependant le reproche de rendre trop transparentes les fibres élastiques et celles du tissu conjonctif. J'ai eu l'honneur de présenter les dessins de coupes ainsi traitées à M. Liebreich, qui a été surpris de ce que certaines parties des préparations, telles que les cloisons de la lame criblée de la sclérotique, se présentaient avec moins de netteté que dans les coupes obtenues par cet auteur, quand il s'occupait d'ophthalmologie.

Pour la coloration des tissus nerveux, on se sert de l'acide osmique en solution dans l'eau à 1 p. 100; par cette méthode, la gaîne de myéline est très nettement colorée, et l'examen histologique du nerf optique, de la rétine, ainsi que l'étude de la dégénérescence graisseuse des tissus nerveux sont rendus relativement faciles. Parmi les couleurs d'aniline qui servent à l'étude micrographique de l'œil, je mentionnerai le violet de méthyle, le violet de gentiane, le bleu de méthyle, le brun de Bismarck, l'éosine, etc.

La coloration d'après la méthode de Weigert donne d'excellents résultats, surtout pour l'examen de la rétine. Les coupes préparées à la celloïdine sont placées pendant 24 heures dans une solution d'acide chromique à 1/2 ou 1 p. 100; puis lavées à l'eau distillée, et mises dans une solution d'hematoxyline préparée d'après Weigert (hématoxyline cristallisée 1, alcool 10, eau 90); à froid, la coloration ne se produit qu'au bout d'un certain temps, mais dans une étuve à 40 degrés, elle est complète au bout de deux heures. Les coupes sont alors plongées dans une solution de cyanure double de potas-

sium et de fer (cyanure de potassium et de fer 2, borate de soude 2, eau 100), où elles deviennent jaunâtres; lavées ensuite à l'eau, placées dans l'alcool, l'huile de bergamotte, et enfin dans le baume de Canada.

Le chlorure d'or et le nitrate d'argent n'agissent que sur les tissus qui n'ont pas été durcis.

Pour examiner les nerfs d'une partie de l'œil, on plonge la coupe pendant 24 heures à l'obscurité dans une solution de chlorure d'or de 0,5; lorsque l'on a obtenu une coloration jaunâtre, on la place dans l'eau distillée, additionnée d'une petite quantité d'acide acétique, et on l'expose à la lumière intense jusqu'à l'apparition de la teinte violette. En hiver, il est préférable, comme moyen réducteur, de remplacer la lumière solaire par l'alcool amylique; on en verse quelques gouttes dans l'eau et on y plonge l'objet qui vient de subir l'action du chlorure d'or. Outre les nerfs, le chlorure d'or colore les cellules fixes de la cornée, et aussi, bien que légèrement, la membrane de Descemet; je me suis servi de ce procédé de coloration dans mes recherches personnelles sur la composition lamellaire de cette membrane.

Par le nitrate d'argent, les cellules fixes de la cornée ne sont pas colorées, tandis que le tissu intercellulaire (stroma), constitué par les fibres formant une trame réticulée, se colore très nettement. La cornée fraîche est placée dans la solution de nitrate d'argent de 1/2 à 1/8 p. 100, puis exposée à l'action de la lumière solaire intense.

On peut enfin combiner la coloration au chlorure d'or avec celle au nitrate d'argent.

Nous devons à Priestley Smith[1] une méthode très utile pour la conservation des préparations anatomo-pathologiques. L'œil qui a subi l'action du liquide de Müller est entouré d'une couche de gutta-percha et placé dans un vase contenant un mélange de glace et de sel marin, ou soumis à l'action

[1] P. Smith, Ophthalmic Review, 1883, mars.

d'un spray à l'éther. L'œil ainsi solidifié est divisé en deux parties; la moitié que l'on destine à l'examen microscopique est introduite dans une solution d'hydrate de chloral à 5 p. 100, pour absorber le liquide de MÜLLER imprégnant la pièce; puis successivement pendant 24 heures dans des mélanges contenant 10, 25 et enfin 50 parties de glycérine pour 100 parties d'eau.

Dans un vase cylindrique en verre à bords très surbaissés, on place la moitié de l'œil, reposant sur le fonds par la surface plane de section. Ce vase a été rempli à moitié de gélatine très claire, composée de : colle forte française 1, glycérine 6, eau 6, acide phénique ou sublimé quelques gouttes (GAYET). On a bien soin de ne pas emprisonner de bulles d'air entre la préparation et le fonds du vase, on achève de remplir avec la gélatine, et l'on ferme au moyen d'une rondelle de caoutchouc.

Au laboratoire du professeur GAYET[1], les pièces dont on a donné la description, qui présentent la coupe transversale d'un œil, sont classées dans des placards, sur des rayons qui peuvent s'enlever, et être portés sur une table pour les études d'ensemble. Ces placards s'ouvrent facilement et on peut prendre une pièce à la main pour l'examiner à la loupe, ou même la dessiner à la lumière, en la plaçant au foyer d'une lentille convexe. La préparation est examinée à l'aide d'un microscope sans réflecteur. Au-dessus de l'oculaire, on dispose un petit miroir percé d'un trou à son centre; il est destiné à projeter l'image sur une tablette sur laquelle est fixé le papier à dessiner; les préparations peuvent également être reproduites à l'aide de la photographie.

EMBRYOGÉNIE DE L'ŒIL

Les diverses parties de l'œil proviennent en partie de l'ectoderme (nerf optique, rétine et cristallin), en partie du mésoderme.

[1] Voir MEUBER, Bull. de la Soc. franç. d'ophthalm., 1891, p. 323.

Comme on le sait, chez l'embryon humain, le nerf optique et la rétine naissent d'un bourgeon qui apparaît sur la partie inféro-externe de la première cellule cérébrale. Au point de vue morphologique, le nerf optique n'est pas comparable aux nerfs périphériques; il correspond aux fibres commissurales du cerveau, tandis que la rétine est homologue à une partie corticale des hémisphères (Meynert). C'est cette partie corticale que Schwalbe propose de nommer « ophthalmoencephalon ». Il me semble d'un haut intérêt scientifique, que chez certains insectes (abeille), d'après mes recherches personnelles[1], la rétine conserve chez les animaux à l'état adulte cette continuité avec la couche ganglionnaire corticale du cerveau (ganglion œsophagien supérieur).

Ce bourgeon s'accroît jusqu'à l'ectoderme, dans lequel en face de lui se creuse en même temps une petite fossette. Autour de cette fossette l'ectoderme s'accroît de manière à former une petite masse de cellules semi-circulaire, qui finit par arriver au contact du bourgeon. Celui-ci se gonfle dans sa partie périphérique et s'excave au centre, formant ainsi la vésicule oculaire primitive. La partie épaissie de l'ectoderme continuant à s'accroître refoule la partie périphérique du bourgeon dont le centre se creuse de plus en plus ; on pourrait comparer le phénomène à ce qui se produit quand on presse fortement avec la main sur une grosse balle de caoutchouc : il se forme un godet au point où s'exercerait la pression. Le godet du bourgeon cérébral devient la rétine qui se trouve formée par les deux couches de ce bourgeon.

La rétine est donc composée de deux couches, séparées par une fente très mince, qui finit par disparaître. La couche interne plus épaisse va constituer la rétine proprement dite pendant que la couche externe conserve son caractère de membrane épithéliale et devient l'épithélium pigmentaire de la rétine.

[1] Berger, Untersuchungen über den Bau des Gehirns und der Retina der Arthropoden. Vienne, 1878.

Des cellules mésodermiques viennent ensuite s'interposer entre la partie épaissie de l'ectoderme et sa surface externe, en formant une séparation entre les deux couches ; la partie épaissie de l'ectoderme devient le cristallin, qui continue à s'accroître par prolifération de ses cellules ectodermiques.

Ces cellules mésodermiques forment un bourgeon qui s'insinue entre le godet (rétine) et le cristallin en refoulant la paroi inférieure de la vésicule oculaire primitive. La fente par laquelle ce bourgeon mésodermique a pénétré est décrite sous le nom de fente fœtale de l'œil. Même à une période assez avancée du développement, ce bourgeon mésodermique qui devient le corps vitré demeure à l'entrée du nerf optique et dans l'espace séparant l'équateur du cristallin de la partie périphérique de la rétine, en communication avec les autres parties de l'œil d'origine mésodermique.

Le mésoderme forme ensuite les coques protectrice et nourricière entourant la vésicule primitive de l'œil, coques homologues des enveloppes de la substance cérébrale. La dure-mère est représentée par la cornée et la sclérotique, l'arachnoïde et la pie-mère par la tunica uvéa (choroïde, corps ciliaire et iris).

Une fente apparaît entre la cornée et le cristallin, et devient la chambre antérieure, dont les parois sont tapissées par des cellules endothéliales qui se développent aux dépens de la choroïde. Celles de ces cellules qui recouvrent la face postérieure de la cornée produisent une sécrétion cuticulaire sur les couches postérieures du parenchyme de la cornée, d'où résulte la membrane anhiste de Descemet. C'est à une époque plus avancée qu'apparaissent les paupières, sous la forme de deux replis de la peau qui entourent le globe oculaire, l'un en haut, l'autre en bas.

Les couches antérieures de la cornée, c'est-à-dire l'épithélium et la membrane de Bowman (membrane située en arrière de la couche épithéliale), sont, au point de vue embryologique, la continuation de la conjonctive du globe ocu-

laire. La substance propre (parenchyme) de la cornée se développe en même temps que la sclérotique, la membrane de Descemet et l'épithélium qui la recouvre se développent au contraire comme parties du tractus uvéal.

HISTOLOGIE DE L'ENVELOPPE EXTERNE DU GLOBE OCULAIRE

Cornée. — Au point de vue *embryologique*, on peut distinguer une partie antérieure ou conjonctivale, une partie moyenne ou de même origine que la sclérotique et une partie uvéale ou postérieure.

La partie conjonctivale est représentée par l'épithélium cornéen et par le limbe cornéen, constitué par le tissu conjonctif entourant le tissu vasculaire péri-cornéen; quelques fibres de ce tissu s'entremêlent avec les fibres du tissu cornéen proprement dit.

La portion de même origine que la sclérotique est représentée par une membrane très mince, située au-dessous de l'épithélium antérieur (membrane de Bowman, m. élastique antérieure, m. basilaire) et par la couche moyenne de la cornée, constituant la plus grande portion de la coupe transversale (substantia propria, couche parenchymateuse).

La portion uvéale est constituée par une membrane mince, anhiste (membrane de Descemet, m. de Demours, m. élastique postérieure), et par un endothélium tapissant sa face postérieure.

Épithélium antérieur. — L'épithélium antérieur de la cornée est un épithélium pavimenteux stratifié dont l'épaisseur, au centre, est de 45 μ seulement et à la périphérie de la cornée de 81 μ. Il est constitué par six à huit couches de cellules superposées; les cellules basales ont une forme cylindrique, et présentent des prolongements dirigés vers la membrane de Bowman; le prolongement d'une cellule recouvre celui de la cellule basale voisine à la façon des briques d'un toit (Fusszelle de Rollett). Les cellules basales

ont un gros noyau arrondi, situé dans la moitié antérieure de la cellule. La régénération de ces éléments épithéliaux a lieu par karyokinèse; mais les cellules rudimentaires, situées entre les cellules basales et décrites par Lott et Rollett ne sont autre chose que des productions artificielles. La couche basale est recouverte par 3 ou 4 assises de cellules polyédriques, d'autant plus surbaissées qu'elles sont plus superficielles, et renfermant toutes un noyau, fait par lequel les éléments épithéliaux cornéens se différencient des cellules épidermiques. Les cellules épithéliales présentent à leur surface de petits prolongements protoplasmiques très nombreux qui s'anastomosent avec les prolongements des cellules voisines; les petites fentes qui en résultent sont, d'après Leber, remplies par une substance unissante (ciment), et constituent les lacunes lymphatiques de l'épithélium cornéen. Les prolongements et par suite les fentes lymphatiques sont surtout très développées dans les couches moyennes, dont les cellules sont alors comme déchiquetées, dentelées. Des préparations anatomo-pathologiques m'ont effectivement démontré que ces fentes sont des lacunes lymphatiques intercellulaires, en communication avec le réseau lymphatique du parenchyme cornéen sous-jacent; on a même trouvé, à l'état normal, quelques leucocytes dans ces fentes intercellulaires de l'épithélium (Engelmann), mais c'est plutôt à l'état pathologique que les globules blancs y deviennent assez nombreux, comme je l'ai observé par exemple dans l'irido-cyclite.

Membrane de Bowman. — La membrane de Bowman a l'apparence d'une membrane anhiste, mais sur des préparations soumises à l'action du permanganate de potasse, ou provenant d'un œil atteint d'irido-cyclite, on constate qu'elle est constituée par des fibrilles extrêmement délicates; à l'état normal, ces éléments sont accollés les uns aux autres par une substance unissante dont le pouvoir réfringent est le même que celui des fibrilles. C'est seulement après la destruction ou l'altération du ciment interfibrillaire que l'aspect ho-

mogène disparaît, et que les fibrilles dissociées optiquement deviennent visibles.

Dans la partie antérieure de la couche moyenne de la cornée,

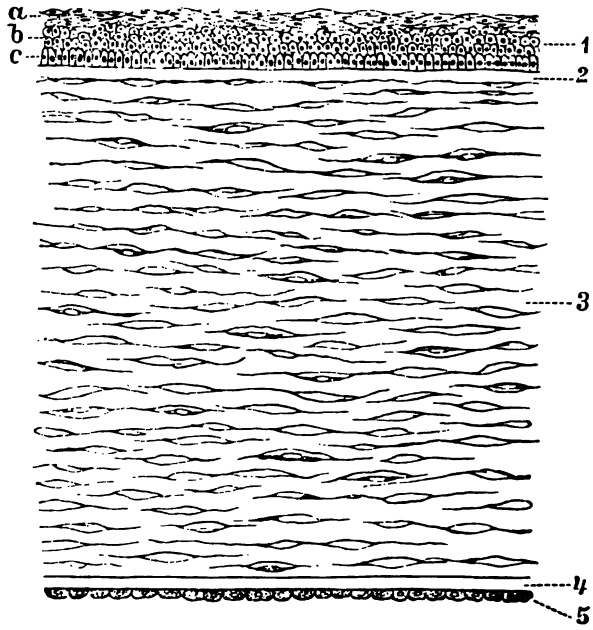

Fig. 13
Coupe transversale de la cornée. — 1, épithélium antérieur. — a, cellules épithéliales planes (superficielles). — b, cellules polyédriques. — c, cellules basales cylindriques. — 2, membrane de Bowman — 3, couche moyenne (substantia propria). — 4, membrane de Descemet. — 5, endothélium.

existent des fibres qui la traversent comme des flèches; on les décrit sous le nom de fibres suturales de Ranvier. D'après cet auteur, elles pénètrent d'une part au milieu des fibrilles de la membrane de Bowman, et d'autre part se prolongent jusqu'à la face postérieure de la cornée, où elles se fixent à la membrane de Descemet. Ranvier considère la membrane de Bowman comme représentant les fibres spirales et circulaires des enveloppes des faisceaux dans le tissu conjonctif.

L'épaisseur de la membrane de Bowman est, au centre de la cornée, de 15 à 20 μ; elle diminue vers le bord cornéo-scléral; et à une distance de ce bord de 1 mm. à 1 mm. 5 se

perd dans la couche parenchymateuse. L'examen anatomo-pathologique permet de conclure, en effet, que cette membrane n'est qu'une partie différenciée de la couche parenchymateuse, qui cependant jouit d'une certaine autonomie, ainsi que je l'ai constaté et après moi Antonelli sur des yeux atrophiés ; cette membrane avait en quelque sorte conservé son intégrité, elle était simplement plissée, tandis que le parenchyme sous-jacent était réellement ratatiné, et n'offrait pas seulement l'aspect de lamelles plissées.

La membrane de Bowman est traversée d'arrière en avant par de nombreux filets nerveux, qu'on peut observer sur les préparations traitées par le chlorure d'or; ces filets sont visibles sans coloration à la suite de certains processus morbides tels sur l'irido-cyclite et le glaucome.

Couche moyenne. — A la coupe transversale, elle présente un grand nombre de cellules fusiformes (cellules cornéennes), dont le grand diamètre est parallèle à la surface de la cornée; le reste de la coupe a l'aspect d'une substance homogène. Cependant si l'on soumet la préparation à l'action de certains réactifs tels que le permanganate de potasse, l'acide osmique, la solution de chlorure de sodium à 10 pour 100, ou bien si l'on examine la cornée d'un œil atteint d'irido-cyclite avec œdème de la cornée, cette substance homogène se décompose en fibrilles extrêmement minces et disposées en faisceaux. Ces faisceaux constituent des lamelles parallèles à la surface de la cornée, et dont le nombre, chez l'homme, varie de 60 à 65. Les faisceaux d'une lamelle sont ordinairement perpendiculaires à ceux des lamelles voisines; cependant il existe des fibrilles qui se continuent dans les lamelles situées en avant et en arrière.

En outre, d'autres fibrilles n'ont pas une direction parallèle à la surface de la cornée, mais forment avec les lamelles un angle plus ou moins obtus; dans la portion antérieure de la couche moyenne, elles deviennent plus nombreuses et plus minces, se relèvent obliquement sur les lamelles, pren-

nent une direction perpendiculaire à la surface cornéenne (fibres suturales de Ranvier) et se transforment finalement en fibres de la lame élastique antérieure.

Dans la partie périphérique de la cornée, Henle et Waldeyer ont constaté quelques fibres élastiques.

Les lignes à épaississements fusiformes, que l'on constate sur la coupe horizontale de la cornée, présentent un noyau dans leur portion épaissie ; ce fait permet d'affirmer la nature cellulaire de ces éléments que l'on désigne sous le nom de *cellules fixes de la cornée*.

En outre, le chlorure d'or colore ces cellules fixes en même temps que les filets nerveux, tandis que le nitrate d'argent qui colore la trame fibro-lamellaire de la cornée n'a aucune action sur les éléments en question qui se présentent alors comme des interstices clairs.

Sur une coupe frontale, les cellules-fixes présentent une forme étoilée (très nette chez la grenouille) dont les prolongements protoplasmiques s'anastomosent avec ceux des cellules voisines ; quelques-uns de ces prolongements protoplasmiques linéaires se dirigent en avant et en arrière du plan de la cellule, et ont par conséquent une direction perpendiculaire aux précédents. Ranvier propose de désigner ces prolongements sous le nom de crêtes d'empreintes : ils seraient d'après lui le résultat de la formation des faisceaux fibrillaires logés dans les interstices limités par les prolongements protoplasmiques de la cellule-fixe primitive. Les cellules-fixes à crêtes d'empreintes presque rectangulaires sont désignées par Fuchs sous le nom de cellules orthoklones.

Chez l'homme et quelques vertébrés, les cellules-fixes sont unies entre elles par des prolongements beaucoup plus nombreux et en outre ramifiés ; c'est pour cette raison que l'on propose de les appeler cellules dendriklones. Chez quelques animaux (bœuf, cheval), le réseau protoplasmique est très fin et très délicat, tandis que chez l'homme les prolongements

sont beaucoup plus épais. Ranvier propose de distinguer à ce point deux groupes de cornées : le premier groupe où les cellules-fixes et leurs prolongements prédominent, ce type est désigné sous le nom de type corpusculaire; le deuxième où le tissu interstitiel est le plus abondant; il est appelé type membraneux.

Les cellules-fixes présentent un noyau arrondi, dans lequel on peut observer un eunucléole. Kühne a décrit les mouvements amœboïdes des cellules-fixes. A la suite de l'irritation de ces éléments par les courants induits, Rollett a constaté des modifications de forme qu'il considère comme résultant de la rétraction des cavités protoplasmiques logeant ces cellules fixes; d'autres auteurs (Ranvier, Engelmann) n'ont jamais constaté ces altérations de forme.

La cornée renferme en outre des cellules migratrices ou leucocytes, dont la forme est essentiellement variable, suivant la position qu'elles occupent.

Bowman considère les cellules-fixes et leurs prolongements comme tubulaires, mais Ranvier a montré que les tubes injectés de la cornée à l'aide du bleu de Prusse ou de l'*alcanine* ne sont en réalité que des espaces artificiellement développées. Schwalbe, en 1885, a même soutenu l'opinion que les cellules-fixes et leurs prolongements constitueraient un véritable système de canaux. Chez l'embryon, les cellules et leurs prolongements seraient encore solides, ou mieux pleins, et, par un processus de vascularisation, se transformeraient en un réseau de tubes ramifiés avec des parties dilatées, des réservoirs en quelque sorte représentés par les fentes où sont logées les cellules-fixes. Ces derniers éléments n'occuperaient qu'une partie des fentes, et leurs prolongements protoplasmiques ne rempliraient qu'incomplètement les tubes ramifiés : ou encore les cellules-fixes et leurs prolongements ne seraient que les parois des tubes de Bowman. « Die Hornhaut-Körperchen verhalten sich zu den fixen Hornhautzellen, wie die Knochenkörperchen zu den Knochen-

zellen. » SCHWALBE, comme cela résulte de la citation que nous venons de faire, admet même qu'il faut distinguer les cellules fixes de la cornée et les corpuscules cornéens, qui présenteraient entre eux les mêmes rapports que les cellules osseuses et les corpuscules osseux.

RANVIER au contraire soutient que les cellules fixes et leurs prolongements constituent un réseau protoplasmique solide, logé dans le tissu cornéen, et séparé des parois par une très mince couche de liquide albumineux. Le nitrate d'argent ne colore ni les cellules fixes ni leurs prolongements, mais le liquide qui les entoure apparaît très nettement en brun foncé, et le contour du réseau protoplasmique est ainsi dessiné par la coloration de cette sorte de manchon lymphatique péri-cellulaire.

STRAUB[1], se basant sur des recherches très sérieuses, accepte l'interprétation de RANVIER. La lymphe, contrairement à l'opinion des anciens auteurs (tubes lymphatiques), n'occupe que l'espace situé entre les cellules fixes avec leurs prolongements d'une part et les parois de la trame cornéenne logeant ce réseau protoplasmique d'autre part. Cependant, dans le cas où il se produit une quantité exagérée de lymphe, on voit se constituer des lacunes lymphatiques plus ou moins éloignées des gaînes lymphatiques péri-cellulaires normales ; ces lacunes adventices résulteraient de la dissociation des faisceaux fibrillaires. L'examen de préparations anatomo-pathologiques vient à l'appui de l'opinion de RANVIER ; dans l'œdème de la cornée, j'ai constaté effectivement que les cellules fixes et leurs prolongements sont logés dans les voies lymphatiques considérablement dilatées.

Membrane de Descemet. — La face postérieure de la cornée est constituée par la membrane de DESCEMET, plus épaisse à la périphérie (10 à 12 μ) qu'au centre (6 à 8 μ).

Nous exposerons dans un chapitre ultérieur nos recherches personnelles au sujet de la croissance de cette membrane

[1] STRAUB, Arch. f. Anat. u. Physiol. 1887.

anhiste pendant la vie extra-utérine. Cette membrane n'est anhiste qu'en apparence. En effet HENLE, en la faisant bouillir dans l'eau, RANVIER en la laissant se putréfier et subir ainsi une sorte de macération, ont établi qu'elle est formée par des lamelles concentriques très minces. J'ai moi-même [1] soumis une cornée à l'action du chlorure d'or, puis je l'ai fait macérer dans l'acide chlorhydrique très dilué : j'ai séparé et dilacéré la membrane de DESCEMET à l'aide d'une aiguille très fine, et j'ai pu constater des lignes séparatives disposées comme les échelons très éloignés d'une échelle, indiquant une structure lamellaire. A l'état normal les couches voisines sont soudées par un ciment de même pouvoir réfringent que celui des lamelles, qui ne seraient autre chose que les productions cuticulaires successives de l'épithélium postérieur de la cornée. La membrane de DESCEMET résiste à l'action des acides et des alcalis caustiques ; sa composition chimique d'après MICHEL et WAGNER est la suivante : eau 78 p. 100, globuline, albuminate de potasse, et traces d'albumine.

La membrane de DESCEMET n'est nullement composée de fibrilles, comme l'ont admis CIACCIO et TAMAMSCHEFF ; elle contracte seulement à sa périphérie des adhérences avec des fibres lamineuses. Dans cette même partie périphérique et à 1/2 centimètre au dedans de l'insertion du ligament pectiné de l'iris, on peut constater que la membrane de DESCEMET se sépare en deux lamelles, et de plus à ce niveau les cellules endothéliales qui tapissent sa face postérieure deviennent beaucoup plus petites. La lamelle antérieure s'unit à sa périphérie avec un réseau fibrillaire à mailles très larges, offrant une épaisseur de 2 à 7 μ, et tapissé de cellules endothéliales. Le réseau se réfléchit et pénètre dans le rebord circulaire qui limite la chambre antérieure au niveau de l'iris, pour se perdre dans son tissu (STRAUB [2]).

[1] BERGER, Archiv. f. Ophthalmologie, 1882, t. XXVIII, fasc. 2.
[2] STRAUB, Arch. f. Ophthalm., 1887, t. XXXIII, fasc. 2.

La lamelle postérieure se sépare à sa partie périphérique en lamelles très minces percées d'une grande quantité de trous, et composées de fibres dirigées d'abord, pour la plupart, suivant les méridiens de l'œil, pour se disposer ensuite transversalement au voisinage de l'espace de Fontana, et former un tissu qui donne insertion au muscle de l'accommodation (Straub). La membrane que nous étudions au niveau du ligament ; pectiné de l'iris est traversée par les trabécules dudit ligament; nous nous proposons de revenir ultérieurement sur ce point particulier.

La face postérieure de la membrane de Descemet est recouverte d'un *endothélium pavimenteux simple*, constitué par des cellules hexagonales, dont le noyau arrondi offre une légère proéminence vers la chambre antérieure. Les cellules sont unies entre elles par un ciment que colore très nettement le nitrate d'argent. En outre, ces éléments présentent des lignes de séparation finement dentelées, provenant de ce que des prolongements protoplasmiques extrêmement minces unissent deux cellules voisines, et ne laissent entre eux que de très petits espaces intercellulaires (stomata). Ces petits espaces, quelquefois par leur réunion, constituent une lacune ou plutôt une vacuole; d'après quelques auteurs, ces lacunes intercellulaires semblent communiquer avec les espaces extrêmement réduits, déterminés par les anastomoses protoplasmiques des cellules, et même avec la petite cavité annulaire que l'on trouve autour du noyau.

Nerfs de la cornée.—Les nerfs de la cornée, ainsi que nous l'avons déjà remarqué, proviennent des nerfs ciliaires. Les nerfs ciliaires perforent la sclérotique dans l'espace supra-choroïdien, et un peu en arrière de l'insertion du muscle de l'accommodation ; ils pénètrent dans la cornée en dehors et en avant du canal de Schlemm. A la périphérie de la cornée, des filets nerveux forment un plexus qui porte le nom de *plexus annulaire*. En outre, d'autres filets nerveux qui se détachent des nerfs conjonctivaux pénètrent dans la sclérotique en même temps

que les artères ciliaires antérieures, et se distribuent également dans la cornée.

Du plexus annulaire, les filets nerveux se dirigent vers la portion centrale de la cornée pour y former le *plexus fondamental* (Ranvier), dont se détachent des filets qui, dans la partie antérieure de la cornée, vont constituer le *plexus subbasal*. Au-dessous de l'épithélium antérieur, on décrit un *plexus sous-épithélial;* enfin des filets nerveux s'insinuant entre les cellules constituent un plexus *intra-épithélial*.

Les filets nerveux de la cornée sont fournis en grande majorité par les nerfs ciliaires; ils pénètrent au niveau de la partie circonférentielle de la cornée par 60 petites branches dont chacune est constituée par 2 ou 3 fibres myéliniques au minimum, entourées de névrilemme; les petites branches pénètrent dans le tissu cornéen en suivant les canaux lymphatiques revêtus d'un endothélium, et à une distance du rebord cornéo-scléral qui varie de 3 à 5 mm., les tubes nerveux se dépouillent de la myéline, de telle sorte que le cylindre-axe n'est plus entouré que de la gaîne de Schwann, offrant à sa face interne des noyaux ovalaires à grand axe longitudinal.

D'après Dogiel, parmi ces 60 petites branches nerveuses de la circonférence cornéenne, 20 à 30 se dirigent immédiatement vers la face postérieure; 40 à 50 se portent immédiatement en avant, et envoient des filets aux divers plexus, et en particulier au plexus fondamental (stroma-plexus) situé dans l'épaisseur de la cornée à l'union des trois quarts antérieurs de cette épaisseur et du quart postérieur.

Les fibres nerveuses se divisent en filets extrêmement fins qui, pour certains auteurs, resteraient toujours contenus dans les espaces lymphatiques, et qui, pour Ranvier, s'intercalent entre les fibrilles avec lesquelles ils sont en contact immédiat, sans l'interposition du liquide lymphatique.

Du plexus fondamental se détachent des fibres nerveuses réduites hors cylindre-axe, qui vont former à la partie anté-

rieure le plexus sub-basal. Mais chez l'homme, ce plexus tire directement la plupart des fibres qui le constituent des filets nerveux conjonctivaux.

Chez certains poissons, la portion conjonctivale de la cornée est bien développée, et reçoit ses filets nerveux exclusivement de la conjonctive (Zélinka).

Enfin, comme nous l'avons vu, les plexus fondamental et sub-basal envoient des filaments qui vont constituer le plexus sous-épithélial et ce dernier fournit lui-même les filets nerveux du plexus intra-épithélial.

Sur des yeux atteints d'irido-cyclite et sans qu'il soit besoin de se servir du chlorure d'or, j'ai pu nettement constater l'existence du plexus intra-épithélial, dont les filets situés entre les cellules présentent des épaississements moniliformes; quelques-uns de ces filets sont disposés en tire-bouchon.

Mais les auteurs ne sont pas d'accord quant à la terminaison des fibres nerveuses de la cornée. Quelques-uns admettent qu'elles se terminent par un renflement en tire-bouchon, à la surface antérieure de l'épithélium; Brand[1] au contraire soutient que les filets nerveux, après avoir traversé la membrane de Bowman, se terminent dans des organes analogues aux corpuscules du tact et aux corpuscules de Krause, organes situés dans les couches postérieures, c'est-à-dire profondes, de l'épithélium en question; Dogiel admet deux sortes de terminaisons: les unes en boutons et les autres en tire-bouchon.

D'après Kühne, un certain nombre de filets nerveux du plexus fondamental se terminerait dans les cellules fixes de la cornée; et même Königstein prétend avoir mis en évidence les rapports intimes des filets nerveux et des cellules fixes, en faisant macérer une cornée colorée préalablement par le chlorure d'or; mais d'autres auteurs tels que Hoyer nient ce mode de terminaison des fibres nerveuses.

Vaisseaux de la cornée. — Les vaisseaux n'existent qu'au

Brand, Arch. f. Augenheilk., 1888, t. XIX, fasc. 3.

niveau du limbe cornéen, sur une largeur de 1/2 mm. à 1 mm. en diamètre horizontal, et de 1 à 1mm.1/2 en diamètre vertical; ils se trouvent dans une couche de tissus lamelleux située au-dessous de l'épithélium.

Les capillaires proviennent de petites artérioles, branches des artères ciliaires antérieures, et forment des arcades dont la convexité regarde le centre de la cornée. Le sang veineux se déverse dans le plexus veineux épi-scléral, qui se jette dans les veines ciliaires antérieures. En dehors de ce réseau vasculaire péri-cornéen superficiel, existe un réseau vasculaire profond (anneau vasculaire profond) [1], dont le degré de développement est très variable; les anses vasculaires qui le constituent proviennent de vaisseaux accompagnant les nerfs à leur entrée dans la cornée (Hoyer). Enfin les anciens anatomistes décrivaient un réseau vasculaire antérieur, ou pré-cornéen, qui n'existe pas à l'état normal, mais se présente sur des injections vasculaires de cornées pathologiques.

Les deux anneaux vasculaires dont nous avons établi la réalité se comportent différemment dans les diverses formes de kératite. Dans la kératite des couches antérieures, ou forme conjonctivale, les vaisseaux néoformés tirent leur origine de l'anneau superficiel, tandis que dans la kératite parenchymateuse, qui intéresse les couches moyennes, ces vaisseaux se développent aux dépens de l'anneau profond.

Lymphatiques de la cornée. — Nous avons déjà eu l'occasion de décrire les espaces lymphatiques extrêmement réduits, situés entre les cellules fixes et leurs prolongements protoplasmiques d'une part, et les parois constituées par la trame fibreuse d'autre part.

Dans l'irido-cyclite, j'ai pu constater la communication de ces espaces avec les fentes lymphatiques beaucoup plus fines de la sclérotique. J'insiste sur ce fait, parce qu'il a été nié à tort par un certain nombre d'auteurs. Des lacunes lymphatiques péri-cellulaires, la lymphe passe dans les gaînes

[1] Schœbl, Centralbl. f. Augenheilk, 1886, p. 321.

péri-nerveuses, pour se déverser finalement dans les canaux lymphatiques conjonctivaux. Cette lymphe tire son origine de l'anneau vasculaire péri-cornéen ainsi que de la chambre antérieure de l'œil; mais la lymphe de cette dernière provenance pénètre dans la cornée seulement à travers le ligament pectiné de l'iris, ce liquide ne pouvant en effet traverser l'endothélium qui tapisse la membrane de Descemet (Leber). Néanmoins, si cet endothélium est détruit ou altéré, comme dans l'irido-cyclite, ou si la pression intra-oculaire est augmentée, l'imbibition par l'humeur aqueuse est possible, et de ce fait peut résulter un œdème de la cornée.

Sclérotique. — Elle est composée de fibres lamineuses extrêmement minces, dont la plupart offrent une direction méridienne, et qui sont entremêlées de fibres circulaires bien moins nombreuses; ces dernières, sur une coupe transversale, sont représentées par de petits points groupés sous forme de fer de lance. Les fibres disposées circulairement et par conséquent équatoriales sont abondantes au voisinage du sillon cornéo-scléral et autour du nerf optique. Au niveau du rebord cornéo-scléral, les fibres méridiennes se continuent par les fibres de la trame cornéenne après avoir changé brusquement de caractère histologique. En arrière, les fibres des couches superficielles se continuent avec les fibres des gaînes optiques qui sont la continuation de la pie-mère et de l'arachnoïde, tandis que celles des couches profondes se continuent dans la gaîne de la dure-mère. A la partie antérieure, la sclérotique est épaissie par suite de la pénétration dans son tissu des aponévroses des muscles droits, qui se prolongent par les fibres méridiennes; les aponévroses des muscles obliques se continuent au contraire par les fibres équatoriales.

A la partie postérieure de la sclérotique, les fibres s'entrecroisent d'une façon très compliquée; on peut constater que des fibres équatoriales deviennent méridiennes, que des faisceaux, d'abord méridiens, prennent une direction oblique, traversant une partie de l'épaisseur de la sclérotique et se

continuant par d'autres faisceaux également méridiens, mais appartenant à une autre couche. A mon avis, il s'agit d'un de ces faisceaux représentés dans les préparations de HANNOVER, qu'il désigne sous le nom de funiculus scleralis, et qu'il considère comme un faisceau transversal en rapport avec la fente fœtale secondaire. Entre les fibrilles de la sclérotique, il y a des cellules analogues aux cellules fixes de la cornée ; les lymphatiques, tout à fait comparables à ceux de la cornée, sont pourtant beaucoup plus minces, et communiquent avec l'espace de TENON et l'espace supra-choroïdien, ainsi que les injections permettent de le constater.

Entremêlées aux fibrilles lamineuses, existent en outre des fibres élastiques, que l'on observe principalement autour des vaisseaux et des nerfs, et dans les couches internes de la sclérotique. Des cellules pigmentaires peu nombreuses s'interposent entre les fibres scléroticales dans la région antérieure et autour du nerf optique ; elles font défaut chez le nouveau-né. Mais dans la *lamina fusca*, dont les fibres continuent celles de la sclérotique, les cellules pigmentaires sont très nombreuses : il suffit de rappeler qu'après avoir séparé la choroïde de la sclérotique, la surface de cette dernière présente une coloration brune due à ces cellules. La lamina fusca est composée de lamelles avec cellules pigmentaires entremêlées. Quand on a séparé la sclérotique de la choroïde, des lamelles analogues restent adhérentes à cette dernière membrane ; aussi certains auteurs admettent-ils une lamina fusca de la sclérotique, et une lamina fusca supra-choroïdienne, faisant partie intime de la choroïde. Cette opinion est très discutable, car les deux lames présentent la même structure histologique, et sur une préparation constituent une couche uniforme.

On peut constater à la surface externe de la sclérotique, au niveau des adhérences avec la capsule de TENON, l'existence de fibres communes aux deux enveloppes.

Les faces externe et interne de la sclérotique, ainsi que les

minces lamelles de la membrane supra-choroïdienne, sont recouvertes d'un épithélium pavimenteux simple.

Les *vaisseaux* de la sclérotique naissent dans la zone antérieure, d'un réseau épiscléral à mailles très larges; et dans la zone postérieure du cercle artériel de Zinn, logé dans la sclérotique, entourant le nerf optique, et tirant son origine des artères ciliaires courtes postérieures.

Les veines de la partie antérieure se jettent dans les veines ciliaires antérieures; celles de la zone équatoriale dans les *vasa vorticosa* de Stenon et aussi celles de la région postérieure qui ramènent le sang de cette région et des gaînes du nerf optique, se déversent dans les veines ciliaires courtes.

Les *lymphatiques* de la sclérotique sont encore à décrire.

Des nerfs ciliaires pénètrent dans la sclérotique au pourtour du nerf optique dont quelques fibres se séparent pour pénétrer dans la membrane; la terminaison de ces filets nerveux n'est pas encore connue.

HISTOLOGIE DE LA COUCHE MOYENNE DE L'ŒIL (*tractus uvéal*)

Iris. — Nous avons déjà expliqué, à l'occasion de la description embryologique, que l'iris est composé d'une partie

Fig. 14.

Coupe transversale de la portion pupillaire de l'iris chez l'homme. — a, bord pupillaire ; — 1, couche limitante antérieure ; — 2, trame vasculaire ; — 3, couche pigmentaire ; — 4, coupe transversale des fibres du sphincter de la pupille. — La partie située entre 3 et 4 présente la coupe oblique de quelques fibres lisses.

uvéale et d'une partie rétinale; cette dernière est formée par les 2 feuillets de la vésicule oculaire secondaire. Ces deux

portions de l'iris, distinctes embryologiquement, se différencient nettement sur une coupe transversale.

La *portion uvéale* est représentée d'avant en arrière : — 1° par un endothélium recouvrant la face antérieure de l'iris; — 2° une lame externe sous-épithéliale ; — 3° une couche vasculaire qui constitue la majeure partie de l'épaisseur de l'iris ; — 4° une lame élastique vitrée ou membrane basale.

La *portion rétinale* est représentée par deux couches de cellules épithéliales pigmentaires, recouvertes d'une membrane vitreuse extrêmement mince; ces couches ne sont que la continuation de la membrane limitante interne de la rétine.

L'*endothélium antérieur* est composé d'une couche unique de cellules pavimenteuses, polyédriques, et à noyau arrondi.

A la circonférence de l'iris, l'endothélium se continue à la surface des trabécules du ligament pectiné, pour se diriger ensuite vers la face postérieure de l'iris.

La *lamelle antérieure*, ou couche limitante antérieure (*lamella iridis anterior* de Zinn), est composée de cellules très serrées, que Michel compare histologiquement au tissu réticulaire des glandes lymphatiques ; la couche superficielle de ces cellules est constituée par des éléments riches en protoplasma et chargé de matière pigmentaire sauf chez les albinos ; au-dessous existent 2 ou 3 couches de cellules étoilées, arénées ou fusiformes ; quant à leur qualité de cellules lamineuses, elle est admise par Michel et niée par Fuchs [1]. En outre, d'après ce dernier auteur, les taches pigmentaires de l'iris seraient constamment dues à la pigmentation de cette couche.

La *couche vasculaire* est caractérisée par la présence d'une grande quantité de vaisseaux, et la disposition lâche des éléments du tissu lamineux, par l'existence de nombreuses lacunes lymphatiques, de grandeur très variable, et enfin par un muscle sphincter, qui se trouve à la périphérie de l'iris.

[1] Fuchs, Arch. f. Ophthalmologie, 1885.

Les trabécules superficiels, que nous avons signalés dans la description microscopique de l'iris au voisinage du rebord pupillaire, ont une position qui répond au petit cercle artériel de l'iris. C'est à ce niveau que la membrane pupillaire du fœtus prend son insertion périphérique. Les trabécules de grande dimension sont, d'après Fuchs, traversés par des vaisseaux sanguins. Les petites fossettes de la face antérieure de l'iris ne sont pas des dépressions borgnes, comme il semble au premier abord, mais elles communiquent avec les voies lymphatiques profondes de l'iris, représentées en partie par des gaînes lymphatiques revêtues d'endothélium. Les fossettes en cœcum (cryptes) sont dépourvues d'endothélium (Fuchs); mais si elles présentent une certaine obliquité elles sont partiellement recouvertes d'endothélium du côté de l'inclinaison.

Les lacunes de la portion périphérique (ou portion ciliaire) de l'iris sont en partie en communication avec les *interstices* du ligament pectiné, et la chambre antérieure, en partie avec les voies lymphatiques de l'iris.

La trame de la membrane qui nous occupe, abstraction faite des vaisseaux, caractérisés par une couche adventice très développée, est composée de cellules ramifiées, de prolongements anastomosés, et formant par conséquent un réseau; le protoplasma contient des granulations pigmentaires brunâtres et le noyau arrondi n'est pas très nettement limité. Le pigment est surtout très développé dans les couches antérieures de la zone pupillaire ; néanmoins on peut trouver un certain nombre d'éléments sans matière colorante. Koganeï[1] distingue les cellules de la trame de l'iris en deux catégories : — 1° en cellules fixes aplaties, étoilées et à prolongements ramifiés, dont le noyau arrondi est peu sensible aux moyens de coloration ; — 2 en cellules polymorphes, fusiformes ou arénées, dont le noyau elliptique à grand axe plus ou moins allongé

[1] Koganei, Archiv. f. Mikroskop. Anatomie, 1885, t. XXV, fasc. 1.

se colore fortement par les réactifs appropriés. Cette couche de l'iris contient en outre des fibres lamineuses très nombreuses.

Dans la portion pupillaire, la couche vasculaire présente le muscle sphincter de la pupille, composé de fibres lisses disposées circulairement en grande majorité; on en trouve cependant quelques-unes dirigées radialement. Ces dernières peu développées et courtes forment des arcades avec les fibres circulaires; elles ne tardent pas à changer de direction pour devenir circulaires, ou bien s'anastomosent avec ces dernières et constituent des sortes de réseaux musculaires (Grünshagen). L'épaisseur du sphincter varie avec le degré de contraction, de 40 à 80 μ.

La couche vasculaire est recouverte sur sa face postérieure par une *lamelle élastique*, appelée membrane basale postérieure. Cette membrane, dont l'épaisseur est de 2 μ, est constituée par des fibres élastiques agglutinées par un ciment, ces fibres sont très minces, rigides, rectilignes, présentant une largeur de 1 à 2 μ. et sont disposées radialement.

On peut observer des noyaux très voisins de cette couche, mais qui ne lui appartiennent pas en réalité; c'est à des erreurs d'interprétation de ce genre qu'il faut attribuer la grave méprise des quelques histologistes très distingués, qui ont regardé ces fibres élastiques comme des fibres lisses, constituant le muscle dilatateur de l'iris (Iwanoff, Henle). Chez l'homme, en effet, il n'existe pas de muscle dilatateur de l'iris, et on ne peut donner ce nom aux quelques fibres radiales que nous venons de décrire dans le sphincter iridien, et qui ne peuvent être considérées comme antagonistes des fibres circulaires beaucoup plus nombreuses.

La *couche pigmentaire*, située en arrière de la lamelle élastique, est composée de deux assises de cellules épithéliales. L'assise antérieure est formée de cellules fusiformes, disposées radialement; elle représente le feuillet externe de la vésicule fœtale secondaire. Au pourtour du rebord ciliaire,

ces éléments deviennent polyédriques, et au voisinage des procès ciliaires se disposent circulairement.

La couche postérieure de cellules pigmentées correspond au feuillet interne de la vésicule oculaire secondaire ; les éléments épithéliaux que les constituent ont un diamètre antéro-postérieur de 30 à 35 μ et leur protoplasma présente une pigmentation si abondante, que les granulations ne permettent pas de bien délimiter le contour du noyau.

A partir du rebord ciliaire, la couche antérieure des cellules pigmentaires se continue avec la couche pigmentaire du corps ciliaire ; la couche postérieure au contraire se termine à ce niveau ; elle est remplacée par la portion ciliaire de la rétine, qui recouvre ainsi la face postéro-interne du corps ciliaire.

La couche pigmentaire est désignée par quelques auteurs sous le nom d'*uvea*, bien que ce nom soit appliqué plus généralement au tractus uvéal tout entier.

Sur la face postérieure de la couche pigmentaire, on constate en outre *une membrane cuticulaire* extrêmement mince qui, à partir du rebord ciliaire, se continue avec la lame vitrée qui, recouvre la surface interne de la portion ciliaire de la rétine et se continue jusqu'au rebord pupillaire. D'après Angelucci, elle semble se réfléchir pour se continuer avec la lame élastique ; cet auteur émet l'opinion que la lamelle cuticulaire, la lame élastique de l'iris ainsi que leurs prolongements au corps ciliaire et à la choroïde constituent une lamelle de même origine et de même nature qui se réfléchirait à la surface des diverses parties de l'œil, et il propose de la nommer *membrana basilaris retinæ*.

On n'a pas encore constaté chez l'homme d'endothélium recouvrant cette lamelle cuticulaire de la face postérieure de l'iris ; j'ai réussi cependant à en observer un très nettement développé chez quelques animaux et spécialement quelques oiseaux (pigeon, poule) ; peut-être chez l'homme, en exami-

nant des yeux à l'état frais, pourra-t-on mettre en évidence une couche endothéliale analogue.

Il est intéressant d'étudier les *changements que subissent les divers tissus de l'iris*, suivant que le sphincter irien est relâché ou contracté.

Lorsque la pupille est rétrécie, la largeur de l'iris est augmentée, mais son épaisseur est diminuée; tous les éléments sont étendus en direction radiale (Fuchs); les bouches lymphatiques sont rétrécies dans la portion pupillaire, et dilatées au contraire dans la portion ciliaire de l'iris; les fibres lisses du sphincter sont au voisinage immédiat du rebord pupillaire.

On constate les faits contraires, quand la pupille se dilate; les fibres lisses du sphincter ne sont plus immédiatement limitrophes du rebord pupillaire; la couche pigmentaire forme ectropion en avant, à partir de ce rebord. Toutes les parties des tissus sont relâchées en quelque sorte et même ondulées, et principalement les vaisseaux; l'épaisseur de l'iris est plus grande, et sa surface est diminuée. D'après Fuchs, la lame élastique seule ne présente pas de plissement pendant la dilatation de la pupille; et ce serait la rétraction élastique de cette lame, qui déterminerait l'augmentation d'épaisseur de l'iris.

Lorsque le sphincter se contracte, les couches superficielles de l'iris glissent sur les couches profondes, et ce glissement est facilité par la laxité des assises moyennes, qui présentent un grand nombre d'espaces lymphatiques et que Fuchs propose de désigner pour ce fait sous le nom d'Iris-spalten (fentes iriennes).

Les *nerfs* de l'iris tirent leur origine du plexus ciliaire, situé dans le corps ciliaire; ils entrent au niveau de la grande circonférence de l'iris, près de sa face antérieure, sous forme de branches contenant quelques fibres à myéline. Ces branches forment dans la portion ciliaire de l'iris un plexus circulaire, puis se dépouillent de la gaîne de myéline et passent en partie en avant des gros vaisseaux de la portion pupillaire

pour y former un plexus de fibres sans myéline; une autre partie des filets nerveux traversent l'iris en épaisseur et se dirigent en avant, pour constituer un plexus de fibres extrêmement délicates immédiatement au-dessous de la lame basale antérieure.

Les filets nerveux de la portion pupillaire se terminent dans le sphincter; les autres filets iriens forment pour la plupart des plexus nerveux entourant les gaînes adventices des vaisseaux; enfin quelques fibres, comme le fait a été constaté au laboratoire de Brücke, se terminent dans les cellules pigmentaires des couches moyenne et antérieure. Chez quelques poissons, j'ai pu constater une variation de forme des cellules pigmentaires, qu'on peut expliquer seulement en admettant la contractilité de leur protoplasme; en effet, tantôt ces cellules ont des prolongements longs et ramifiés; tantôt, au contraire, elles ne présentent à leur surface que quelques inégalités, traces des prolongements rétractés.

INSERTION CILIAIRE DE L'IRIS; CANAL DE SCHLEMM; LIGAMENT PECTINÉ DE L'IRIS

Canal de Schlemm. — Nous avons exposé, dans un chapitre précédent, que la lame externe de la membrane de Descemet se continue par un réseau de fibres élastiques. Ce réseau, renforcé par des fibres lamineuses, réunit les deux bords du sillon scléral postérieur (sulcus corneæ posterior) et constitue ainsi la paroi postérieure du canal de Schlemm. Cette paroi postérieure est en outre formée par les prolongements des trabécules du ligament pectiné de l'iris, ainsi que par les fibres lamineuses, qui fournissent l'insertion aux fibres lisses du muscle de l'accommodation.

La paroi antérieure ou externe du canal de Schlemm est, d'après Schwalbe, constituée de la façon suivante : la lamelle postérieure de la cornée sur une étendue de 0 mm. 28 à 0 mm. 32 se porte légèrement en avant et se continue par

des fibres sclérales, qui forment ainsi la paroi en question.

La paroi antérieure du canal de SCHLEMM dérive donc seule de l'enveloppe externe, la paroi postérieure, au point de vue embryologique, étant une dépendance du tractus uvéal (ZANFARINO, ANGELUCCI).

SCHWALBE décrit cette paroi sous le nom de partie périphérique de la portion uvéale de la cornée, portion uvéale constituée d'ailleurs par la membrane de DESCEMET et l'épithélium postérieur.

Espace de Fontana. — La communication de la chambre antérieure avec le canal de SCHLEMM a lieu par l'intermédaire de l'espace de Fontana, situé entre les trabécules du ligament pectiné de l'iris, et représentant, comme on le sait, la portion périphérique de la chambre antérieure.

Chez l'homme l'espace de Fontana n'étant nullement séparé des autres parties de la chambre antérieure, il n'y a aucune raison de parler d'un canal de Fontana.

Sur une coupe transversale, l'espace de Fontana se présente sous forme triangulaire; sa paroi antérieure est constituée par les lamelles composant la paroi postérieure du canal de SCHLEMM, et aussi par la portion périphérique de la membrane de DESCEMET; sa paroi postérieure par la portion périphérique de l'iris ou bord ciliaire; enfin sa paroi interne est concave, et c'est à travers elle que s'établit la communication avec la chambre antérieure.

Ligament pectiné de l'iris. — Le ligament pectiné est constitué par des fibres cylindriques, d'apparence homogène et rigides comme consistance. Chez quelques animaux, ces fibres présentent une striation longitudinale, montrant qu'elles sont formées de fibrilles lamineuses extrêmement minces. J'ai réussi, sur l'œil humain, à mettre en évidence cette structure des fibres du ligament pectiné, soit en faisant agir le permanganate de potasse, soit en examinant des fibres provenant de certains processus pathologiques. Le ciment agglutinant a le même pouvoir réfringent que la fibrille elle-

même ; mais il est détruit par le permanganate de potasse, ou par l'humeur aqueuse, dont la composition chimique a été altérée dans l'irido-cyclite par exemple.

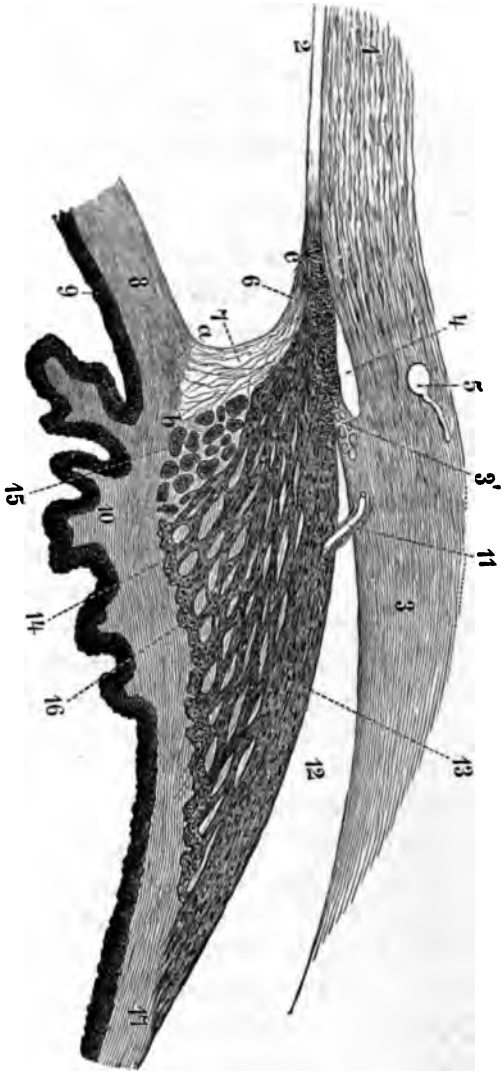

Fig. 15
Coupe méridienne du corps ciliaire chez l'homme. — 1, cornée; 2, membrane de Descemet, — 3, sclérotique; — 3, bourrelet sclérotical composé

de fibres circulaires ; — 4, canal de Schlemm ; — 5, veine ; — 6, paroi interne du canal de Schlemm ; — 7, cavum Fontanæ ; — 8, trame de l'iris ; — 9, couche pigmentaire de l'iris ; — 10, tissu lamineux recouvrant la surface interne du muscle de l'accommodation ; — 11, veine ciliaire antérieure ; — 12, espace suprachoroïdien ; — 13 à 16; muscle de l'accommodation ; — 13, fibres méridiennes ; — 14, fibres radiées ; — 15, fibres circulaires de Müller ; — 16, fibres circulaires de F.-E. Schultze ; — 17, partie antérieure de la choroïde.

L'analogie est donc parfaite, au point de vue histologique, entre les fibres de l'homme et celles des animaux, et Schwalbe a eu tort de les considérer chez l'homme comme comparables aux fibres élastiques.

Sur une coupe transversale, les fibres du ligament pectiné forment chez l'homme un gril à mailles très serrées et irrégulières. J'ai été le premier a examiner le ligament pectiné sur des coupes frontales, et j'ai observé qu'un grand nombre de fibres étaient circulaires. Les mailles du réseau sont très serrées pour les fibres à direction transversale, et très longues au contraire pour les fibres circulaires. Ajoutons enfin que, pour une fibre déterminée, la direction peut changer, et qu'une fibre transversale peut ainsi devenir circulaire.

Chez les oiseaux le ligament pectiné semble, d'après nos recherches personnelles, présenter une structure un peu différente. A la coupe transversale on ne constate que des fibres radiées ; néanmoins, sur une coupe frontale, on observe des fibres circulaires mais en quantité bien minime.

Les fibres du ligament pectiné sont en rapport, en arrière, avec les fibres lamineuses de la portion ciliaire de l'iris (Irisfortsätze des Allemands) ; en avant elles traversent la membrane de Descemet pour se continuer avec les fibres des lamelles postérieures de la cornée. Au voisinage des points où la membrane de Descemet est ainsi perforée, chez les gens de 20 à 30 ans et surtout chez les personnes plus âgées, on constate des saillies mamelonnées, résultant de la dégénérescence colloïde des cellules endothéliales tapissant cette membrane. Chez quelques animaux, les fibres perforantes soulèvent en quelque sorte la membrane de Descemet autour du trou par lequel elles passent et s'entourent d'une gaîne jus-

qu'à une certaine distance de la perforation (Ciaccio, Macdonald, Ranvier); cette particularité existe probablement aussi chez l'homme. Les cellules endothéliales de la membrane de Descemet, même situées à une certaine distance de la membrane autour des fibres du ligament pectiné, conservent les mêmes caractères de production cuticulaire.

Rappelons en terminant que les fibres du ligament pectiné sont partout entourées de cellules endothéliales qui forment une enveloppe extrêmement mince ; cette enveloppe présente quelques saillies, déterminées par les noyaux des cellules endothéliales.

CORPS CILIAIRE

Le *muscle de l'accommodation* constitue l'organe le plus important du corps ciliaire. Sur une coupe transversale ce muscle présente une forme triangulaire, et par conséquent trois faces; la face externe large est en rapport avec l'espace supra-choroïdien ; la face inféro-antérieure est courte et convexe, tandis que la postérieure est concave. Le muscle de l'accommodation s'insère en avant, comme nous l'avons déjà vu, sur le rebord antérieur du sillon sclérotical, ou paroi interne du canal de Schlemm ; les fibres réticulaires lamineuses, en contact avec la portion périphérique de la membrane de Descemet, ainsi qu'un certain nombre de fibres du ligament pectiné, entrent dans la constitution du tendon de ce muscle. D'après Ewing[1] les faisceaux de fibres radiées lamineuses de l'iris se continuent dans le tendon du muscle de l'accommodation, et contribuent également à sa formation ; ces faisceaux seraient situés dans les parties de l'iris correspondant aux dépressions ou vallées ciliaires; une portion de leurs fibres se terminerait entre les fibres circulaires du muscle de l'accommodation ; l'autre portion se perdrait dans le tissu la-

[1] Ewing, Arch. f. Ophthalm, 1889 ; t. XXXIV, f. 3.

mineux lâche que l'on rencontre ou voisinage de la membrane de DESCEMET.

Le muscle de l'accommodation est composé de fibres lisses, disposées en réseau; les fibres très serrées dans la partie externe sont dans la partie interne séparées par des interstices remplis de tissu lamineux.

Au point de vue de la direction, on distingue : — 1° des fibres marginales (SATTLER [1]), qui proviennent du rebord ou bourrelet sclérotical et de la sclérotique elle-même; après un court trajet elles se terminent dans le bord antérieur du corps ciliaire, à la façon des fibres du muscle de CRAMPTON chez les oiseaux; — 2° des fibres méridiennes, qui sont situées sur la face externe du muscle, et dont la plupart s'insèrent d'une part au bourrelet sclérotical, et se terminent, d'autre part, sur les lamelles de la membrane supra-choroïdienne ; — 3° des fibres radiées (IWANOFF), qui se fixent sur la paroi interne du canal de SCHLEMM et se dirigent vers l'angle postérieur du muscle ; — 4° enfin des fibres circulaires, que l'on rencontre dans l'angle formé par la face antérieure et postérieure du muscle. Les fibres circulaires, n'étant que le prolongement des fibres radiées, ne peuvent constituer un muscle antagoniste de ces dernières. Les fibres circulaires découvertes par H. MÜLLER, niées par BRÜCKE et quelques auteurs, sont très développées dans l'œil hypermétrope, et semblent au contraire faire défaut dans l'œil myope (IWANOFF), mais en apparence seulement. Des recherches du duc CH. THÉODORE DE BAVIÈRE sur l'œil myope, il résulte en effet que, par le fait du processus d'allongement dont toutes les parties sont atteintes, les fibres circulaires sont distendues et séparées les unes des autres; les fibres radiées et méridiennes sont simplement amincies (atrophiques). D'ailleurs F.-E. SCHULTZE a prouvé que des fibres circulaires existent dans toute l'étendue de l'angle postérieur du muscle, et

[1] SATTLER, Compt. rend. de la Société d'Ophtalmologie de Heidelberg, 1887.

que toutes les fibres radiées sans exception se continuent par des fibres circulaires.

Toutes les portions du muscle se contractent synergiquement, et il est impossible d'admettre qu'elles puissent fonctionner indépendamment les unes des autres. Les procès ciliaires se rapprochent pendant l'accommodation, sans cependant venir au contact de l'équateur du cristallin. A l'état de repos, d'après Henle, les procès ciliaires sont séparés de l'équateur par une distance de 0 mm. 5; Berlin a pu constater sur des yeux albinotiques que, pendant l'accommodation, les procès ciliaires ne sont jamais au contact du cristallin.

Les fibres circulaires par leur contraction rétrécissent la corona ciliaris ; les fibres radiées renforcent l'action des fibres circulaires. Par la contraction de ces premières fibres le diamètre transversal du muscle de l'accommodation augmente et par ce fait (à notre avis) les procès ciliaires sont projetés vers l'axe de l'œil. Les fibres marginales, d'après Sattler, auraient simplement une action sur la membrane supra-choroïdienne, et spécialement sur les espaces lymphatiques situés entre les lamelles de cette membrane.

La surface interne du muscle de l'accommodation est recouverte de tissu lamineux contenant des granulations de pigment, et des cellules étoilées pigmentées; on rencontre d'ailleurs des éléments de ce genre dans le tissu lamineux séparant les divers faisceaux de fibres musculaires lisses.

La *trame des procès ciliaires* est constituée par du tissu lamineux ainsi que par de nombreux vaisseaux. La face interne de la couche lamineuse est recouverte par la lame vitrée composée de deux lamelles, et dont l'épaisseur est de 3 à 4 μ; cette lame vitrée sépare la portion rétinienne du corps ciliaire de la portion uvéale; la portion rétinienne est représentée par une couche de cellules épithéliales pigmentaires, recouverte en dedans par une couche de cellules cylindriques.

Le corps ciliaire reçoit ses *vaisseaux sanguins* du grand

cercle artériel de l'iris, c'est-à-dire en partie des artères ciliaires longues postérieures, en partie des artères ciliaires antérieures. Des petites artérioles se détachent du grand cercle pour se rendre dans le muscle de l'accommodation, les procès ciliaires et l'orbiculus ciliaris.

Chaque procès reçoit directement une artériole spéciale, ou bien encore l'artériole détachée du grand cercle se divise en deux ou trois branches plus petites, dont chacune se rend à un procès. Les vaisseaux donnent naissance à un réseau capillaire au voisinage de la surface des procès. Les capillaires donnent naissance à une veine au centre des procès ; les veines se rendent à la surface interne de l'orbiculus ciliaris, passent à la face externe de la choroïde, et se déversent dans les *vasa vorticosa* de Stenon. Chez quelques animaux, et en particulier chez le bœuf, j'ai pu constater au centre de chaque procès, non plus un vrai vaisseau, mais bien un sinus veineux.

L'*orbiculus ciliaris*, compris entre le corps ciliaire et l'ora serrata, offre sur la face interne quelques petits plis nommés par Krause *plicæ ciliares ;* l'orbiculus présente les couches suivantes du dehors en dedans : — 1° la membrane supra-choroïdienne ; — 2° une couche extrêmement mince de fibres méridiennes, que certains auteurs considèrent comme appartenant encore au muscle de l'accommodation ; — 3° une couche de fibres lamineuses dirigées suivant les méridiens de l'œil, et entre lesquelles on observe des granulations pigmentaires et aussi quelques cellules étoilées pigmentées ; cette dernière couche est traversée par de nombreux vaisseaux, de même direction que les fibres ; la coupe transversale de ces vaisseaux est une ellipse, dont le grand diamètre est parallèle à la surface de l'orbiculus ; les veines surtout, extrêmement nombreuses, sont entourées de gaînes lymphatiques, et déversent dans la choroïde le sang veineux du corps ciliaire ; — 4° une membrane constituée par des fibres élastiques, qui se continue dans la choroïde (Sattler), une lame

vitrée qui, au voisinage de l'ora serrata principalement, présente des épaississements disposés en réseau; les mailles très grosses de ce réseau deviennent plus serrées dans la portion antérieure du corps ciliaire; les fossettes situées entre ces épaississements sont remplies par des cellules épithéliales pigmentaires, provenant du feuillet externe de la vésicule fœtale secondaire. Quant à la fonction de ces cellules épithéliales, les opinions sont très partagées. Treacher Collins [1] les considère comme les éléments sécréteurs de l'humeur aqueuse; Nicati [2] admet que cette humeur est produite par les cellules cylindriques de la pars ciliaris retinæ; Boucheron [3] distingue un épithélium mucipare produisant l'humeur vitrée et un épithélium aquipare sécrétant l'humeur aqueuse. A l'heure actuelle, bien qu'on puisse affirmer que l'humeur aqueuse soit produite en grande partie par le corps ciliaire, il n'est pas possible de fixer le rôle des cellules de la couche pigmentaire dans cette sécrétion.

Portion ciliaire de la rétine. — Cette portion de la rétine constitue une couche qui recouvre à la face interne postérieure et interne l'orbiculus ciliaris et le corps ciliaire jusqu'au rebord ciliaire de l'iris.

Comme on le sait, les éléments nerveux de la rétine se terminent à l'ora serrata, et cette membrane se continue en avant sous forme de couche de cellules cylindriques. Au niveau de l'ora serrata, le tissu de soutènement est, d'après Müller, plus développé que dans aucune autre région de la rétine; les diverses couches de la rétine, que nous décrirons dans un chapitre ultérieur, y sont plus minces qu'ailleurs, et ne se terminent pas toutes en même temps, brusquement en quelque sorte, mais bien successivement les unes après les autres. La couche granuleuse externe disparaît la première, puis la couche granuleuse interne ; elles se terminent par un

[1] Treacher Collins, Ophthalmic Review, 1891, avril.
[2] Nicati, Bull. de la société de biologie, 1890, Rec. d'Ophthalmologie. 1889, juin.
[3] Boucheron, Bull. de la société française d'Opthalmologie 1883.

bord arrondi; le mode de terminaison des couches granuleuses est beaucoup plus nette chez les amphibies par exemple, où elle ne se fait pas brusquement comme chez l'homme, mais graduellement sur une étendue de 0 mm. 1. La couche des cylindres-axes et celle des cellules nerveuses se terminent ensuite en arrière de l'ora serrata; puis la couche des cônes et des bâtonnets disparaît à son tour. Il ne reste alors que les deux couches de grains internes et externes qui se réunissent en une seule; cette couche unique de grains s'amincit et sans transition se transforme en la couche de cellules cylindriques; ces éléments ont d'abord une direction oblique de dehors en dedans et d'arrière en avant, mais leur grand diamètre ne tarde pas à être perpendiculaire à la surface du corps vitré, et en même temps les cellules deviennent plus petites.

Les *cellules cylindriques* ont un noyau arrondi, susceptible d'être mis en évidence par les réactifs colorants, et situé au voisinage de la couche pigmentaire. L'extrémité de ces éléments, tournée vers l'axe de l'œil, devient pointue ou encore divisée, déchiquetée en quelque sorte. J'ai séparé sous la loupe à l'aide d'une aiguille la couche des cellules cylindriques de la lame vitrée qui recouvre la portion ciliaire de la rétine, et j'ai pu constater l'existence d'un grand nombre de fibres radiées, qui par une base élargie se fixent à la lame vitrée et dont l'extrémité périphérique est effilée en pointe. Ces fibres, analogues aux fibres radiées de Müller dans la rétine, traversent la couche des cellules cylindriques et la couche pigmentaire, et se terminent dans la lame vitrée du corps ciliaire (Heiberg).

En examinant des préparations dissociées sous la loupe au moyen de l'aiguille, j'ai pu très nettement constater que la couche des cellules cylindriques est séparée de la couche pigmentaire par une membrane anhiste extrêmement mince, analogue à la membrane limitante externe de la rétine.

Les extrémités internes élargies des fibres radiées contiennent un noyau arrondi. En colorant par des réactifs appropriés la surface de la lame vitrée sur laquelle s'insèrent ces fibres,

on observe que la coloration constitue une sorte de réseau chromatique, avec de petites plages irrégulières ou ovalaires incolores; ces parties colorées correspondent aux extrémités internes des fibres radiées, les parties incolores aux espaces compris entre les extrémités élargies des fibres voisines.

Étant donné le développement considérable des fibres radiées dans la portion ciliaire de la rétine et l'inégalité de surface de la lame vitrée, il est évident que la forme divisée, déchiquetée de l'extrémité des cellules cylindriques est produite par l'empreinte des fibres sur ces cellules. Cette manière de voir est en outre confirmée par ce fait que les fibres radiées et les cellules cylindriques constituent deux membranes très adhérentes et en quelque sorte engrenées l'une dans l'autre. Schwalbe, Henle, Merkel, Manfredi considèrent les fibres radiées comme analogues au tissu de soutènement de la rétine.

Par contre, on n'est pas d'accord quand il s'agit d'interpréter la nature des cellules cylindriques. H. Müller considère ces cellules comme le prolongement du tissu de soutènement de la rétine. Cet auteur comprend sous le nom de tissus indifférents (indifferente Bildungszellen), les extrémités internes des fibres radiées, et la portion de grains interne, représentée par les fibres de soutènement contenant un noyau.

Brücke admet que les cellules cylindriques seraient des cellules embryonnaires rétiniennes, non transformées en tissu nerveux (indifferente Bildungszellen).

Kölliker, Merkel, Max Schultze regardent ces éléments comme des fibres de soutènement modifiées.

Pour Arnold et Henle les cellules cylindriques sont analogues aux grains de la rétine.

D'après Pacini, les cellules cylindriques seraient la continuation des cellules nerveuses de la rétine dans la pars ciliaris retinæ, tandis que Schwalbe et Manfredi les regardent

[1] Berger, Arch. f. Ophthalmologie. 1882, t. XXVIII, fasc. 2.

comme absolument identiques aux fibres radiées de soutènement.

Pour essayer d'établir la nature des cellules cylindriques, j'ai cherché comment elles se comportent en présence des liquides digestifs artificiels, suivant la méthode mise en pratique pour la première fois par Kühne et Ewald.

J'ai soumis des coupes très fines du corps ciliaire à l'action d'une solution de pepsine et d'acide chlorhydrique (12 p. 100). Au bout d'un temps très court, les cellules cylindriques étaient gonflées, les noyaux devenaient indistincts; puis les cellules disparaissant il ne restait plus que les fibres radiées. Quand l'action du liquide digestif est complète, les cellules cylindriques et les cellules pigmentaires disparaissent complètement; il ne reste alors que la lame vitrée du corps ciliaire en rapport avec un tissu très raréfié; de cette lame élastique sortent les fibres radiées inaltérées.

Les cellules cylindriques et la lame vitrée de la pars ciliaris retinæ sont donc dissoutes par l'action du liquide digestif, et la membrane limitante interne de la rétine se comporte de la même façon.

De mes recherches, il résulte que les cellules cylindriques au point de vue chimique sont complètement différentes des fibres radiées, et n'ont aucune analogie avec le tissu de soutènement.

Quant à la lame vitrée qui recouvre la face interne des cellules cylindriques, Brücke la considère comme continuant probablement la membrane limitante interne de la rétine ; Henle et Merkel se sont ralliés à l'opinion de Brücke. Schwalbe, sur des coupes micrographiques, a pu, à l'aide d'une aiguille, séparer la lame vitrée et la membrane limitante interne de la rétine, et constater la transition de l'une dans l'autre. En procédant d'une façon analogue, j'ai pu constater le même fait chez l'homme et surtout chez certains animaux, où la transformation des couches rétiniennes en celles de la pars ciliaris retinæ au niveau de l'ora serrata ne se fait pas brus-

quement, mais sur une certaine étendue et progressivement

La lame vitrée se continue en avant sur la face postérieure de l'iris.

CHOROÏDE

La *trame* de la choroïde est formée par un tissu conjonctif disposé en lamelles, contenant des cellules pigmentaires et de nombreux vaisseaux ; cette trame est limitée sur sa face externe par la membrane supra-choroïdienne, et sur sa face interne par une lamelle anhiste (lamelle vitrée).

Par l'action de certains réactifs, on peut séparer de la choroïde la lame vitrée (membrana basilaris choroïdeæ), qui, dans les parties où elle est réparée et déchirée, a une tendance à se recroqueviller en dedans.

La surface interne de la *lame vitrée* présente quelquefois des saillies disposées en réseau, et qui correspondent aux interstices des cellules de l'épithélium pigmentaire de la rétine. Dans quelques yeux, la lame vitrée est très nettement composée de deux lamelles disposées parallèlement et soudées l'une à l'autre par un ciment; ces 2 lamelles sont incontestablement des productions cuticulaires. Sur les yeux de vieillards, ou sur des yeux malades, la surface interne de la lame vitrée présente des saillies mamelonnées, dues à la transformation hyaline des cellules pigmentaires.

Examinons maintenant les divers éléments qui entrent dans la constitution de la trame de la choroïde.

Les *cellules pigmentaires* de la choroïde ont, d'après Ricke, des formes très variables : nous citerons comme formes extrêmes des cellules arrondies et des cellules à prolongements ramifiés entre lesquelles se placent toutes les formes intermédiaires. Cette variation, pour ainsi dire à l'infini, semble indiquer que le protaplasma de ces éléments est très contractile.

[1] Rieke, Arch. f. Ophthalmologie, 1891, t. XXXVII, fasc. 1.

Les cellules pigmentaires sont en général groupées autour des vaisseaux, dont elles tapissent extérieurement les parois.

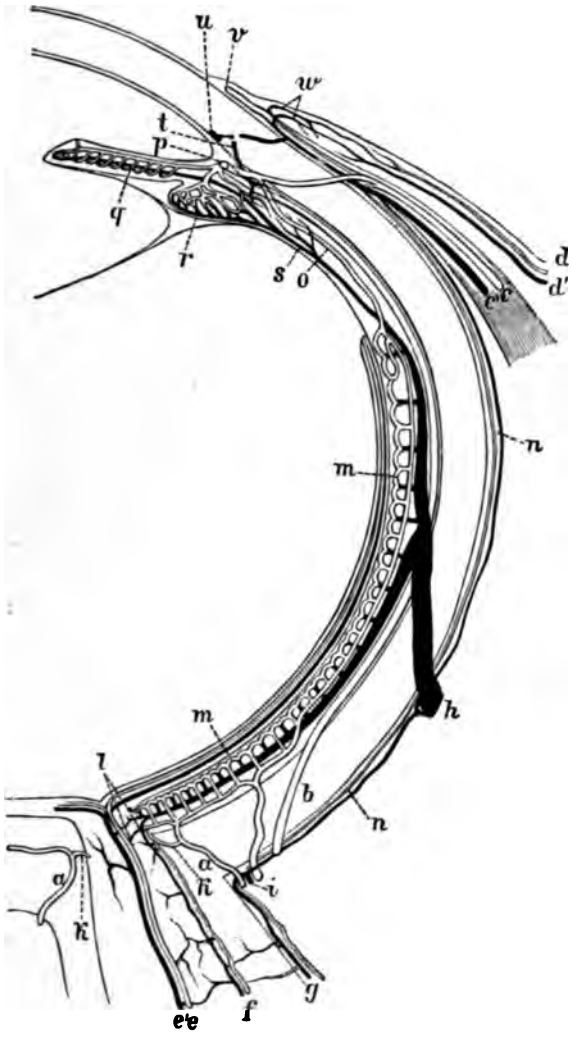

Fig. 16.

Vaisseaux sanguins du globe oculaire. — Schéma d'après Leber. — Coupe horizontale. — Artères en blanc, veines en noir ; — a, a, artères ciliaires postérieures courtes ; — b a, ciliaire postérieure longue ; — c, c', a et v, ciliaires antérieures ; — ds, d, a et v, conjonctivale postérieure ; — e, e', a et v, centrale de la rétine ; — f, vaisseaux de la gaine piale du nerf optique ; — g, vaisseaux de la gaine durale ; — h, vasa vorticosa ; — iv, ciliaire postérieure courte ; — kk, branches des aa. ciliaires post. courtes passant

dans le nerf optique ; — l, anastomose des vaisseaux chorioïdiens avec ceux du nerf optique ; — m, chorio-capillaire ; — nn, a et v. épisclérales ; — o, artère récurrente de la choroïde ; — p, coupe transversale du grand cercle artériel de l'iris ; — g, vaisseaux iriens ; — r, vaisseaux d'un procès ciliaire ; — s, veine versant le sang de l'iris et du corps ciliaire dans une branche des vasa vorticosa ; — t, v. ciliaire antérieure ; — u, plexus veineux composant le canal de Schlemm ; — v, vaisseau de la circonférence de la cornée ; — w, a. et v. conjonctivale antérieure.

Chez le fœtus humain, le développement du pigment commence vers le 7e mois. Les granulations apparaissent d'abord dans le protaplasma des cellules étoilées, en divers points de la choroïde ; plus tard, la matière pigmentaire s'avance à la surface du protaplasma, de telle sorte que chaque cellule semble bordée par les granulations. Quant aux granulations qui apparaissent en dehors des cellules, leur origine n'est pas encore déterminée ; peut-être s'agit-il de pigments développés dans des prolongements protaplasmiques, qui se sont séparés de leur masse cellulaire? E. Hirschfeld [1] a examiné au point de vue chimique le pigment de la choroïde du porc. Le pigment, chimiquement pur, se présente comme une poudre brillante, noire, ressemblant au charbon pulvérisé ; elle contient de l'azote, mais ni soufre, ni fer. Étant donné son aspect, et la manière dont elle se comporte en présence de quelques réactifs chimiques, elle semble présenter de l'analogie avec la substance désignée par Hoppe-Seyler sous le nom d'humine ; mais elle s'en distingue parce qu'elle ne renferme ni catéchine, ni acide pyrocatechique, que l'on constate dans l'humine par l'action de la potasse.

Les *vaisseaux* de la choroïde présentent cette particularité, que les grosses branches occupent la couche externe, les vaisseaux de calibre moyen la couche moyenne, et enfin les capillaires constituent une sorte de réseau interne, désigné sous le nom de membrane de Ruysch ou couche chorïo-capillaire.

Les artères de la choroïde naissent des ciliaires postérieures courtes, qui, au nombre de 25, traversent la partie postérieure

[1] Hirschfeld, Zeitschr. f. physiol. chemie 1889, t. XIII p. 487.

de la sclérotique ; la plupart de ces vaisseaux pénètrent dans la sclérotique sur les parties latérales, un petit nombre traverse cette enveloppe au voisinage immédiat du nerf optique. Ces artères s'accolent d'abord à la face externe de la choroïde, se divisent en plusieurs branches et pénètrent à l'intérieur de cette membrane pour s'y distribuer comme nous l'avons indiqué plus haut; ces branches s'anastomosent dans la portion antérieure de la rétine avec les branches récurrentes des artères ciliaires antérieures. Au niveau du trou optique de la choroïde, les artérioles provenant des ciliaires courtes qui ont pénétré au voisinage du nerf optique s'anastomosent avec des branches de l'artère centrale de la rétine.

Les parois des artères choroïdiennes, abstraction faite d'une couche de fibres circulaires lisses, sont constituées par deux faisceaux de fibres lisses longitudinales, l'un antérieur et l'autre postérieur; de ces faisceaux partent des fibres qui forment entre elles un réseau musculaire.

Les artérioles pénètrent dans la couche moyenne de la choroïde, se ramifient en branches plus petites, qui sont séparées de la couche que nous avions désignée sous le nom de chorïo-capillaire par un réseau de fibres élastiques, réseau perforé par les très petites artérioles et veinules qui se rendent à la chorïo-capillaire ; cette couche vasculaire est séparée de la lame des fibres élastiques par une membrane endothéliale, qui se continue avec les gaînes endothéliales entourant les veines choroïdiennes.

La *chorïo-capillaire* est composée d'un réseau extrêmement mince de capillaires, qui se termine en arrière au pourtour du nerf optique; à ce niveau se termine également la lame vitrée par un bord légèrement recroquevillé ou enroulé en dedans. Malgré ce que nous venons de dire, il existerait d'après Leber des anastomoses entre les vaisseaux de la chorïo-capillaire et ceux du nerf optique.

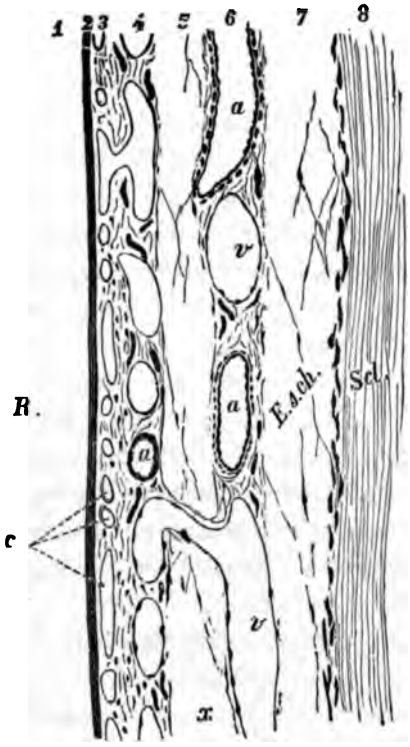

Fig. 17.

Coupe à travers une zone choroïdienne située à un demi-centimètre de la fovea centralis (d'après Nuël). — R, rétine; — Scl, sclérotique, — C, vaisseaux capillaires; — a, artères; — v, veines ; — esch, espace supra-choroïdien ; — 1, surface interne de la choroïde ; — 2, couche pigmentaire ; — 3, chorio-capillaire; — 4, vaisseaux de calibre moyen ; — 5, fente interstitielle (espace intervasculaire) ; — 6, couche des gros vaisseaux ; — 7, fente interstitielle.

La chorïo-capillaire nourrit les couches de la rétine, dépourvues complètement de vaisseaux sanguins; et même chez quelques animaux, où la rétine entière, sauf quelques parties très restreintes, manque complètement de vaisseaux (Hyrtl, Anangische Netzhäute), la chorïo-capillaire nourrit la presque totalité de cette membrane.

Le rôle prépondérant des capillaires choroïdiens dans la nutrition de la rétine est encore démontré par ce fait, que le pourpre rétinien se régénère par la surface de la choroïde, et non par les couches internes de la rétine, qui seules contiennent des vaisseaux.

Wagenmann a également prouvé par des expériences personnelles que les vaisseaux choroïdiens jouent dans la nutrition de la rétine un rôle infiniment plus important que les vaisseaux rétiniens eux-mêmes.

Les mailles du réseau chorïo-capillaire ont, au voisinage du nerf optique, une forme arrondie, elles sont allongées longitudinalement dans les autres parties de la choroïde.

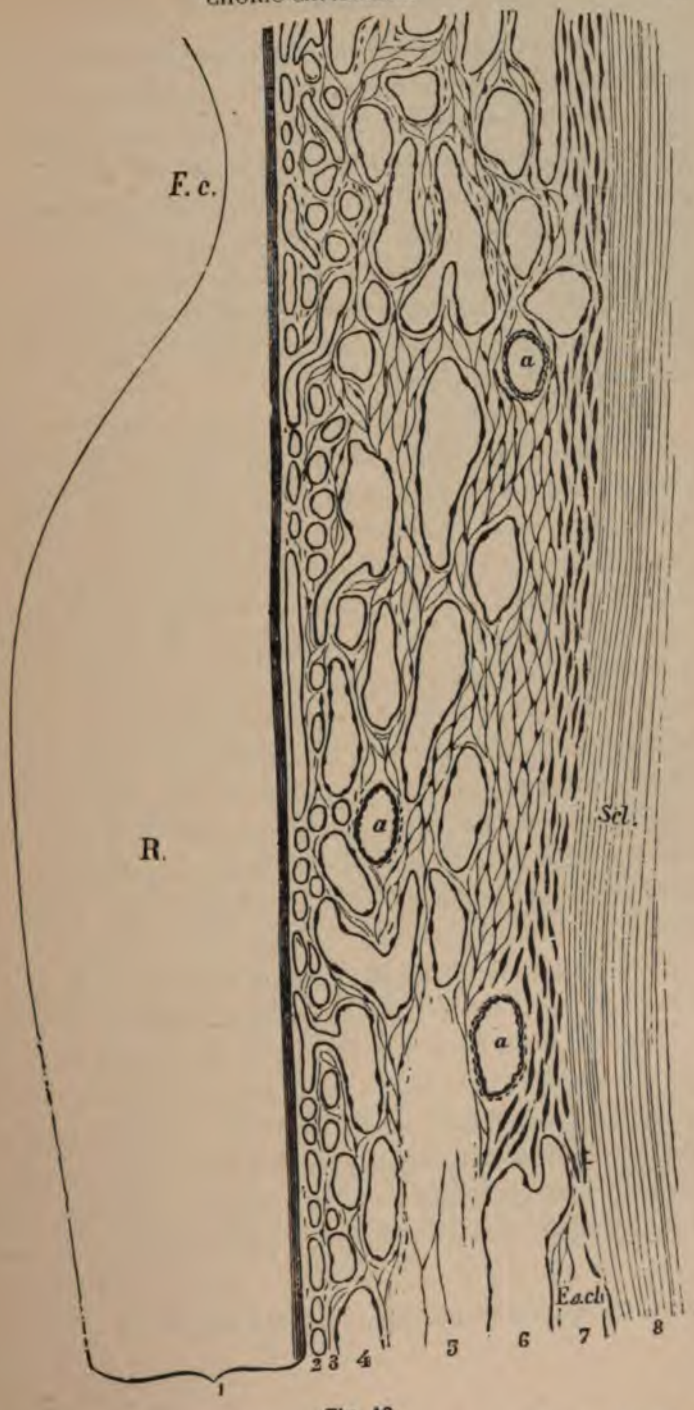

Fig. 18.
Coupe à travers la choroïde dans la région de la macula lutea (d'après Nuël). — F. c., fovea centralis.

Nuel admet que les capillaires en question ont une structure analogue à celles des veinules. Les interstices qui existent entre les vaisseaux semblent remplis par une substance granuleuse, que Sattler regarde comme un ciment homogène visqueux, fortement imbibé de liquide, surtout au contact immédiat des parois vasculaires.

Dans les yeux myopes ou atteints de processus pathologiques graves, la chorïo-capillaire présente des leucocytes qui sont en quantité très faible ou font même complètement défaut dans les yeux normaux.

Le resserrement des mailles du réseau capillaire augmente considérablement, d'après Nuel[1], au voisinage de la macula lutea, et atteint son maximum autour de la fovea centralis. Précisément c'est au niveau de la fovea que les capillaires choroïdiens sont le plus développés; les vaisseaux rétiniens y font complètement défaut et c'est en ce point que, par suite de l'activité des processus photo-chimiques, les échanges nutritifs doivent être les plus intenses.

De la chorïo-capillaire le sang se déverse dans les veines chroïdiennes, dont la paroi est très mince ; cette paroi est entourée d'un endothélium, tapissant la face interne de la gaîne péri-veineuse, dont la structure est tout à fait semblable à celle de la gaîne péri-neurale; la gaîne des petits vaisseaux est infiniment plus développée que celles des grands.

Les veinules se réunissent pour former, à la surface externe de la choroïde, des vaisseaux dont les branches principales ou vasa vortisosa de Stenon traversent la sclérotique, entraînant en même temps, comme nous l'avons vu, le sang veineux du corps ciliaire et de l'iris. Les veinules qui se trouvent dans le plan méridien d'une veine vortiqueuse demeurent dans ce plan pendant un certain temps, mais cependant elles s'en éloignent petit à petit, en formant

[1] Nuel, Archives d'Ophthalmologie, 1892, t. XII, fasc. 2.

des courbes, qui donnent à ce système veineux l'aspect d'un tourbillon (vortex).

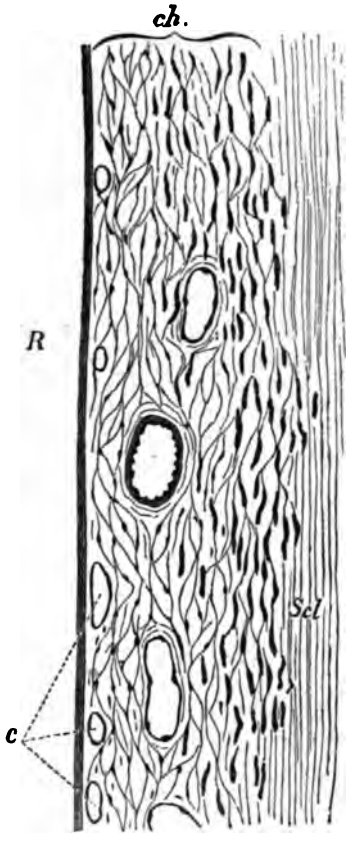

Fig. 19.

Coupe à travers la choroïde dans le voisinage immédiat du nerf optique (d'après Nuël).

Ajoutons que les vasa vorticosa sont réunis entre eux par des branches anastomotiques.

Couche externe.—La couche externe de la choroïde est représentée par la *membrane supra-choroïdienne* ou lamina fusca; elle est composée de lamelles très minces, unies les unes aux autres à angles aigus, et séparées par de petits espaces remplis de liquide lymphatique. Les lacunes lymphatiques communiquent les unes avec les autres, et leur ensemble forme un réseau lacunaire désigné sous le nom d'espace supra-choroïdien (Schwalbe). Le nitrate d'argent permet de constater que la surface de chaque lamelle est tapissée par un épithélium, dont les noyaux apparaissent même sans l'action de ce réactif. Les lamelles contiennent des fibres élastiques agglutinées par un ciment et des cellules pigmentaires étoilées à un ou plusieurs noyaux ovalaires. Les fibres élastiques forment à la surface des cellules des empreintes qui se manifestent par une ligne ou plutôt une zone cellulaire où le pigment fait défaut, ou bien est moins abondant.

Au pourtour du nerf optique, les lamelles sont plus minces, et s'entrecroisent avec le tissu conjonctif, qui forme l'union de la choroïde et de la sclérotique.

Nous avons déjà exposé que les nerfs ciliaires (branches longues 8 à 14 ; branches courtes 2 à 3) pénètrent dans la sclérotique autour du nerf optique. Dans l'espace supra-choroïdien, ces nerfs forment un plexus composé de fibres à myéline et sans myéline, entremêlées de cellules nerveuses ; de ce plexus quelques filets amyéliniques se détachent, se rendant aux vaisseaux choroïdiens.

NERF OPTIQUE

Embryogénie. — Le nerf optique, comme nous l'avons exposé déjà, n'est qu'un allongement des fibres commissurales

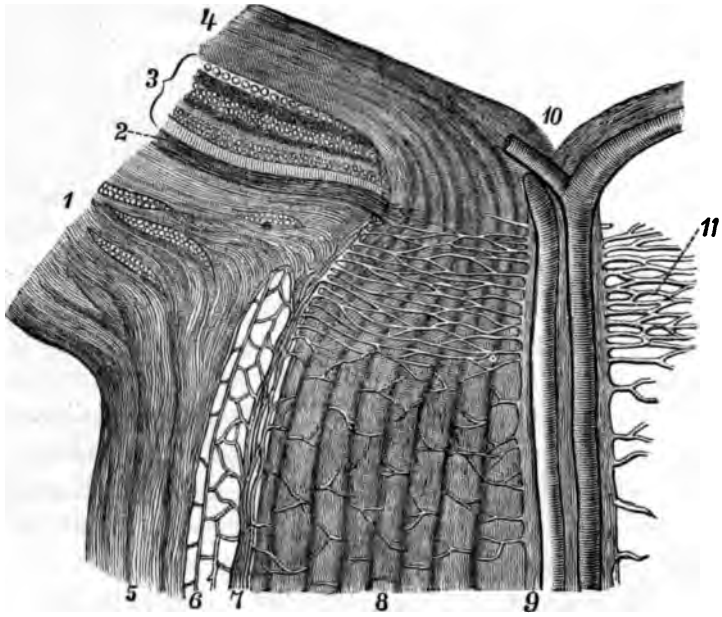

Fig. 20.

Coupe transversale du nerf optique dans son entrée dans le globe. — 1, sclérotique ; — 2, choroïde ; — 3, rétine (couche externe) ; — 4, couche des fibres optiques ; — 5, gaine durale du nerf optique ; — 6, gaine arachnoïdale ; — 7, gaine piale ; — 9, faisceau lamineux contenant les vaisseaux centraux de la rétine ; — 10, excavation centrale (physiologique) de la papille optique ; — 11, lame criblée de la sclérotique.

du cerveau. D'après Keibel[1], les fibres optiques se développent aux dépens du pédoncule de la vésicule oculaire secondaire, pédoncule qui communique avec la rétine embryonnaire.

Pendant la phase suivante du développement, les vaisseaux rétiniens vont se loger dans l'axe du nerf optique en pénétrant par la face inférieure du pédoncule. Voici d'ailleurs comment les choses se passent : le nerf optique se creuse, à sa face inférieure, d'un sillon dans lequel se logent les vaisseaux sanguins ; ce sillon s'accentue de plus en plus, et devient une gouttière dont les deux bords s'accollent, se soudent ; la gouttière est alors transformée en un canal qui contient les vaisseaux. Dans quelques cas, cependant, le sillon ne se ferme pas, et sur une coupe transversale, le nerf optique se présente sous la forme d'un fer à cheval. Au point de vue histologique, le nerf optique renferme deux sortes d'éléments différents : — 1° des fibres nerveuses qui proviennent du pédoncule de la vésicule fœtale oculaire secondaire ; — 2° un tissu de soutènement, formé d'un côté par les cellules constituant la paroi de ce pédoncule, et, d'un autre côté, par des cellules mésodermiques pénétrant à l'intérieur du nerf optique de même que les vaisseaux (artère et veine centrales de la rétine) qu'ils accompagnent.

D'après Falchi, le diamètre du nerf optique s'accroît, par suite de la multiplication des cellules situées entre les fibres nerveuses, cellules qui présentent les phénomènes de karyokinèse, et aussi par le fait de l'augmentation du volume des fibres nerveuses elles-mêmes. Le développement des fibres nerveuses précède constamment celui des cellules dans les centres nerveux ou dans la rétine.

Nous avons exposé, dans un chapitre antérieur, que le nerf optique est entouré de trois gaînes, dépendances de la dure-mère, de l'arachnoïde et de la pie-mère.

La gaîne arachnoïdale divise en 2 parties l'espace cylin-

[1] Keibel, Deutsche Mediziuische Wochenschrift, 1889, n° 6.

drique compris entre les deux autres gaînes ; une partie externe, qui sur une coupe transversale se présente sous forme d'une fente circulaire très mince, et une partie interne plus large ; l'examen anatomique a permis de constater que cet espace limité par les gaînes du nerf optique (Pfister) en dedans du canal optique se continue avec la cavité des méninges située sous la dure-mère. Il est possible que des faisceaux de fibres conjonctives établissent des adhérences entre les deux gaînes externe et interne du nerf optique, mais la communication avec la cavité subdurale a toujours lieu, d'après Pfister [1], largement et sans rétrécissement produit par des adhérences.

Nous verrons ultérieurement comment les méninges se prolongent sur le nerf optique pour former les trois gaînes que nous venons de signaler.

Les *fibres optiques* ne sont pas identiques aux fibres nerveuses des nerfs périphériques ; elles s'en distinguent effectivement par quelques particularités. Les fibres optiques sont dépourvues de gaîne de Schwann, et ne présentent pas les étranglements segmentaires que Ranvier a décrits dans les nerfs périphériques. L'épaisseur moyenne est de 2 μ ; néanmoins on trouve quelques fibres volumineuses dont le diamètre varie de 5 à 10 μ. Cette différence dans l'épaisseur des fibres optiques est très accentuée chez quelques animaux, et, d'après les recherches de Gudden, il semble que ces deux catégories de fibres ont une fonction physiologique bien distincte. Les fibres fines servent, d'après cet auteur, à la vision des objets, tandis que les fibres épaisses joueraient le principal rôle dans le réflexe pupillaire. Le nombre des fibres optiques pour chaque nerf est d'après Krause de 400.000, et de 500.000, suivant Salzer. Il est probable que ce nombre augmente avec la croissance de l'individu, en même temps que celui des bâtonnets et des cônes ; en effet, pour ces derniers, leur diamètre reste le même chez l'adulte et le nou-

[1] Pfister, Arch. f. Ophthalmologie 1890, t. XXXVI, fasc. 1.

veau-né, tandis que la surface de la rétine devient de plus en plus grande.

Les fibres optiques réunies en faisceaux sont probablement agglutinées par un ciment; à la surface des faisceaux existent des cellules aplaties, formant la paroi d'une gaîne lymphatique, et séparant les fibres optiques des cloisons interstitielles.

Immédiatement en arrière de la lame criblée, les fibres optiques se dépouillent de leur gaîne de myéline; par ce fait le diamètre du nerf qui était de 3 mm. se réduit 1 mm. 5. A partir de la papille, le passage des fibres optiques dans la couche interne de la rétine se fait de telle façon que les fibres axiales du nerf deviennent les fibres superficielles de la rétine; les fibres périphériques du nerf constituent les assises profondes de cette couche; et naturellement les fibres moyennes du nerf optique vont se disposer dans les parties intermédiaires de la couche interne de la rétine. En d'autres termes, les fibres se réfléchissent pour former la couche interne de la membrane rétinienne, en conservant la position relative qu'elles occupent dans le nerf les unes par rapport aux autres. Cependant ce schéma doit subir quelques modifications que nous exposerons à la fin du chapitre.

Chez l'homme, d'après Onanoff [1], il y aurait au niveau de la papille un *entrecroisement* de quelques fibres; j'ai pu moi-même me rendre compte de cette particularité sur une coupe horizontale; mais sur une coupe verticale, il ne m'a pas été possible de constater bien nettement cet entrecroisement. L'entrecroisement, au contraire, est très marqué chez les oiseaux, et un grand nombre des fibres nerveuses y participent. Il semble que l'entrecroisement serve de prélude à l'arrangement des fibres, car chaque bandelette contient les fibres qui doivent se terminer dans la moitié correspondante de la rétine; le nerf optique n'est pas exactement divisé en deux moitiés, et la séparation des fibres ne se ferait qu'au niveau de la papille.

[1] Onanoff, Soc. de biologie, 1891, 11 avril.

Cette manière de voir permet d'interpréter l'entrecroisement sur lequel nous venons d'insister.

De la face interne, de la *gaîne interne*, dépendance de la pie-mère, se détachent un grand nombre de *prolongements fibreux très minces*, qui pénètrent dans le nerf optique; ces prolongements forment un réseau en rapport avec la gaîne conjonctive qui entoure l'artère et la veine centrales de la rétine; le réseau conjonctif sépare les fibres optiques en 800 faisceaux environ. Les mailles du réseau sont plus grandes en arrière de l'entrée des vaisseaux dans le nerf optique, plus serrées en dedans de la lame criblée; ces mailles sont également plus serrées dans la moitié nasale ou interne du nerf que dans la moitié temporale ou externe.

L'épaisseur des prolongements formant ainsi cloisons a son maximum dans la partie antérieure du nerf optique en arrière du globe oculaire à 3 ou 4 mm. (Fuchs[1]). Dans cette portion du nerf optique, entre les cloisons radiées, on observe des cloisons concentriques, distantes de la gaîne interne de 0 mm. 03 à 0 mm. 06 seulement, par conséquent très rapprochées de la surface. Dans l'espace cylindrique, compris entre la gaîne interne et ces cloisons concentriques, existent des fibres nerveuses qui d'après Fuchs présentent des phénomènes d'atrophie grise non inflammatoire; on constate les mêmes phénomènes, bien qu'à un degré moindre, sur les fibres nerveuses les plus rapprochées de la gaîne centrale péri-vasculaire.

Il est probable que cette atrophie est due à la compression des fibres optiques par les cloisons conjonctives. Fuchs admet que l'atrophie doit être rapportée à l'hypérémie transitoire des vaisseaux que l'on rencontre dans les cloisons, de telle sorte que la compression serait produite en réalité par les vaisseaux et les lymphatiques.

En avant de la lame criblée, les cloisons du nerf optique présentent un aspect particulier; elles sont très nombreuses,

[1] Fuchs, Archiv. f. Ophthalmologie 1885, t. XXXI, fasc. 1.

forment un réseau extrêmement serré, et sont dirigées transversalement. A ce niveau, ces cloisons ne sont autre chose, en effet, que des fibres méridiennes de la sclérotique, qui traversent le nerf optique, pour aller rejoindre la gaîne périvasculaire centrale. Chaque cloison présente un petit vaisseau sanguin, provenant des artères ciliaires courtes postérieures, et s'anastomosant avec des branches de l'artère centrale de la rétine.

Les anciens auteurs admettaient, en grande majorité, que la choroïde se terminait au pourtour du nerf optique en traversant les membranes enveloppes de l'œil; mais des recherches personnelles [1], basées sur l'anatomie comparée, m'ont prouvé que la choroïde contribue à former les couches antérieures de la lame criblée, couches très peu dévelopées chez l'homme. Chez certains animaux (bœuf, lapin), les couches de la lame criblée dépendant de la choroïde sont très développées, et même chez quelques poissons la portion choroïdale de cette lame est plus importante que la portion sclérale.

Chez l'homme les coupes frontales de la lame criblée faites au niveau de la choroïde permettent de reconnaître *les cloisons choroïdales* en question; de plus, au pourtour du nerf optique, existent des fibres conjonctives circulaires, entremêlées de cellules pigmentaires. Une partie des fibres conjonctives de la partie postérieure de la choroïde se continue par des fibres circulaires, une autre partie se dispose en faisceaux qui pénètrent à l'intérieur du nerf optique, et contiennent une petite artériole; chez l'adulte, chacun de ces faisceaux renferme jusqu'à une certaine profondeur des cellules étoilées pigmentaires, tandis que ces éléments font défaut chez le nouveau-né; on sait d'ailleurs que chez le nouveau-né la matière pigmentaire manque également dans le mamelon et le locus-cœruleus.

En général les cellules pigmentaires périphériques que nous

[1] Berger, Archiv. f. Augenheilkunde, 1882, t. XI.

venons de signaler, et qui suffisent à caractériser la portion choroïdale de la lame criblée, ne sont pas appréciables à l'examen ophthalmoscopique ; néanmoins, dans quelques cas particuliers, on peut observer à l'ophthalmoscope une pigmentation radiée des couches internes de la lame criblée, précisément sur les yeux où la choroïde est surchargée de matière colorante.

Le fait que des fibres conjonctives et des vaisseaux passent de la choroïde dans le nerf optique est de la plus haute importance; il nous explique, en effet, pourquoi le nerf optique est si souvent altéré dans le cas d'hypérémie ou d'inflammation de la choroïde.

Le nerf optique est nourri, dans sa portion postérieure, par des branches de l'artère ophthalmique; après l'entrée des vaisseaux centraux de la rétine, les couches du nerf voisines de l'axe sont nourries par des branches de ces derniers vaisseaux, tandis que les couches périphériques continuent à recevoir le sang des branches de l'ophthalmique; enfin, en avant de la lame criblée, le nerf est nourri par des branches des vaisseaux centraux et des artères ciliaires courtes postérieures.

Pour compléter ce qui a trait à ce nerf, il est intéressant de présenter un résumé de nos connaissances sur *le parcours et la terminaison centrale des fibres* optiques.

Chiasma. — La plupart des auteurs admettent aujourd'hui que les fibres optiques sont soumises dans le *chiasma* à un entrecroisement partiel. Gudden et Ganser ont étudié la dégénérescence secondaire des fibres optiques qui survient dans le chiasma et dans les bandelettes après l'extirpation d'un œil chez le chien; leurs recherches ont démontré que le faisceau direct est situé dans la partie temporo-supérieure des bandelettes optiques. Les parties nasale et inférieure des bandelettes occupent les fibres du faisceau croisé. Des recherches non moins scrupuleuses ont prouvé que, chez l'homme, le faisceau direct occupe une situation analogue dans la partie

temporo-externe de la bandelette où il forme une bande allongée (Burdach, Purtscher, Marchand, Baumgarten). Mais il résulterait des recherches de Singer (de Prague) que les fibres du faisceau direct et du faisceau croisé ne sont pas aussi distinctes dans le chiasma qu'on le croirait d'après les travaux de Ganser, contrairement à ce qu'avait dit ce dernier. Singer prétend que les fibres de ces deux faisceaux s'entremêlent en certains points. Dans le chiasma de l'homme, la plupart des fibres sont croisées. Les partisans de l'entrecroisement total des fibres optiques prétendent que, dans le chiasma, chaque fibre des bandelettes optiques se recourbe d'abord horizontalement, puis subit une seconde incurvation qui la fait passer dans le nerf optique du côté opposé. D'après cette manière de voir, les fibres nasales des bandelettes optiques deviennent les fibres latérales du nerf optique opposé. Les fibres croisées formeraient ainsi des angles obtus en avant et en arrière, et des angles aigus à droite et à gauche. Cette théorie de l'entrecroisement total des fibres optiques dans le chiasma a surtout été soutenue par Michel. Mais déjà Johannes Müller avait érigé en loi que chez l'homme et chez les animaux dont une partie du champ visuel est binoculaire, l'entrecroisement des fibres optiques dans le chiasma n'est que partiel, tandis que chez les animaux, où chaque œil a son champ visuel distinct, où la vision n'est pas binoculaire, l'entrecroisement des fibres est total. Les faits cliniques et les expériences physiologiques viennent complètement à l'appui de la théorie de Johannes Müller.

De la loi de l'entrecroisement partiel des fibres optiques dans le chiasma, il résulte que chaque bandelette renferme les fibres qui se terminent dans les deux moitiés homologues de chaque rétine. La partie de la rétine qui reçoit les fibres de la bandelette située du même côté (faisceau direct) est séparée par une ligne verticale, passant par la macula, de l'autre moitié dans laquelle se terminent les fibres de la bandelette opposée. Dans le nerf optique, le faisceau croisé et le fais-

ceau direct n'occupent pas exactement le côté nasal et le côté

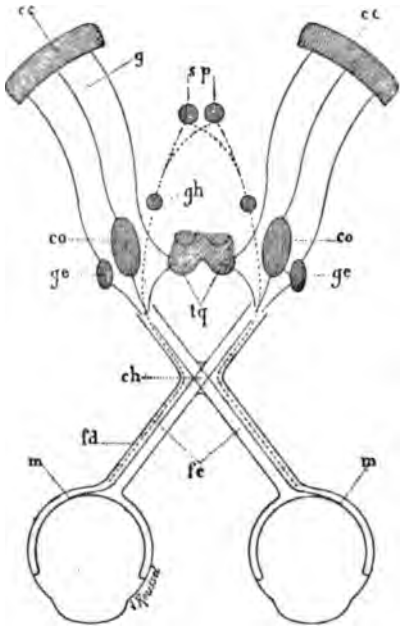

Fig. 21.

Schéma du parcours des fibres optiques. — Fibres optiques servant à la fonction de la vision. — Fibres optiques servant au réflexe pupillaire ; — *m*, macula lutea ; — *fc*, faisceau croisé ; — *fd*, faisceau direct ; — *ch*, chiasma des nerfs optiques ; — *ge*, corps genouillé externe ; — *co*, couches optiques ; — *tq*, tubercules quadri-jumeaux ; — *g*, radiations optiques de Gratiolet ; — *cc*, centre cortical de la vision ; — *gh*, ganglion habenulae ; — *sp*, noyau gris du sphincter de la pupille.

temporal. Il faut donc, pour que les fibres soient distribuées d'une façon aussi exacte dans la rétine, qu'elles subissent un arrangement à l'intérieur de la papille.

Schmidt-Rimpler [1], en étudiant les lésions anatomiques dans un cas d'hémianopie, où la dégénérescence secondaire descendante se prolongeait dans le nerf optique, a pu constater le parcours du faisceau direct dans ce nerf. Sur une coupe transversale pratiquée dans le canal optique, le faisceau direct (qui appartient à la bandelette du même côté) présente la forme d'une faux qui occupe la partie temporale et dont la concavité est dirigée vers l'axe du nerf optique.

Le faisceau direct est donc situé dans la partie temporale du nerf optique, entouré de fibres croisées qui le séparent ainsi de la gaîne optique.

A l'entrée des vaisseaux centraux de la rétine dans le nerf optique, le faisceau direct a encore, sur une coupe, la forme d'une faux, mais des fibres du faisceau croisé viennent s'enfoncer comme un coin dans cette faux qu'elles divisent en

[1] Schmidt-Rimpler, Archiv. f. Augenheilk., t. XIV, fasc. 3.

deux parties. Sur des coupes transversales faites par Schmidt-Rimpler le faisceau direct, en arrière du globe oculaire, était divisé en deux moitiés semi-lunaires, séparées par une bande transversale de fibres normales (du faisceau croisé).

Les recherches faites dant le but de découvrir le *trajet des fibres optiques* qui se terminent dans la *macula*, en dedans du nerf optique, ont conduit à des résultats importants. Samelsohn, Vossius, Bunge, Uhthoff ont examiné des cas de dégénérescence limitée aux fibres de la macula (scotome central); il nous ont montré que les fibres papillo-maculaires, immédiatement en arrière du globe oculaire, sont disposées en forme de coin dont la pointe est dirigée vers les vaisseaux centraux et dont la base occupe le rebord temporal de la papille. Sur une coupe tranversale, pratiquée en avant du point où les vaisseaux centraux de la rétine pénètrent dans le nerf optique, les fibres papillo-maculaires affectent la forme d'une faux transversale; en arrière du même point, elles affectent la forme d'un ovale dont l'axe vertical s'éloigne de plus en plus du côté temporal pour se rapprocher du centre de la coupe du nerf optique. Dans le canal optique, les fibres papillo-maculaires sont situées dans l'axe même du nerf optique, et leur faisceau donne une coupe circulaire. Dans la portion intra-crânienne du nerf optique, les mêmes fibres sont groupées en forme d'ovale dont le grand axe est horizontal. En avant du chiasma, la direction de l'ovale devient oblique et son grand axe est dirigé de haut en bas et de dehors en dedans. Sur une coupe transversale pratiquée dans la partie antérieure du chiasma, les fibres maculaires, d'après Uhthoff, conservent la même disposition; plus en arrière, elles se rapprochent de la ligne médiane en même temps qu'elles se portent vers le côté dorsal et que des fibres normales s'entremêlent avec elles, de telle sorte que la coupe n'a plus l'aspect d'un faisceau dégénéré. Dans les bandelettes optiques, les fibres maculaires du faisceau direct et du faisceau croisé sont mélangées ensemble en un faisceau commun.

Uhthoff [1] a pu déterminer le trajet des fibres optiques du *quart inféro-externe* de la rétine dans un cas de dégénérescence ascendante secondaire partielle, qui s'était développée dans le nerf optique, à la suite d'atrophie partielle de la rétine. Dans la papille, ces fibres occupent encore à peu près le quart inféro-externe; mais, en dehors, la limite supérieure du cadran est un peu déplacée vers le bas, tandis que sa limite interne est un peu reportée en bas vers le côté nasal. En arrière du globe oculaire, la coupe transversale montrait que le faisceau appartenant à la même partie de la rétine affecte une forme semi-lunaire, avec la concavité dirigée vers les vaisseaux centraux. Dans la portion intra-crânienne du nerf optique, le faisceau est situé plus bas, et, sur la coupe transversale, il prend la forme d'un triangle dont le sommet est traversé par des fibres normales. L'examen du chiasma prouve que les *fibres du cadran inféro-externe de la rétine se continuent presque exclusivement dans le faisceau direct;* une très faible partie seulement pénètre, en forme de coin, dans le faisceau croisé, ainsi que l'a démontré l'observation des phénomènes produits par la dégénérescence secondaire. Dans le faisceau direct du chiasma, les fibres du quart inféro-externe de la rétine conservent la forme d'un triangle.

On sait que les fibres optiques entourant les vaisseaux centraux (fibres axiales) se terminent dans la partie périphérique de la rétine. La partie postérieure de la rétine reçoit les fibres situées sur le pourtour de la papille optique (fibres périphériques du nerf optique); enfin, les fibres situées entre la partie périphérique et l'axe de la papille (fibres moyennes du nerf optique) se rendent dans la partie moyenne de la rétine. Il faut faire cependant une petite exception à cette règle pour les fibres maculaires qui forment un coin du côté temporal de la papille.

On admet que les fibres qui occupent la partie inférieure

[1] Uhthoff, Von Grœfe's Archiv, t. XXXII, fasc. 4.

du nerf optique se terminent dans la partie inférieure de la rétine, et que celles de la partie supérieure du nerf aboutissent dans la portion supérieure de la rétine.

Bandelette optique. — Les fibres de la bandelette optique se terminent dans le corps genouillé externe, le pulvinar de la couche optique et la partie antérieure des tubercules quadrijumeaux. Dans un cas d'atrophie des deux nerfs optiques avec dégénérescence secondaire ascendante, Henschen a pu constater que la dégénérescence se continuait dans les centres sous-corticaux que nous venons de mentionner; il observa, en outre, la même lésion dans les radiations optiques de Gratiolet et dans le centre cortical de la vision du lobe occipital. Les fibres de la bandelette optique qui prennent naissance dans la commissure postérieure du chiasma se terminent dans le corps genouillé interne. On divise aussi les fibres de la bandelette optique en deux portions, l'une formant la racine des tubercules quadrijumeaux (*Vierhügelwurzel*), l'autre constituant la racine des couches optiques (*Thalamuswurzel*); la première reçoit des fibres qui passent à la surface du corps genouillé interne et traversent le bras antérieur des tubercules quadrijumeaux antérieurs; la seconde racine naît du corps genouillé externe et du pulvinar.

Racine spinale du nerf optique. — Nous ne saurions passer sous silence la quatrième racine du nerf optique, dont l'existence fait encore l'objet de discussions. D'après Stilling, immédiatement en avant du corps genouillé externe, quelques fibres des bandelettes optiques passent dans le pédoncule cérébral, se répandent à sa surface en formant éventail; et gagnent le pont de Varole. L'auteur a pu suivre leur trajet jusque dans la moelle allongée et dans l'entrecroisement des pyramides. Il explique, au moyen de ces fibres, la propagation d'un processus morbide de la moelle épinière au nerf optique. La plupart des auteurs qui se sont occupés de la question, comme vient de le faire récemment Angelucci, nient l'existence de la racine spinale du nerf optique.

Ce qui est certain c'est que, dans les cas d'affections de la moelle compliqués d'amaurose, l'examen anatomique n'a jamais permis d'établir une communication directe entre la dégénérescence du nerf optique et celle de la moelle épinière. L'altération du nerf optique commence, au contraire, dans la partie rétrobulbaire. Au début des affections de la moelle épinière (tabes dorsal), les troubles fonctionnels de la vue sont vraisemblablement d'origine vasculaire (Förster, E. Berger), et non la conséquence d'une lésion des fibres nerveuses dans le trajet du nerf optique.

Stilling a constaté que quelques-unes des fibres optiques de la racine spinale pénètrent dans le noyau de l'oculo-moteur commun, d'où elles passent dans les pédoncules cérébelleux supérieurs et dans la partie supérieure de la fosse losangique. Peltesohn a observé, dans un cas d'apoplexie de la moelle allongée, le développement d'une atrophie du nerf optique; la lésion hémorrhagique occupait le point de la fosse losangique où sont situées les fibres optiques de Stilling. On pourrait peut-être expliquer le cas de Peltesohn en admettant que, dans la fosse losangique, le faisceau optique de Stilling renferme les fibres vasomotrices du nerf optique.

Capsule interne. — Des fibres réunissent les centres sous-corticaux au centre cortical de la vision. Il n'est pas encore prouvé que des fibres optiques se rendent de la rétine jusqu'au lobe occipital sans passer par les centres sous-corticaux. L'ensemble des fibres qui sortent des pédoncules cérébraux et des ganglions sous-corticaux pour se terminer dans l'écorce cérébrale porte, on le sait, le nom de couronne rayonnante de Reil. La portion de cette couronne, qui est située entre les couches optiques et le corps strié, d'un côté, et le noyau lenticulaire de l'autre, est appelée capsule interne. Sa partie postérieure (carrefour sensitif de Charcot) renferme des fibres optiques. Les fibres qui relient les centres sous-corticaux de la vision avec le centre psychique sont

appelées, depuis GRATIOLET, radiations optiques ou expansions cérébrales optiques.

Centre cortical (psychique) de la vision. — Dès 1842, FLOURENS avait démontré sur des pigeons que la privation des parties postérieures des hémisphères les rendait aveugles. HITZIG a cru observer chez le chien qu'on privait d'un lobe occipital la cécité de l'œil opposé. Depuis lors, un certain nombre d'expériences ont été faites sur des animaux et des autopsies ont été pratiquées sur l'homme à la suite de lésions dont on avait noté soigneusement les symptômes : il en est ressorti d'une façon évidente que les lobes occipitaux sont les centres corticaux de la vision. FERRIER avait observé que la destruction

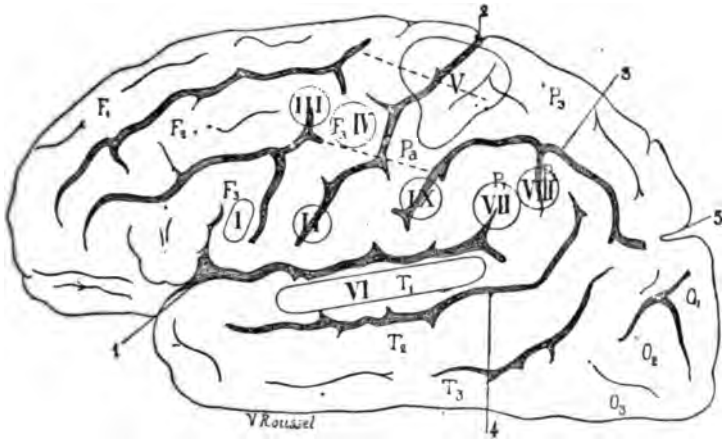

Fig. 22.

Schéma des localisations corticales. — Face externe de l'hémisphère ; — 1 scissure de Sylvius ; — 2, sillon de Rolando ; — 3, scissure interpariétale ; — 4, scissure parallèle ; — 5, scissure perpendiculaire externe.

F_1, première circonvolution frontale ; — F_2, deuxième circonvolution frontale ; — F_3, troisième circonvolution frontale ; — Fa, circonvolution frontale ascendante ; — Ps, lobule pariétal supérieur ; — Pi, lobule pariétal inférieur ; lobule du pli courbe ; — T_1, première circonvolution temporale ; — T_2, deuxième circonvolution temporale : — T_3, troisième circonvolution temporale ; — O_1, première circonvolution occipitale ; — O_2, deuxième circonvolution occipitale ; — O_3, troisième circonvolution occipitale.

I, aphasie motrice (type Bouillaud Broca) ; — II, centre de la face ; — III, agraphie (?) ; — IV, centre du bras ; — V, centre de la jambe ; — VI, surdité verbale ; — VII, cécité verbale ; — VIII, mouvement des yeux, facial supérieur (?) ; — IX, centre optique de Walton et Ferrier.

du gyrus angularis (centre optique de WALTON) entraînait, chez certains animaux, la perte de la vue dans l'œil du côté

opposé ; mais les recherches de WERNICKE ont établi que, dans ces expériences, la cécité résultait probablement de la lésion simultanée des radiations optiques de GRATIOLET, dont le trajet passerait auprès du gyrus angularis.

On s'est demandé si d'autres parties de l'écorce cérébrale que les lobes occipitaux étaient en rapport avec la vision ; la réponse à cette question a varié avec les auteurs. Quelques physiologistes (LANNEGRACE, EXNER) admettent que le centre de la vision n'est pas limité exclusivement, chez les animaux, au lobe occipital, mais que les lobes frontal et pariétal ont aussi des relations avec la vue, sans pourtant que ces rapports fussent aussi intimes que celui du lobe occipital.

MUNK et HUGUENIN ont, de leur côté, observé la cécité chez des singes et des chiens privés de leurs lobes occipitaux ; aussi nient-ils que les autres parties de l'écorce cérébrale jouent un rôle effectif dans l'acte de la vision. Pour l'homme il est d'ailleurs hors de doute que toutes les lésions de l'écorce cérébrale, hormis celles du lobe occipital, ne produisent jamais une altération des fonctions de la rétine. D'un certain nombre d'autopsies, il résulte que, dans les lésions de l'écorce cérébrale qui entraînent l'*hémianopie*, c'est toujours le lobe occipital qui est atteint. Les nombreuses observations analysées par SEGUIN s'accordent avec les recherches ultérieures de NOTHNAGEL et démontrent que le cunéus, le lobule lingual et le lobule fusiforme forment le centre des fibres optiques. Dans un cas d'*hémianopsie* homonyme observé par SAENGER, cette partie de l'écorce cérébrale était la seule atteinte.

Les deux centres corticaux de la vision sont réunis par des fibres commissurales, qui d'après les recherches de DÉJÉRINE[1], sont situées au niveau du bourrelet du corps calleux.

[1] DÉJÉRINE, Soc. de biologie, 25 juin 1892.

RÉTINE

La rétine, comme nous l'avons déjà remarqué, est formée par les deux feuillets de la vésicule fœtale secondaire de l'œil. Le feuillet externe donne l'épithélium pigmentaire; le feuillet interne se divise en deux lames, dont l'interne ou couche cérébrale fournit les éléments nerveux, et l'externe (couche neuro-épithéliale de Schwalbe, cellules visuelles de Ranvier[1]) les terminaisons de ces éléments. Ces deux couches du feuillet interne sont traversées par les fibres radiées de Müller (cellules de soutènement); en outre, la couche interne contient des vaisseaux et des fibres conjonctives, pénétrant dans la rétine en même temps que ces vaisseaux.

Le tableau ci-joint (voir page 156) représente les diverses couches de la rétine, d'après les principaux auteurs.

Embryogénie. — Les deux feuillets de la vésicule oculaire fœtale secondaire présentent de bonne heure des différences au point de vue de leur constitution histologique. Le feuillet externe, d'après Koganeï, est formé de cellules épithéliales qui se multiplient par karyokinèse; on les observe chez le fœtus du lapin d'une longueur de 2 centimètres 7. Falchi[2] a constaté déjà dans les cellules et dans leurs prolongements l'existence de matière pigmentaire, et cela à une période de développement où les cônes et les bâtonnets ne sont pas encore appréciables.

Le feuillet interne se divise pendant l'existence de la vésicule fœtale secondaire en deux couches, dont l'externe ou couche distale est composée de cellules fusiformes (cellules primordiales, Uranlagezellen de Lœwe); et l'interne ou proximale est constituée par des cellules sphéroïdales, présentant les phénomènes de karyokinèse (Koganeï).

[1] Ranvier, Traité technique d'Histologie, p. 952.
[2] Falchi, Arch. f. Ophthalmologie, 1887, t. XXXIV, f. 2.

	RANVIER	SCHWALBE	M. SCHULTZE	W. MÜLLER	HENLE
	Membrane limitante interne	*Margo limitans*	*Membrane limit. interne*	*Membrane limit. interne*	*Membrane limit. interne*
FEUILLET INTERNE — Partie cérébrale	Couche des fibres nerveuses.	Couche des fibres optiques.	Couches des fibres nerveuses.	Couches des fibres nerveuses.	Couche nerveuse.
	Couche des cellules nerveuses.	Couche des cellules ganglionnaires.	Couche des cellules ganglionnaires.	Ganglions nervi optici.	Couche ganglionnaire interne.
	Couche granuleuse interne (plexus cérébral).	Couche réticulaire interne.	Couche granuleuse interne.	Neuro-spongium.	Couche granuleuse interne.
	Couche des cellules unipolaires.	Couche à grains interne.	Couche à grains internes.	Partie cérébrale (Neurodermtheil) — Couche des spongioblastes.	Grains internes.
	Couches des cellules bipolaires.			Ganglion de la rétine.	
	Couche basale.	Couche réticulaire externe (couche sous-épithéliale).	Couche granuleuse externe.	Couche des origines nerveuses et fulcrum tangentiel.	Couche granuleuse externe.
Partie névro-épithéliale	Corps des cellules visuelles.	Couche à grains externe.	Couche à grains externes.	Partie épithéliale (ectodermique) — Grains.	Grains externes.
	Membrane limitante externe.	Membrane limitante externe.	Membrane limitante externe.	Membrane limitante externe.	Membrane limitante externe.
	Cônes et bâtonnets.	Cônes et bâtonnets.	Cônes et bâtonnets.	Cônes et bâtonnets.	Musivische Schichte.
Feuillet Externe	Epithélium pigmentaire.	Epithélium rétinien.	Couche épithéliale pigmentaire.	(Pigmentépithel der Netzhaut).	

La différenciation des diverses couches de la rétine commence dans la couche distale pour se terminer dans la proximale. Dans la première couche, ce sont les fibres de soutènement de Müller, qui apparaissent tout d'abord; une partie des cellules primordiales s'accroissent en longueur, et leurs bouts centraux s'élargissent, et se soudent entre eux pour former la membrane limitante interne. Ensuite, ne tardent pas à apparaître presque simultanément la couche des fibres nerveuses, puis celle des cellules nerveuses. D'après Koganeï, les fibres nerveuses de la rétine auraient deux origines distinctes : une portion des fibres se formeraient par des prolongements de fibres nerveuses parties du cerveau; une autre portion se développerait sur place par la différenciation d'éléments primordiaux de la rétine.

La couche granuleuse interne apparaît ensuite. D'après Koganeï, la substance réticulaire provient du protoplasme des cellules primordiales dont les noyaux disparaîtraient en même temps que la matière intercellulaire (paraplasme de Kupfer). C'est à ce moment seulement que se forment en même temps la couche à grains internes et la lame externe de la couche des cellules visuelles (grains externes); puis ultérieurement la couche granuleuse externe, puis les grains internes et externes. Les cellules de la couche des grains externes donnent naissance d'abord au segment interne, puis au segment externe des cônes et des bâtonnets. L'embryogénie prouve donc que les grains externes, les cônes et les bâtonnets proviennent de la différenciation de cellules d'une même couche, la couche des cellules visuelles.

Couches de la rétine chez l'homme adulte. — A l'heure actuelle presque tous les auteurs admettent que la membrane limitante interne est produite par la soudure des bouts élargis des fibres radiées de Müller. Les éléments de soutènement de la rétine ont, au point de vue chimique, une constitution analogue à la neurokératine; les plus caractéristiques sont évidemment les fibres radiées de Müller,

dont le bout interne conique renferme fréquemment des noyaux, qui se colorent par le carmin. Les prolongements des fibres radiées traversent, perpendiculairement à la surface de la rétine, la couche des fibres nerveuses, celle des cellules nerveuses, et la granuleuse interne ; dans la couche à grains internes,s pəɔ rolongements se disposent en réseau,

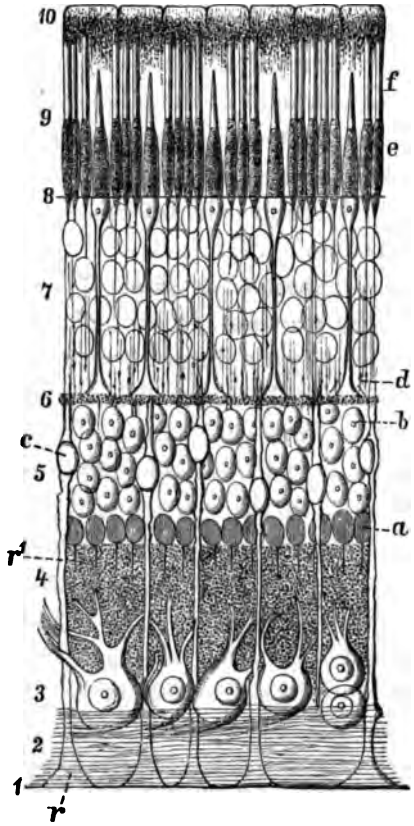

Figure 23

Coupe transversale de la rétine (schéma d'après Max Schultze) ; — 1, membrane limitante interne ; — 2, couche des fibres optiques ; — 3, couche des cellules nerveuses ; — 4, couche réticulaire interne ; — a, spongioblastes ; — b, cellules du ganglion retinæ ; — c, noyaux des fibres radiées de Müller ; — 6, couche réticulaire externe ; — 7 à 6, couche des cellules visuelles ; — 7, leurs noyaux (grains externes) ; — 8, membrane limitante externe ; — 9, cônes et bâtonnets ; — d, partie interne de la couche des grains externes, exempte de noyaux (couche externe des fibres optiques de Henle) ; — e, segments internes des cônes et bâtonnets ; — f, leurs segments externes ; — 10, épithélium pigmentaire ; — r, cônes des fibres radiées de Müller ; — r¹, fibres de Müller.

et chaque fibre présente un noyau accolé à sa surface et faisant même une saillie vers l'extérieur; les fibres radiées traversent ensuite les autres couches de la rétine pour se terminer à la membrane limitante externe.

Si l'on examine de face la *membrane limitante interne*, on observe une figure en mosaïque, tout à fait comparable à un épithélium ; les lignes ainsi observées ne sont autre chose que les lignes suivant lesquelles se touchent et se soudent les

extrémités élargies des fibres radiées. La mosaïque apparaît beaucoup plus nettement, quand on traite les préparations par le nitrate d'argent; et de là vient l'opinion erronée de quelques auteurs, qui prétendent que la surface interne de la rétine est revêtue d'un épithélium pavimenteux.

La couche des fibres nerveuses ou couche des cylindres-axes est située en dehors de la limitante interne. A leur point d'émergence de la papille, les fibres nerveuses se dirigent en grande majorité verticalement en haut et en bas, tandis qu'une petite portion de ces fibres se dirigent en dehors vers le côté temporal pour se terminer dans la *macula*. La couche des fibres nerveuses diminue considérablement au rebord de la macula, et disparaît même complètement au niveau de la *fovea centralis*. Pour arriver aux portions de la rétine situées du côté temporal de la macula, les fibres nerveuses décrivent des courbes ; les fibres de la moitié supérieure de la rétine se dirigent d'abord vers le haut, comme nous l'avons dit, deviennent ensuite horizontales, pour se diriger finalement de haut en bas ; les fibres de la moitié inférieure se comportent d'une façon analogue, avec cette différence qu'elles décrivent une courbe à concavité supérieure. Au point où la couche des fibres nerveuses atteint son minimum de développement, il est évident que la papille optique (dans sa portion temporale) présente une dépression, qui est connue effectivement sous le nom d'excavation physiologique.

La *couche des fibres nerveuses* est composée de faisceaux de cylindres-axes, faisceaux qui se réunissent à angle aigu pour former un plexus. Les fibres, qui se terminent dans la macula, se distinguent, d'après Bernheimer[1], par leur faible épaisseur, qui est seulement 0mm. 003; les fibres qui passent dans la moitié nasale de la rétine ont une épaisseur sensiblement double ou 0mm. 006; en outre ces dernières fibres passent dans la rétine sans s'être ramifiées. Dans la couche qui

[1] Bernheimer, Compt. rend. de l'Académie des sciences de Vienne, t. XC, ff. 1 et 2, 1884.

nous occupe, on observe des cellules de névroglie, analogues à celles du nerf optique.

Étant donné le mode de terminaison des fibres nerveuses, il est évident que l'épaisseur de la couche des cylindres-axes va en diminuant de la papille à l'ora serrata ; à une distance de 0,5mm. de la papille, cette épaisseur est égale à la moitié de celle de la rétine, tandis qu'à 8mm. de la papille elle est devenue extrêmement faible.

Les autres couches rétiniennes se terminent au pourtour de la papille, dont elles sont séparées par un tissu composé d'un réseau de fibres larges et ramifiées, tissu présentant des noyaux arrondis.

La *couche des cellules nerveuses* contient de grandes cellules multipolaires, dont le diamètre est de 10 à 30 μ ; ces cellules sont disposées en une seule assise, sauf au pourtour de la

Fig. 24.

Couche réticulaire externe et couche des cellules visuelles chez l'homme. Schéma d'après Max Schulze ; — 800 diamètres ; — 1, couche réticulaire externe ; — 2, membrane limitante externe ; — 3, segments internes des bâtonnets ; — 4, segments externes des bâtonnets ; — a', corps intercalaire filamenteux de Max Schultze ; — 5, noyau (grain) du bâtonnet ; — 6, fibre du bâtonnet ; — 3 à 6, cellule visuelle du bâtonnet ; — 7 à 10, cellule visuelle du cône ; — 7, segment interne du cône ; — 8, segment externe du cône ; — 9, grain du cône ; — a, corps intercalaire filamenteux du cône ; — 10 fibre du cône.

macula, où il existe deux assises, et au niveau de la macula, où ces assises sont au nombre de 8 ou de 10. Dans l'ora serrata, au contraire, la couche qui nous occupe n'est plus représentée que par des cellules nerveuses assez distantes les unes des autres. Quelquefois, on trouve des cellules nerveuses dans la couche granuleuse interne ou bien encore dans les parties où la

couche des fibres nerveuses est très mince, et, dans ce dernier cas, on peut observer des cellules nerveuses tout près de la membrane limitante interne. Le nombre des cellules nerveuses est bien moins considérable que celui des fibres optiques.

En se servant de la méthode de Weigert, on peut observer d'après Lennox deux sortes de cellules nerveuses, des grandes et des petites. Les grandes cellules, colorées en jaune, ont un protaplasma granuleux, un noyau incolore, et un nucléole brunâtre ou noirâtre; leurs prolongements dirigés d'abord radialement se disposent ensuite horizontalement ou obliquement. Les petites cellules présentent un protaplasma, des prolongements et un noyau colorés en noir; les prolongements ont toujours une direction radiée et pénètrent dans la couche granuleuse interne.

Chaque cellule nerveuse envoie un seul prolongement dans la couche des fibres nerveuses, mais elle en envoie plusieurs dans la couche granuleuse interne. Cette règle souffre exception au niveau de la macula, où les cellules nerveuses fusiformes, étant uni-polaires, n'envoient naturellement qu'un prolongement dans les couches externes de la rétine.

Merkel a prétendu que les prolongements externes des cellules nerveuses s'anastomosent avec les cellules ganglionnaires de la granuleuse interne, mais la question n'est pas encore tranchée.

La couche des cellules nerveuses contient, outre les éléments spéciaux dont nous venons de parler, des fibres radiées de Müller, des cellules de névroglie, et un ciment constitué par une substance homogène, qui entoure les cellules nerveuses et les sépare du tissu de soutènement.

La *couche granuleuse interne* est, d'après Kühne, constituée par un réseau extrêmement mince de tissu de soutènement, composé de névrokératine. L'épaisseur de cette couche est de 40 μ; au niveau de l'ora serrata, elle n'est plus que de 30 μ.

Elle est traversée par les fibres radiés de Müller, les pro-

longements externes des cellules nerveuses que nous venons de signaler, les prolongements internes des cellules ganglionnaires bipolaires, situées dans la couche de grains internes, enfin par des fibres de tissu de soutènement provenant de cette même couche de grains internes.

La *couche à grains internes* forme la couche externe du ganglion rétinien ; elle est composée de cinq assises de grains, dont l'interne, d'après W. Müller contribuerait à la formation du réseau très mince constituant la couche granuleuse interne. D'après cet auteur, le réseau en question serait constitué par une substance cuticulaire, secrétée par les grains les plus voisins ; c'est pourquoi Müller propose de désigner ces grains sous le nom de spongioblastes. Les grains de l'assise interne se distinguent en effet des autres assises en ce qu'ils se colorent plus fortement par le carmin et l'hématoxyline. Les prolongements internes des spongioblastes se ramifient comme les branches d'un arbre, et se continuent probablement dans le réseau neurokératinique de la couche granuleuse interne.

La méthode de coloration de Weigert a permis de distinguer deux sortes d'éléments : —1° des cellules bipolaires assez grandes, à noyau coloré en noir; les prolongements externes de ces cellules se continuent dans la couche granuleuse externe, les prolongements internes dans la granuleuse interne; —2° des grains incolores ou peu colorés, à noyau jaune, et à nucléole noirâtre, que l'on doit rapporter au tissu de soutènement (Lennox[1]).

Remarquons que les deux prolongements des cellules bipolaires sont différents l'un de l'autre; l'interne est plus mince; l'externe, plus épais, se continue jusqu'à la face externe de la couche granuleuse externe, pour s'y diviser en plusieurs branches.

La couche à grains internes, qui est traversée par les fibres

[1] Lennox, Arch. f. Ophthalmologie, 1886, t. XXXII, f. 1.

radiées de Müller, ainsi que par les prolongements des cellules nerveuses, présente une épaisseur de 30 à 38 μ, qui va en diminuant et n'est plus à l'ora serrata que de 16 à 20 μ.

La *couche granuleuse externe* est composée d'un réseau extrêmement mince de neuro-spongium, analogue à celui de la granuleuse interne, mais s'en distinguant par la présence de noyaux. Sur une coupe tangentielle, c'est-à-dire parallèle à la surface de la rétine, on observe des cellules arénées, dont les prolongements se ramifient comme les branches d'un arbre, et s'anastomosent avec les prolongements des cellules voisines pour former le réseau de neuro-spongium. Cette couche est traversée par les fibres radiées de Müller, les prolongements externes des cellules bipolaires de la couche à grains internes, et par les prolongements internes des cellules visuelles. Un certain nombre d'auteurs (Merkel, Gunn, Schwalbe) admettent que les prolongements des cellules visuelles se terminent dans les cellules bipolaires. Les fibres optiques de la couche des cylindres-axes, après avoir été ou non en rapport avec une cellule nerveuse, pénétreraient dans les cellules bipolaires de la couche à grains externes, et les prolongements externes de ces cellules bipolaires, après s'être divisés, se termineraient dans les cellules visuelles. Sauf au niveau de la macula, plusieurs cellules visuelles seraient ainsi en rapport avec une seule fibre optique. De ces considérations histologiques, il résulte que l'excitation optique de chaque cellule visuelle, sauf bien entendu au niveau de la macula, ne produit pas une sensation distincte; et cette conclusion est d'accord avec les notions physiologiques que nous possédons sur la rétine; mais dans la macula l'unité visuelle (Sehseinheit) correspond à un angle visuel dont la base est formée par le diamètre d'un cône déterminé.

Tartuferi, en 1888, a donné de la fonction de la couche granuleuse externe une explication différente de celle que nous venons d'exposer. D'après cet auteur, les prolongements

nerveux des cônes formeraient, dans la couche qui nous occupe, un plexus sous-épithélial, dans lequel se termineraient les prolongements externes des cellules bipolaires et des cellules nerveuses.

La *couche à grains externes*, dont l'épaisseur est de 40 à 60 μ, forme avec les cônes et les bâtonnets la couche neuro-épithéliale de la rétine. Les grains ne sont ici que les noyaux des cellules visuelles, formant une couche située en dedans de la membrane limitante externe, tandis que les autres portions des cellules visuelles sont situées en dehors de cette membrane limitante. Les grains des cônes et des bâtonnets présentent des différences, qui méritent d'être rapportées avec détails.

a) Les cônes sont munis de prolongements, dont le noyau est immédiatement en rapport avec la membrane limitante externe ; ce noyau ou grain du cône, qui présente la forme d'une ellipse, est plus grand que celui des bâtonnets, et contient un nucléole très net. Le prolongement assez large du cône se continue jusqu'à la couche granuleuse externe, s'élargit à ce niveau et se divise en plusieurs filaments. Certains auteurs admettent que ces filaments se terminent dans les cellules bipolaires de la couche à grains internes, tandis que d'autres soutiennent qu'ils forment un plexus dans la couche granuleuse externe.

b) Les grains des bâtonnets sont plus petits que ceux des cônes (6 à 7 μ) ; ils sont situés tantôt dans la partie moyenne, tantôt dans la partie interne de la couche à grains externes. Ces grains se continuent, du côté externe, avec les bâtonnets par des prolongements minces et filiformes avec des épaississements en chapelets, et du côté interne jusqu'à la couche granuleuse externe où ils présentent des épaississements en massue.

Le grain ou noyau du bâtonnet est fusiforme ou ovalaire, et l'acide osmique y fait apparaître un nucléole (Flemming). En outre, le noyau présente un ou deux anneaux transver-

saux, qui sont moins colorés par le carmin que les autres régions (noyau à bandeau) ; et même dans certains noyaux, on fait observer jusqu'à trois anneaux distincts. Les zones colorées et incolores des noyaux sont quelquefois séparées les unes des autres par des lignes irrégulières et même en quelque sorte déchiquetées.

Dans la région de la macula, les grains externes sont séparés de la couche granuleuse externe par un espace très mince, occupé par les prolongements des grains externes, de telle sorte que dans cette région de la rétine apparaît une nouvelle couche intermédiaire désignée sous le nom de couche fibreuse intermédiaire externe de Henle.

La *membrane limitante externe* est traversée par les prolongements des cônes et des bâtonnets; au point de vue chimique elle appartient au neuro-spongium. Sur sa face interne, se terminent les fibres radiées de Müller, tandis que de sa face externe se détachent des cils qui se placent entre les cônes et les bâtonnets formant ainsi « un panier de fils » (*Faserkorb*).

Les *cônes et les bâtonnets* représentent les portions externes des cellules visuelles. Les bâtonnets dont la longueur est de 60 μ et l'épaisseur de 2 μ sont formés d'un segment interne et d'un segment externe ; les deux segments sont cylindriques, mais l'externe a une forme plus régulière, et l'interne est légèrement aminci dans sa portion périphérique. Le segment interne est une partie d'une cellule visuelle dont le noyau est situé dans la couche à grains externes, tandis que le segment externe est une production cuticulaire de cette cellule. Si l'on fait agir le carmin, le segment interne se colore très légèrement, mais l'externe reste incolore, et présente le phénomène de la double réfraction. Le segment externe est composé d'un grand nombre de disques agglutinés par un ciment; une solution de chlorure de sodium dissout cette matière unissante et met les disques en liberté. Le segment externe présente en outre des stries longitudinales, que

quelques auteurs regardent comme de petits sillons ou cannelures de la surface. Par l'action de l'acide osmique, le segment externe se colore chez l'homme en vert brunâtre, chez la grenouille en noir foncé; il persiste néanmoins à la surface une couche périphérique très mince, considérée par Kühne, comme une membrane anhiste formée de neurokératine. On se rappelle que la gaîne de myéline se colore de la même façon par l'acide osmique; aussi Max Schultze a-t-il proposé de désigner la substance colorée du segment externe sous le nom de « myéloïde ». Dreser a examiné la myéloïde au point de vue chimique, et la considère comme identique non pas à la lécithine, mais à la vitelline, car cette substance est soluble dans une solution concentrée de chlorure de sodium.

Les segments externes des bâtonnets contiennent seuls les matières colorantes : pourpre rétinien (rhodopsine) et lutéine.

Le segment interne des bâtonnets est plus large que l'externe; il présente un aspect légèrement granuleux, et se colore par le carmin.

Le segment interne présente dans sa partie externe une production plus convexe, dont la surface plane est dirigée vers l'extérieur; cette production, très fortement réfringente, se colore par le carmin, et occupe toute la largeur du segment. Dans les segments internes des cônes, on observe des formations analogues, désignées sous le nom de boules colorées de Ranvier; l'acide omisque colore ces boules beaucoup plus fortement que le reste du segment interne, et chez l'homme décèle une constitution fibrillaire. Le diamètre le plus long est le diamètre dirigé suivant l'axe du bâtonnet; la forme n'est donc pas sphérique (*Stäbchenellipsoïd*).

Par l'action de la solution acétique d'hématoxyline, on constate que les boules des cônes et des bâtonnets ainsi que les segments externes sont très fortement colorés en bleu, tandis que les autres portions des segments internes présentent une

coloration brun-clair analogue à celle des autres couches rétiniennes plus profondes (SCHAFFER [1]).

Les segments internes et externes des *cônes* se comportent vis-à-vis des réactifs colorants de la même façon que les segments correspondants des bâtonnets.

Mais le segment externe des cônes se caractérise par sa forme qui est conique, la base située en dedans; le diamètre du segment externe des cônes est beaucoup plus petit que celui des bâtonnets. Les cônes ont une longueur de 32 à 36 μ, dont les 2/3 reviennent au segment interne, qui a sa plus grande largeur au voisinage de la limitante externe (6 à 7 μ). Cette largeur diminue rapidement à mesure que l'on se rapproche de la surface externe, de telle sorte que le cône affecte à peu près la forme d'une bouteille. Le segment externe est, comme celui des bâtonnets, constitué par de petits disques soudés les uns aux autres, et enveloppés par une couche très mince de neuro-kératine. La boule colorée (*Zapfenellipsoïd*) des cônes occupe les 2/3 de la longueur de l'axe du segment interne.

La méthode du WEIGERT permet de constater des différences très remarquables entre les segments internes des cônes et des bâtonnets. Dans les cônes seuls sont colorés les segments internes, les noyaux et les prolongements nerveux; quelquefois ces prolongements nerveux ne sont pas colorés; mais toujours le segment externe des cônes et des bâtonnets (LENNOX) reste incolore. Il semble logique d'admettre que les diverses parties de la rétine colorées par la méthode de WEIGERT sont en continuité avec les cônes, et les parties non colorées avec les bâtonnets, mais cette hypothèse n'est pas encore suffisamment établie.

Les cônes sont rares à la périphérie de la rétine, car entre deux cônes on trouve trois ou quatre bâtonnets, mais leur nombre augmente au pourtour de la macula, on rencontre deux cônes pour un seul bâtonnet.

[1] SCHAFFER, Compt. rend. de l'Acad. des sciences de Vienne, 1890, t. XCIX, ff. 1 à 3.

Salzer évalue le nombre des cônes à 3.360.000; il est donc 7 à 8 fois plus grand que celui des fibres optiques.

Certains auteurs admettent que les cônes changent de forme sous l'influence de la lumière, Donders, Engelmann. Angelucci [1] (en 1887), Van Gouderen Stort [2] (en 1886) et Arcoleo en 1892 ont publié sur ce sujet d'intéressants travaux.

Sur une grenouille maintenue dans l'obscurité longtemps avant l'examen histologique, on constate les particularités suivantes : les cônes ne reposent pas en quelque sorte sur la membrane limitante externe par leur base élargie, mais on les voit pénétrer plus en dedans; la boule colorée du segment interne des cônes se continue par un filament très mince, qui aboutit à un noyau de la couche à grains externes. Sur une rétine exposée longtemps à la lumière, les segments internes des cônes et des bâtonnets sont à la même hauteur. Sous l'influence de la lumière, il y aurait donc bien une modification réelle de la forme, un raccourcissement et en même temps un élargissement des cônes.

L'*épithélium pigmentaire* de la rétine, vu de face, présente l'aspect d'une mosaïque, constituée par les cellules épithéliales pavimenteuses de forme hexagonale; quelques-unes de ces cellules ont cependant 4, 5, 7, 8 ou 9 côtés. Le diamètre de ces éléments épithéliaux, qui est de 17 à 18 μ, est plus considérable au niveau de l'ora serrata; et même dans les autres portions de la rétine on observe des cellules larges parmi les autres beaucoup plus petites. Les cellules épithéliales sont soudées entre elles par un ciment homogène.

Sur une coupe transversale, on constate l'existence d'un noyau arrondi, d'un protoplasma contenant des granulations pigmentaires très nombreuses et très fines ; cependant chaque cellule présente au voisinage de sa face externe une zone ou marge où le protoplasma est exempt de pigment colorant ;

[1] Angelucci, Untersuchungen über die Sehthätigkeid der Netzhaut und des Gehiras. Giessen, 1890.

[2] Van Gonderen Stort, Compt. rendu Soc. d'Ophthalmologie de Heidelberg. 1886.

cette marge est limitée par une sorte de pellicule cuticulaire. Le protaplasma envoie entre les cônes et les bâtonnets des prolongements chargés de granulations pigmentaires dont la forme est allongée en petits bâtonnets ou encore lancéolaire; le grand diamètre de ces granulations est orienté dans le même sens que la longueur des prolongements, c'est-à-dire qu'il est parallèle au grand axe des cônes et des bâtonnets. La matière colorante de ces granulations appelée *fuscine* disparaît sous l'influence de la lumière et en présence de l'oxygène ; elle est insoluble dans l'eau, l'alcool et l'éther.

D'après Kühne, les granulations pigmentaires se déplaceraient passivement sous l'influence de la lumière. Chez la grenouille conservée dans l'obscurité, les prolongements protoplasmiques ne renfermeraient pas de pigment, tandis que chez le même animal exposé à la lumière, une zone pigmentaire se formerait, dans les prolongements protoplasmiques, au niveau de l'union des segments internes et externes des cônes et des bâtonnets.

Angelucci est arrivé, en 1891, aux conclusions suivantes : Sous l'influence de la lumière, il se produit une rétraction des cônes et des bâtonnets, une expansion de prolongements des cellules épithéliales disposés entre les cônes et les bâtonnets, et une progression du pigment des prolongements qui se rapprocherait de la membrane limitante externe. Les mouvements de la couche des cônes et des bâtonnets et des prolongements protoplasmiques intercalés sont d'autant plus accentués que l'intensité lumineuse est plus grande ; au point de vue des couleurs du spectre l'activité de ces mouvements est inversement proportionnelle à la longueur d'onde caractéristique de chaque couleur; par conséquent, le violet a l'action la plus intense. D'après Angelucci, les parties constituantes de la couche neuro-épithéliale réagissent d'une manière particulière à toute excitation lumineuse ou colorée, soit par des mouvements protoplasmiques, soit par l'altération du pourpre rétinien ou de la lutéine. Un certain nombre de

phénomènes de physiologie optique, qui ne peuvent être expliqués ni par la théorie d'Young-Helmholtz, ni par celle de Hering, deviennent compréhensibles, quand on admet que les sensations de couleur et de lumière sont déterminées par des mouvements des éléments neuro-épithéliaux, tandis que la sensation négative de l'obscurité serait due à la suppression de ces mouvements cellulaires.

La région de la *macula* présente quelques particularités qui méritent d'être signalées. Toutes les couches composant le ganglion retinæ renferment du pigment jaunâtre, qui fait défaut dans la fovea centralis, composée d'ailleurs seulement de fibres nerveuses et de la couche neuro-épithéliale.

Déjà au pourtour de la macula, la couche des fibres nerveuses devient très mince, tandis que celle des cellules nerveuses augmente en épaisseur, constituée par deux et même trois assises de cellules; dans la macula ces assises de cellules ganglionnaires sont au nombre de sept, huit et neuf; et à ce niveau la rétine est représentée par un bourrelet dont la dépression centrale n'est autre chose que la fovea centralis. C'est autour de cette dépression que se terminent la couche des cellules nerveuses d'abord, la couche granuleuse interne ensuite, puis la couche à grains internes qui pénètre le plus loin vers le centre de la fovea. Rappelons pour mémoire la couche fibreuse de Henle, que nous avons déjà signalée, et qui est intercalée entre la couche granuleuse et les grains externes. La macula ne renferme que des cônes et pas de bâtonnets; ces éléments se distinguent des cônes des autres régions de la rétine par leur faible épaisseur, 2 μ à 2 μ 5 au lieu de 4 μ, et par leur longueur considérable, 60 à 75 μ au lieu de 32 à 36; le diamètre du segment externe est seulement de 1 μ.

Les cônes étant ainsi très minces, il en résulte que la macula est munie d'un très grand nombre de cellules visuelles ; Becker évalue à 13.000 le nombre des cônes de la fovea centralis. De chaque cellule visuelle part une fibre, qui traverse

la couche fibreuse externe de Henle qu'elle parcourt obliquement en se dirigeant au dehors vers le bord de la macula, où elle pénètre dans la couche des grains internes. Dans cette couche les fibres traversent de petites cellules nerveuses, et se continuent ensuite avec les prolongements externes des cellules bipolaires dont nous avons parlé dans un paragraphe précédent. Nous ignorons encore si toutes les fibres optiques de la fovea se continuent bien avec les cellules bipolaires. Toutes les fibres optiques qui se terminent dans la fovea, traversant obliquement les diverses couches de la rétine, ne parviennent dans la couche des fibres nerveuses qu'en dehors de la fovea centralis.

Les cellules épithéliales pigmentaires de la fovea ont un diamètre plus grand que dans les autres portions de la rétine, mais par contre leur épaisseur est moins considérable ; les prolongements protoplasmiques qu'elles envoient entre les cônes sont plus longs ; et la matière pigmentaire de ces éléments est plus abondante au niveau de la macula.

Nous avons déjà parlé des *vaisseaux rétiniens :* l'artère et la veine centrales de la rétine pénètrent dans le nerf optique par sa face inférieure, se disposent suivant l'axe du nerf, et arrivent dans la papille optique. Des vaisseaux centraux se détachent de petites branches qui pénétrent dans les cloisons de la lame criblée de la sclérotique et de la portion choroïdale de la lame criblée, formant des anastomoses avec des branches de l'anneau vasculaire de Zinn, situé dans la sclérotique au pourtour du nerf optique, anneau constitué par deux ou trois artères ciliaires courtes postérieures.

Arrivés à la surface de la papille optique, les vaisseaux centraux se divisent en un rameau supérieur et un rameau inférieur, et après un très court parcours, chacune de ces branches artérielle ou veineuse se divise de nouveau en une branche nasale et une temporale ; on doit donc distinguer des artères et des veines nasales inférieure et supérieure, et des artères et veines temporales inférieure et supérieure. Des

branches nasales on voit se détacher des rameaux médians, qu'il faut distinguer d'une artère et veine médianes supérieures, issues de la branche supérieure de l'artère et de la veine centrale de la rétine; il existe de même une artère et une veine médianes inférieures qui se détachent de la branche inférieure de l'artère et de la veine centrales de la rétine. Des vaisseaux temporaux ou de leurs ramifications se détachent deux artères et deux veines qui vont à la macula.

D'ailleurs, les vaisseaux rétiniens présentent une foule de variétés dans leur mode de ramification. Généralement, la division de la veine centrale se fait un peu en arrière de celle de l'artère, de telle sorte qu'au niveau de la papille la veine est déjà divisée, tandis que l'artère se divise sur la papille elle-même. Il peut arriver cependant que l'artère se divise également en arrière de la papille, et dans ce cas l'examen ophthalmoscopique ne montre que des branches artérielles et veineuses.

Les artères et les veines de la macula peuvent se détacher à une certaine distance de la papille, mais ces vaisseaux naissent en général près du rebord temporal de cette dépression. Il est douteux que dans un certain nombre de cas, comme l'ont prétendu quelques auteurs, les artères de la macula se détachent des artères ciliaires courtes postérieures. Il existe en effet des artères cilio-rétiniennes, qui se développent dans la choroïde pour passer dans la rétine, comme j'ai eu moi-même l'occasion de le constater à l'examen miscroscopique, mais dans beaucoup des cas où des vaisseaux cilio-rétiniens ont été observés à l'ophthalmoscope, il semble qu'il s'agisse simplement de veinules.

Une variété singulière de disposition des vaisseaux a été décrite par Fuchs sous le nom de distribution vasculaire en sens inverse; on l'observe dans les cas de colobome du nerf optique. Normalement, les branches temporales sont les plus importantes, et les branches nasales semblent être des vaisseaux secondaires, tandis que dans la variété

signalée par Fuchs, les branches supérieure et inférieure des vaisseaux centraux se dirigent vers la portion nasale de la rétine, et les rameaux temporaux paraissent s'en détacher comme des vaisseaux secondaires.

Le fait qu'en général la moitié nasale de la rétine est nourrie par des ramifications des branches temporales me semble très important au point de vue clinique : lorsqu'on est, en effet, en présence d'un rétrécissement du champ visuel dû aux spasmes de l'artère centrale de la rétine, ce rétrécissement est toujours plus accentué dans la moitié temporale correspondant à la portion nasale de la rétine que dans la moitié nasale correspondant à la portion temporale.

Les branches principales des vaisseaux rétiniens sont situées dans la couche des fibres nerveuses, les artères plus superficielles que les veines ; dans cette couche les vaisseaux forment un réseau capillaire à mailles larges, tandis que dans les couches à grains internes les mailles deviennent très serrées. On trouve des vaisseaux seulement dans la portion de la rétine d'origine cérébrale, la portion neuro-épithéliale en est privée; naturellement les vaisseaux font également défaut dans la fovea centralis, d'origine neuro-épithéliale.

Les vaisseaux rétiniens sont entourés d'une gaîne périvasculaire lymphatique, tapissée par un endothélium. J'ai personnellement examiné le premier les voies lymphatiques de la rétine, dans des préparations anatomo-pathologiques où, par le fait de la stase de la lymphe, ces voies étaient naturellement injectées. J'exposerai le résultat de ces recherches dans la partie de l'ouvrage consacrée à l'anatomie pathologique du globe oculaire.

CRISTALLIN

La *cristalloïde* a l'apparence d'une membrane anhiste; elle est élastique et au niveau des parties lésées s'enroule au dehors. Mais traitée par le permanganate de potasse, cette

membrane, comme je l'ai montré, se sépare en plusieurs lamelles. La première lamelle, la plus superficielle, est formée par la zone de Zinn (lamelle zonulaire); elle présente des stries radiées dans sa portion équatoriale. Il est plus difficile d'isoler les unes des autres les assises de la couche interne de la cristalloïde; j'ai réussi néanmoins à la diviser en deux parties distinctes, et cependant l'anatomie pathologique prouve que cette couche interne est effectivement constituée par des lamelles très nombreuses et très minces agglutinées par un ciment [1].

Au point de vue embryologique, la cristalloïde est bien constituée par deux couches d'origine différente. La lamelle externe ou zonulaire provient de la partie mésodermique de la cristalloïde, partie représentée par la membrane capsulaire, et contenant des vaisseaux et des noyaux; on peut également voir chez quelques animaux à l'état adulte des noyaux dans la partie équatoriale de la cristalloïde. Chez l'embryon [2], la cristalloïde reçoit ses vaisseaux de l'artère hyaloïdienne, qui, arrivée au pôle postérieur du cristallin, se divise en un grand nombre d'artérioles disposées comme les branches d'une étoile. Les branches au niveau de l'équateur se réfléchissent pour se répartir sur la face antérieure du cristallin, et entrer dans la constitution de la membrane capsulaire. Du réseau vasculaire de la cristalloïde antérieure se détachent, à une certaine distance du pôle, des veines qui pénètrent dans la portion de l'iris limitant la pupille, pour se rendre à sa face antérieure (v. p. 116); ces veines représentent la membrane capsulo-pupillaire.

En général, les vaisseaux de la cristalloïde chez l'homme s'oblitèrent avant la naissance et disparaissent définitivement; néanmoins, par exception, ils peuvent persister dans la membrane capsulo-pupillaire (membrane pupillaire persis-

[1] Berger, Centralbl. f. Augenheilk, 1882.
[2] Kölliker, Über die Entwicklung der Linse Zeitschr. f. wiss. Zoologie. 1855.

tante). Très rarement on observe des traces des vaisseaux dans la membrane capsulaire ; j'en ai cependant rencontré, dans un seul cas, il est vrai, sous forme d'opacité linéaire de la cristalloïde.

Au point de vue chimique, la cristalloïde se distingue des tissus lamineux par l'absence de substance collagène ; du tissu élastique par sa résistance très faible à l'action des caustiques alcalins et des acides.

Chittenden *compare la cristalloïde à la membrane* propre des glandes. A la face interne de la cristalloïde postérieure, on a observé à la suite de l'action du nitrate d'argent une figure sous forme de gril, et qui est due à un liquide situé entre la cristalloïde postérieure et les fibres lenticulaires.

L'épaisseur de la cristalloïde va en augmentant pendant la croissance; elle est, d'après Becker [1] :

	Chez le nouveau-né	Chez l'adulte
Au pôle antérieur	0,012 mm	0,016 mm.
A l'équateur	0,005	0,007
Au pôle postérieur	0,0075	0,008

Le sac capsulaire est tapissé par des éléments épithéliaux ; ceux qui recouvrent la face postérieure de la cristalloïde antérieure forment un épithélium pavimenteux simple ; le noyau du cristallin est recouvert par des cellules hexagonales allongées; à l'équateur on constate des cellules épithéliales qui établissent la transition entre les cellules pavimenteuses et les cellules hexagonales allongées; on désigne ces derniers éléments sous le nom de cellules de formation (Bildungszellen).

Chez l'embryon, les cellules cristalliniennes forment la paroi d'une vésicule sphérique, provenant d'un bourgeon ectodermique. Déjà à la fin de la 4e semaine, la paroi de cette

[1] Rubbatel, Recherches sur le développement du cristallin chez l'homme et quelques animaux supérieurs. Genève, 1885.
[2] Becker, Anatomie der gesunden und kranken Linse. Wiesbaden, 1887.

vésicule, constituée primitivement par une simple assise de cellules épithéliales, présente plusieurs assises de cellules, et la cavité centrale est remplie de liquide. Les cellules *proximales* se transforment en cellules allongées fibreuses, tandis que les cellules distales deviennent des cellules plates. De plus, en arrière de l'équateur se produit une transformation de cellules plates distales en cellules allongées proximales.

La cavité centrale du cristallin finit par disparaître, parce que les cellules plates se multiplient par karyokinèse, et les cellules longitudinales s'accroissent et augmentent de volume, provenant toujours de la transformation des cellules plates. Cette transformation s'opère, comme nous l'avons déjà vu, un peu en arrière de l'équateur, de telle sorte que les cellules allongées, primitivement au contact de la cristalloïde, en sont toujours séparées par une ou plusieurs assises de cellules plates de nouvelle formation ; naturellement, les cellules allongées les plus anciennes sont les plus éloignées de la surface de la cristalloïde ; les cellules allongées les plus jeunes présentent une convexité qui regarde en dehors. Une cellule allongée par sa concavité n'embrasse jamais plus que la moitié d'une couche de fibres lenticulaires.

Les fibres d'une même lame se disposent suivant trois méridiens disposés en une étoile, dont le centre est au pôle du cristallin ; ces 3 méridiens font les uns avec les autres des angles de 120 degrés.

Les méridiens de la surface antérieure forment avec ceux de la face postérieure des angles de 60° ; de telle sorte qu'on a la forme d'un Y renversé pour la face antérieure et d'un Y droit pour la postérieure.

Chez l'embryon, les fibres situées dans un méridien sont unies par une susbtance inter-cellulaire qui fait défaut chez l'adulte (Rubbatel). Déjà au 3e mois de la vie fœtale, les 3 méridiens que nous venons de décrire se montrent avec netteté. Mais à la fin de la vie intra-utérine, la figure, d'abord très simple, se complique par le fait que la croissance de quel-

ques fibres subit un certain retard, et le diamètre sagittal augmente moins rapidement que le diamètre équatorial.

Au voisinage des pôles et sur une certaine étendue, les trois méridiens que nous venons de signaler existent seuls, mais sur la face postérieure quand on se rapproche de l'équateur, chacun des méridiens primitifs se divise en deux méridiens secondaires ; chaque méridien secondaire peut de même se diviser en deux méridiens de 3e ordre ; de telle sorte qu'à l'équateur le cristallin présente douze méridiens, comme Arnold l'avait vu pour la face postérieure du cristallin. Il peut arriver pour la face antérieure aussi que les trois méridiens primitifs se continuent jusqu'à l'équateur ; mais au voisinage de cet équateur, il se surajoute deux méridiens nouveaux formant ensemble un angle de 40° ; dans ce cas, à la périphérie du cristallin on observe 12 méridiens ; c'est le schéma qu'Arnold avait trouvé pour la face antérieure.

Les fibres de la couche périphérique ont, d'après Becker, chez les nouveau-nés une longueur de 5 mm. 5 et chez l'adulte de 7, 18 à 10 mm. 6. La croissance inégale de diverses fibres est la cause de la multiplicité des méridiens dans la portion équatoriale du cristallin ; chez les animaux elle détermine les variations dans la disposition et le nombre de ces méridiens, dispositions qui est caractérisque pour chaque espèce animale.

Passons en revue les diverses cellules qui entrent dans la constitution du cristallin.

L'épithélium capsulaire est composé de cellules hexagonales aplaties, dont le diamètre varie entre 19 et 21 μ ; elles présentent un noyau arrondi renfermant un ou deux nucléoles ; le protoplasma granuleux offre très fréquemment des nucléoles.

Cet épithélium est séparé de la cristalloïde par une couche très mince de liquide albuminoïde désigné sous le nom de liquide sous-capsulaire. Falchi a observé sur ces cellules des phénomènes de karyokinèse, prouvant qu'elles sont cons-

tamment en voie de division et de régénération vers l'équateur où l'action du nitrate d'argent fait apparaître très nettement le contour de ces cellules; leur épaisseur ou plutôt leur hauteur va en augmentant, et les granulations protoplasmiques sont plus accentuées; les cellules s'allongent, se recourbent en un arc de cercle, dont la concavité, tournée d'abord en dehors, regarde finalement en dedans. Ces modifications nécessaires déterminent la formation d'une figure sous forme de tourbillon (vortex cristallinien, Linsenwirbel de Becker).

Dans les fibres équatoriales, le noyau, d'abord situé au voisinage de la cristalloïde, s'en éloigne de plus en plus, et finit par être placé à l'union du tiers moyen et du tiers antérieur. Les noyaux des cellules de formation et des fibres lenticulaires sont courbés en arc de cercle, dont la convexité regarde l'équateur pour les éléments situés en avant et est tournée au contraire vers le centre du cristallin pour les éléments situés en arrière. Les cellules du cristallin affectent d'abord à l'équateur la forme d'un S; elles s'allongent de plus en plus et la croissance a lieu surtout par l'extrémité éloignée de la cristalloïde ; la transformation et l'allongement continuant ainsi, chaque cellule devient une fibre, qui ne contient alors qu'un seul noyau.

En examinant une fibre cristallinienne sur une coupe transversale, on reconnaît très nettement la forme hexagonale de la cellule épithéliale primitive qui lui a donné naissance. La largeur des fibres est plus grande dans les lames externes que dans les internes ; à la périphérie, chez l'adulte, cette largeur est de 10 à 15 μ, l'épaisseur de 4, 5 à 5, 5 μ, et la longueur de 9 mm.; dans le noyau, la largeur n'est plus que 7 à 8 μ, et l'épaisseur 2, 5 μ. Les fibres forment donc des bandes aplaties et larges qui entrent ainsi dans la constitution d'une lame.

Fig. 25.

Fibres lenticulaires (350 diamètres) ; — A. fibres lenticulaires du bœuf, d'après Kölliker ; — B, coupe transversale des fibres lenticulaires chez l'homme d'après Kölliker ; — C, fibres équatoriales du cristallin chez l'homme d'après Henle.

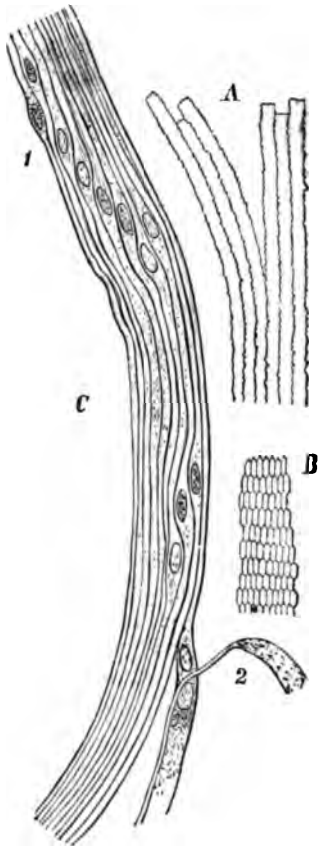

Observons ensuite qu'au niveau du noyau ovalaire la largeur de la fibre est légèrement augmentée ; le protaplasma est biréfringent, et plus condensé à la surface des fibres, qui n'est d'ailleurs pas constituée par une membrane.

Les fibres périphériques ont des bords rectilignes, tandis que les fibres des couches moyennes ont des bords dentelés ; les dents de deux fibres voisines s'engrènent les unes avec les autres. Les noyaux des fibres périphériques sont sphéroïdaux, ceux des fibres moyennes ovalaires ; les fibres voisines du centre du cristallin commencent à présenter les phénomènes de nécrobiose du noyau, enfin les fibres constituant le noyau ou partie centrale du cristallin ne présentent pas de noyau cellulaire et sont en cela comparables aux éléments des couches superficielles de l'épiderme. Dans le noyau du cristallin, on peut donc dire que la fibre lenticulaire n'existe plus en tant que cellule, et qu'elle est réellement nécrobiosée.

Les fibres lenticulaires sont agglutinées par un ciment moins abondant sur les côtés larges, ou si l'on veut les faces, que sur les côtés minces ou bords des fibres. Le ciment est détruit par la macération des fibres dans l'alcool dilué, les

acides, le liquide de Müller ; il est bien coloré par le nitrate d'argent.

Le fait que le ciment est détruit plus rapidement et de meilleure heure sur les faces des fibres que sur les bords explique pourquoi la macération du cristallin produit d'abord la dissociation en lamelles concentriques, qui se séparent comme les écailles d'un oignon.

Remarquons, en outre, qu'on admet l'existence d'un liquide (liquide de Morgagni) entre l'épithélium capsulaire et les fibres lenticulaires.

Schloesser[1], dans ses recherches sur la cataracte traumatique, a constaté autour du noyau des fentes interstitielles, qu'il considère comme des lacunes lympathiques. Le courant lympathique, d'après cet auteur, pénètre dans le cristallin au niveau de l'équateur, se dirige vers le centre de la couche corticale postérieure ; puis, en suivant les rayons ou méridiens postérieurs, arrive dans les lacunes péri-nucléaires signalées plus haut ; il en sort en suivant les rayons ou méridiens antérieurs, pour aboutir enfin à une couronne de petits points situés au-dessous de la cristalloïde antérieure. Schloesser considère ces petits points comme les voies par lesquelles la lymphe se déverse au dehors.

CHAMBRE POSTÉRIEURE DE L'ŒIL

Introduction. — Dans aucune partie de l'anatomie du corps humain, les opinions ne diffèrent autant que dans la partie qui a trait à l'*appareil suspenseur du cristallin*. La cause en est surtout : — 1° de ce que les auteurs qui ont étudié cette question ont employé des méthodes d'examen très variées ; — 2° de ce qu'ils ont eu l'occasion de voir l'objet examiné plus ou moins déformé par les *altérations post mortem* qui, comme on sait, apparaissent rapidement dans le cristallin et dans le corps vitré, entraînant des modifications dans

[1] Schloesser, Münchner Médiz. Woch, 1889, n° 7.

la situation de l'appareil suspenseur du cristallin ; et la raison en est enfin de ce que les auteurs ont répondu aux questions en suspens avec des opinions préconçues.

Si un auteur espère trouver, sur des yeux qui ne sont plus frais, ce qu'un autre a trouvé sur des yeux énucléés peu d'heures après la mort; si l'un examine sur des coupes méridiennes le fait décrit par l'autre dans les coupes frontales; si on ne prend pas garde aux rapports concernant la montagne, le val ciliaire et les différences qui existent entre les divers secteurs de l'œil; si un auteur a étudié sur des yeux non injectés, ou sur lesquels l'injection n'a pas réussi, le même sujet étudié par un autre sur des yeux bien injectés ; si un auteur examine la zone de Zinn au point de vue de l'anatomie comparée, un deuxième au point de vue de l'embryogénie, il n'est pas étonnant qu'ils ne puissent se mettre d'accord sur la question.

Quand j'ai eu l'occasion en 1883 de voir les belles préparations du cristallin, exécutées par O. Becker, à Heidelberg, j'ai acquis la conviction que la celloïdine doit être un très bon moyen pour l'examen de la zone de Zinn et qu'elle marque un grand progrès. Néanmoins, malgré les avantages offerts par la celloïdine, dont nous devons l'introduction dans la pratique microscopique à Mathias-Duval, il est possible que certains détails histologiques, très nettement appréciables avec les anciennes méthodes, nous échappent sur les préparations à la celloïdine, précisément à cause de la grande transparence des tissus traités par les moyens d'éclaircissement dont nous disposons (huile de girofle, etc.).

Division de la chambre postérieure. — Déterminant la chambre postérieure par les espaces situés en arrière de l'iris et du plan de la pupille remplis d'humeur aqueuse, on y peut distinguer trois parties: — 1° un espace antérieur exempt de fibres zonulaires et considéré par les anciens auteurs comme la chambre postérieure de l'œil (*partie prézonulaire*); — 2° un espace traversé par les fibres zonulaires (*partie*

zonulaire), — et 3° une partie hypothétique placée en arrière des fibres zonulaires (*partie post-zonulaire, canal de Petit*).

La chambre postérieure est limitée en arrière par la surface antéro-externe du corps vitré. Lorsque cette dernière limite, comme on peut le supposer, change de situation entre la montagne et le val ciliaires, et lorsque les procès ciliaires, comme l'a constaté Brücke, sont moins développés dans la partie nasale de l'œil que dans la partie externe, en outre, si l'on considère qu'il peut exister des différences individuelles, on voit aisément qu'il n'est guère possible de se prononcer nettement sur la limite postérieure de la chambre postérieure, après l'examen d'un petit nombre de coupes méridiennes.

Méthode d'examen. — Pour se faire une idée exacte de la forme de la chambre postérieure, il faut construire par des coupes en série les *projections de contours* correspondant à deux plans rectangulaires, comme le font les ingénieurs dans leurs travaux. En géographie, ces représentations sont déjà employées depuis longtemps. En anatomie, cette méthode a été appliquée, si je ne me trompe, la première fois par His [1] et ensuite par Seesel [2] pour des examens embryologiques. Ignorant ce qu'avaient fait His et Seessel, Krieger [3] a décrit aussi cette méthode qui lui a permis de donner des figures très instructives du système nerveux central de l'écrevisse. Je renvoie aux manuels de géométrie descriptive, par exemple celui de G. Mannheim, les personnes qui ignorent la représentation des corps par leurs projections.

Autrefois cette méthode était très pénible parce qu'on devait, dans les coupes successives, déterminer l'un après l'autre les points correspondants ; mais elle peut se simplifier aujourd'hui par l'inclusion en celloïdine.

[1] His, Untersuchungen über die erste Anlage des Wirbelthierleibes. Die erste Entwicklung des Hühnchens im Ei. Leipzig. 1868.

[2] Seesel, Archiv für Anatomie und Physiologie. Anat. Abtheilung. 1877.

[3] Krieger, Eine Methode aus mikroskopischen Querschnitten eine Ansicht des untersuchten Gegenstandes zu construiren. Zoologischer Anzeiger. 1878. N° 16.

Dans ce but j'ai inclus très soigneusement des yeux humains, après avoir déterminé par une marque (par exemple un fil plongé dans la celloïdine) la position des muscles droits externe et interne. Après le durcissement, dans la liqueur de Müller, l'œil est coupé horizontalement, la cornée est soigneusement écartée jusqu'à l'iris et après avoir enlevé la partie postérieure, l'œil est inclus dans la celloïdine de la façon suivante.

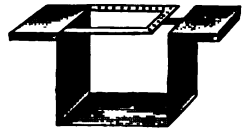

Fig. 26.

Appareil de E. Berger pour déterminer la véritable forme d'objets microscopiques.

La figure ci-jointe représente sur une échelle diminuée un appareil que j'ai construit moi-même et décrit à la société de biologie en 1888 [1]. Il consiste en une plaque de laiton repliée deux fois à angle droit. La partie supérieure est occupée par un petit cadre de laiton. Sur le fond de la plaque de laiton et aussi sur le cadre sont des trous percés à 1 millimètre de distance. On passe dans ces trous des fils ou mieux des cheveux, et on lie les extrémités de façon à obtenir une série de fils verticaux.

Le morceau découpé de l'œil inclus, étant d'abord introduit durant quelques minutes dans l'alcool, puis dans l'éther, est disposé sur le fond de l'appareil, de telle façon que le plan de l'iris soit aussi près que possible des fils verticaux. Puis on met l'appareil dans un petit récipient et on y verse soigneusement une solution concentrée de celloïdine. Après le durcissement de la celloïdine, on enlève en coupant l'appareil de laiton avec son contenu et on les met dans l'alcool étendu dont la densité est 0,84 pour produire un durcissement suffisant. A l'aide du microtome, on débite le morceau de l'œil avec les fils voisins; on les dissèque perpendiculairement à la direction des fils en série de coupes méridiennes.

[1] Berger, Compte rendu de la Société de Biologie. 1888, 9 mars.

On dessine ensuite au moyen de la chambre claire les contours du corps ciliaire, du cristallin, les limites des parties zonulaire et prézonulaire de la chambre postérieure et la limite du corps vitré; on s'arrange de façon que les images des coupes transversales des fils se superposent.

Dans le cas qui nous occupe, j'ai examiné sur les coupes frontales l'espace compris entre 2 procès ciliaires variant dans la partie antérieure de l'œil, entre 0 mm. 4 et 0 mm. 7. L'épaisseur d'une coupe était de 0mm.,05; par conséquent, il faudrait noter dans une série de 14 coupes tous les changements de forme, qui existent entre le val et la montagne ciliaires.

Mais cela n'est suffisant que pour la partie antérieure du corps ciliaire, car les procès ciliaires s'écartent l'un de l'autre en arrière. Étant donné ce fait et considérant en outre que beaucoup de procès ciliaires (c. fig. 4) sont obliques sur la surface du corps ciliaire, il est facile de comprendre pourquoi les coupes méridiennes, sauf quelques exceptions, n'intéressent jamais à la fois le val et la montagne ciliaires, mais coupent plus ou moins l'un ou l'autre.

On dessine ensuite les contours de la montagne et du val ciliaires en joignant les contours des séries de coupes situés le plus en dehors et le plus en dedans. Chaque coupe et son contour étant numérotés, j'ai pu déterminer sur les dessins les détails correspondant à chaque partie de la figure qui en résultait. Quand le dessin est fini, on peut l'agrandir dans une proportion voulue et inscrire les détails observés sur les préparations micrographiques, à la nouvelle échelle de grossissement.

Le grossissement est égal à la distance de deux fils dans l'image de leur distance réelle, soit 1 millimètre, produite par la chambre claire. Il est facile de calculer, à l'aide d'une échelle construite pour cette méthode d'examen, la grandeur véritable des objets dessinés à la chambre claire. La figure 1 (planche I) représente les procès ciliaires de la partie tempo-

rale d'un œil humain avec dégénérescence kystique de l'ora serrata. Ces dessins ont été faits par moi, sur des préparations qui m'avaient été prêtées.

Dans la figure 1, les contours du val ciliaire sont représentés avec détail; ceux de la montagne ciliaire sont seulement indiqués par une ligne ponctuée.

Quand on veut obtenir des figures très instructives, il ne faut, après avoir dessiné les projections l'une sur l'autre, « rien faire de plus que joindre les limites des projections situées en série et distinguer par des ombres très légères, etc., les formes plus élevées ou plus basses, pour avoir une figure, représentant exactement l'objet, s'il était transparent et examiné verticalement [1] ».

Comme *moyens de coloration*, je me suis servi, pour la zone de Zinn, presque exclusivement du carmin ammoniacal. Le procédé de coloration par l'hématoxyline et l'éclaircissement dans un mélange d'acide acétique et de glycérine suivi d'une nouvelle coloration à l'aide du carmin et de l'éosine donne en effet de très bonnes préparations [2].

Mais d'une part les préparations sont trop éclaircies ; de l'autre les fibres zonulaires se teignent plus fortement que dans les préparations colorées simplement par le carmin ou par le picro-carmin. De plus, la différence entre les fibres zonulaires (spécialement les fibres zonulaires qui prennent naissance dans le corps vitré et la membrane limitante interne) et le tissu du corps vitré ne ressort pas avec la même clarté que dans les préparations colorées par ce dernier procédé. Le plus souvent les coupes dont je me suis servi dans mes recherches étaient introduites dans la glycérine, plus rarement après l'éclaircissement dans l'huile de bergamote, et montées enfin dans le baume de Canada.

[1] Krieger, Zeitschrift für wissenschaftliche Zoologie, XXXIII, p. 531.
[2] J'ai employé ce moyen principalement pour l'examen anatomo-pathologique.

a). — PARTIE PRÉ-ZONULAIRE DE LA CHAMBRE POSTÉRIEURE

Elle est limitée en avant par le plan postérieur de l'iris qui présente des saillies radiaires ; en arrière, par la cristalloïde antérieure, les fibres zonulaires les plus antérieures; en dehors, par le corps ciliaire.

Dans l'angle formé par le bord de l'iris et le corps ciliaire, le diamètre frontal de la chambre postérieure est plus grand dans la direction des vals ciliaires que dans celle des montagnes ciliaires, de sorte que, dans les coupes frontales de cette partie de la chambre postérieure, apparaissent des sinuosités peu profondes, qui correspondent aux vals ciliaires.

Les fibres zonulaires, qui se rendent à la cristalloïde antérieure, pénètrent dans les montagnes ciliaires plus profondément que dans les vals ciliaires (fig. 1, pl. I, *prz*). De même, on constate que, dans les crêtes ciliaires, les fibres zonulaires prennent naissance plus en avant que celles qui se développent dans les vals ciliaires.

Gerlach[1] a montré d'ailleurs qu'il existe, à propos de ces positions relatives des fibres zonulaires formant la limite postérieure de la partie prézonulaire des différences individuelles dont il a l'intention de faire ressortir les rapports avec la myopie et avec l'hypermétropie.

Cependant, nous avons trouvé constamment le fait suivant dans tous les yeux que nous avons examinés : le diamètre antéro-postérieur de la portion pré-zonulaire de la chambre antérieure de l'œil augmente dans les parties correspondant aux crêtes ciliaires; ce diamètre diminue, au contraire, au niveau des méridiens, suivant lesquels se développent les montagnes ciliaires.

Les fibres zonulaires, prenant naissance dans les parties les plus antérieures du corps ciliaire, se terminent dans la cristalloïde postérieure; les fibres zonulaires qui naissent dans

[1] Gerlach, Beiträge zur normalen Anatomie des Auges. Leipzig, 1880.

les parties postérieures du corps ciliaire se terminent, au contraire, dans la cristalloïde antérieure. Il en résulte que ces deux sortes de fibres s'entrecroisent ; dans le sillon formé par l'entrecroisement des fibres dont nous venons de parler, la portion pré-zonulaire est la plus profonde. A chaque val ciliaire, l'entrecroisement des fibres et par suite le sillon subit une déviation et se dirige en arrière et en dehors.

Un diaphragme, comme l'a décrit Brailey [1], n'isole pas la partie pré-zonulaire de la chambre postérieure.

Au niveau des montagnes ciliaires, j'ai trouvé le diamètre sagittal de la partie pré-zonulaire égal à 0 mm. 1 [2] ; au niveau des vals ciliaires, ce diamètre est de 0 mm. 2 à 0 mm. 4.

Donc toujours la partie prézonulaire est plus profonde aux vals qu'aux montagnes. (Voir fig. 27.) Cette différence est néanmoins soumise à de grandes variations ; ainsi, dans la portion nasale de l'œil, où les procès ciliaires sont le moins développés, cette différence de profondeur de la partie prézonulaire des vals et des montagnes est moins prononcée qu'ailleurs, et peut même devenir extrêmement faible.

b). — PARTIE ZONULAIRE DE LA CHAMBRE POSTÉRIEURE

Étendue. — Sa limite antérieure vient d'être décrite. La limite postérieure, examinée sur des yeux n'ayant subi aucune altération *post mortem*, correspond presque à celle du corps vitré. Dans l'espace compris entre les procès ciliaires et le cristallin, la limite postérieure de la partie zonulaire a la même étendue aux crêtes qu'aux vals ciliaires, abstraction

[1] Brailey, Guy's Hospital Rep. III. Sér. XXIV, p. 243.

[2] Pour mesurer les diamètres de la partie pré-zonulaire, il faudrait employer des préparations congelées. Les chiffres que je cite montrent la petite différence de profondeur de la partie pré-zonulaire entre la montagne et le val ciliaire. Le durcissement étant fait avec soin, la limite postérieure de la partie pré-zonulaire ne peut pas être changée.

faite de quelques exceptions que nous avons constatées en nous servant de la méthode décrite ci-dessus.

Examinons maintenant la partie zonulaire, voisine de la portion moyenne de la couronne ciliaire. Dans les crêtes ciliaires naissent un nombre très faible de fibres zonulaires, dont la plupart se trouvent dans les vals ciliaires. La limite postérieure de la chambre postérieure de l'œil est donc constituée par les montagnes (voir *hym*, fig. 1, pl. I); elle se con-

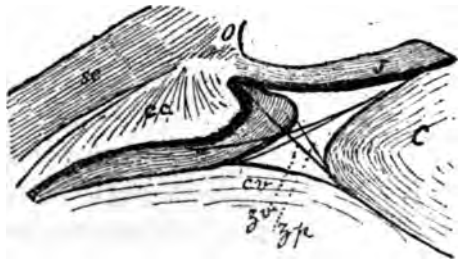

Fig. 27.

Schéma du situs des fibres zonulaires formant la limite postérieure de la partie pré-zonulaire de la chambre postérieure de l'œil ; — zp, fibres zonulaires prenant naissance aux procès ciliaires ; — zv, fibres zonulaires prenant naissance aux vallées ciliaires ; — C, cristallin ; — cc, corps ciliaire ; — cv, corps vitré ; — J, iris ; — sc, sclérotique.

fond presque avec le contour des crêtes elles-mêmes ; aux vals cilaires, au contraire, cette limite est un peu éloignée du corps ciliaire. Dans la partie postérieure du corps ciliaire, la limite de la partie zonulaire est constituée aussi bien par les montagnes que par les vals ciliaires.

De là, résulte qu'il existe, entre le corps ciliaire et la surface antéro-externe du corps vitré, de petits espaces[1] en forme de tuyaux qui sont traversés et limités en arrière par des fibres zonulaires ; les fibres zonulaires placées à la surface du corps vitré ne constituent pas une véritable membrane, mais sont

[1] Quelquefois il existe aussi de petits espaces remplis d'humeur aqueuse en arrière de la montagne ciliaire. Il semble que ces espaces communiquent également avec la partie pré-zonulaire de la chambre postérieure.

séparées par de petits espaces fenêtrés, de telle sorte que l'on obtient une espèce de grille.

Dans une communication [1] antérieure, j'ai déjà décrit ces prolongements de la chambre postérieure que je propose d'appeler : *prolongements intravallaires* (*procès intravallaires*) *de la chambre postérieure de l'œil* [2].

Ligament prismatique du cristallin et canal d'Hannover. — Nous venons de décrire l'entrecroisement des fibres zonulaires, qui prennent naissance dans la partie antérieure des procès ciliaires pour aboutir à la cristalloïde postérieure, et des fibres zonulaires qui se terminent dans la cristalloïde antérieure.

En outre, un peu en arrière de l'équateur du cristallin, d'autres fibres zonulaires viennent s'attacher à la cristalloïde par des extrémités un peu élargies.

L'espace limité par les fibres zonulaires aboutissant dans la cristalloïde antérieure et par celles qui se terminent dans la cristalloïde postérieure se trouve quelquefois décrit comme *canal* (canal d'Hannover, par erreur nommé « canal de Petit [3] » ; par Claeys nommé canal d'Iwanoff) ; certains auteurs nient sa nature de canal et le considèrent comme un *recessus* de la chambre postérieure traversé par des fibres zonulaires; Gerlach le désigne sous le nom d'« espace de Petit » ; ajou-

[1] Berger, v. Graefes Archiv. XXXVIII, 2, p. 44.

[2] Je lis dans une communication faite « dans l'intérêt de la clarté littéraire » (im Interesse litterarischer Klærung) par Hans Virchow, après qu'il eut vu les préparations de Kuhnt (Ber. der opthalm. Gesellschaft in Heidelberg 1885) que les « recessus » de la chambre postérieure décrits par Kuhnt ne représentent que les parties des vals ciliaires *exemptes de fibres zonulaires;* par conséquent les « recessus » de Kuhnt n'ont rien de commun avec les prolongements intervallaires de la chambre antérieure de l'œil que je viens de décrire. D'ailleurs aucun des auteurs, qui ont examiné la zone de Zinn à l'aide de la celloïdine, n'a constaté de prolongements intervallaires de la partie prézonulaire de la chambre postérieure, prolongements qui d'après Kuhnt auraient une étendue de 1 mm. 5.

[3] Cette erreur vient de ce qu'un certain nombre d'auteurs, sur des coupes méridiennes de l'œil, n'ont trouvé que ce seul canal situé dans le ligament suspenseur du cristallin ; et sans avoir essayé de pratiquer des injections, ils ont émis l'opinion que ce canal était identique à celui qui avait été injecté par Petit (canal godronné) qu'on peut injecter avec du mercure ou de l'eau.

tons enfin qu'il a été considéré comme un *ligament prismatique solide* et appelé ligament prismatique du cristallin (MERKEL).

Le diamètre frontal du ligament prismatique du cristallin (partie libre de la zone de ZINN) est plus court (de 0 mm. 3 à 0mm. 4) au niveau des montagnes ciliaires qu'au niveau des vals ciliaires (de 0 mm. 45 à 0 mm. 6) ; aux montagnes, comme le fait a été déjà mentionné, le diamètre sagittal est au contraire plus grand.

En outre, les fibres zonulaires des méridiens correspondant aux montagnes ciliaires qui passent dans la cristalloïde antérieure se terminent plus près de l'axe de l'œil que les fibres zonulaires des méridiens qui correspondent aux vals ciliaires. La ligne d'insertion des fibres zonulaires sur la face antérieure de la cristalloïde est donc une ligne brisée polygonale dont les pointes se rapportent aux méridiens des procès ciliaires.

Les *injections* que j'ai faites avec des *solutions d'aniline* en enfonçant une seringue dans le ligament prismatisque du cristallin du porc et du veau m'ont prouvé que le liquide injecté sous une pression très faible traverse la paroi antérieure du ligament.

Je n'ai pu réussir à faire une injection du canal d'HANNOVER avec l'*air*, parce que ce fluide s'échappait en petites bulles près de la ligne d'insertion capsulaire antérieure des fibres zonulaires où, comme l'a montré GERLACH, sont situées les fentes les plus grandes entre ces fibres.

J'ai songé ensuite à injecter le ligament au moyen d'un corps plus visqueux, et j'ai choisi l'albumine de l'œuf de poule dont WIEGER s'est servi avec les meilleurs *résultats* pour l'examen de l'espace post-zonulaire [1], au laboratoire de WALDEYER.

Sur les yeux humains je n'ai fait qu'une seule fois l'injec-

[1] G. WIEGER, Ueber den Canalis Petiti und ein Ligamentum hyaloïdeo-capsulare. Diss. Strassburg, 1883.

tion du canal d'Hannover avec de l'albumine. L'œil énucléé était celui d'un sujet avancé en âge. La piqûre était faite avec la seringue de Pravaz au ligament du cristallin, immédiatement en arrière des fibres les plus antérieures[1]. Après le durcissement de l'œil dans l'alcool et l'inclusion en celloïdine j'ai fait des coupes et trouvé des coagulations d'albumine *en dedans du ligament*, c'est-à-dire en dedans du canal d'Hannover. Les parties pré-zonulaires et post-zonulaires de la chambre postérieure ne renferment pas d'albumine.

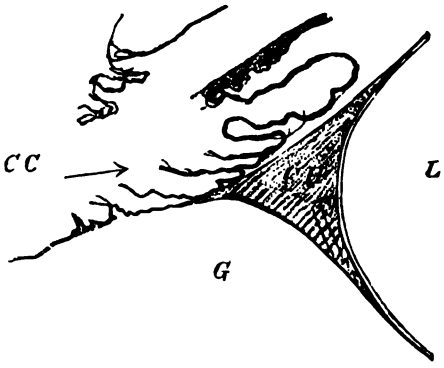

Fig, 28.
CH., canal d'Hannover chez le porc, injecté avec de l'albumine de l'œuf ; — CC, corps ciliaire ; — L, cristallin ; G, corps vitré.

Pour les injections que j'ai pratiquées ensuite sur les animaux, je me suis servi d'yeux durcis par le liquide de Müller. L'injection du canal d'Hannover a réussi chez le porc et le bœuf ; une seule fois chez le bœuf la masse injectée pénétra dans les prolongements intravallaires de la chambre postérieure ; mais comme j'ai trouvé aussi de l'albumine dans la partie pré-zonulaire, je soupçonne que l'injection a été poussée avec trop de force. L'œil le plus favorable pour les injections du canal d'Hannover est celui du porc.

Je me suis ensuite posé la *question* de savoir si la réussite de l'injection du canal d'Hannover dépendait de ce que des *altérations séniles* surviennent dans le ligament prismatique du cristallin, comme on l'a soutenu au congrès d'Heidelberg en 1881. N'ayant actuellement à ma disposition que des yeux énuclées un certain temps après la mort, j'ai été

[1] Mon très honoré maitre et confrère M. Zuckerkandl a eu l'amabilité d'assister aux injections.

forcé de faire ces examens sur des yeux d'animaux. Je me suis servi d'yeux de veau et j'ai trouvé la masse injectée bien limitée en dedans du ligament prismatique du cristallin (fig. 28.) Ces injections prouvent donc que chez les *jeunes* animaux le ligament prismatique du cristallin n'est pas un ligament solide.

Mes recherches m'ont conduit à cette conclusion, qu'il *existe en dedans du ligament du cristallin, des espaces qui communiquent avec la chambre postérieure par des lacunes imperméables à une masse assez visqueuse, comme l'albumine d'œuf de poule;* je suppose l'injection faite avec peu de force.

Je suis complètement d'accord avec Hache, quand il admet que le canal d'Hannover n'est qu'un canal produit artificiellement. Il me semble utile, néanmoins, de conserver ce nom à un espace faisant partie de la chambre antérieure de l'œil qui est limité en avant et en arrière par les fibres zonulaires s'insérant sur la capsule lenticulaire et en dedans par la portion équatoriale du cristallin. C'est ainsi que nous conservons la dénomination de canal de Schlemm, bien que nous sachions qu'il ne s'agit nullement d'un véritable canal.

Dans mon travail sur la zone de Zinn, en 1882, la question de savoir si les lacunes situées entre les fibres zonulaires sont produites par des altérations cadavériques ou si elles existent réellement, était encore sans réponse ; mais dans l'excellent travail de Hocquard et Masson [1], j'ai trouvé une explication très remarquable de la zone de Zinn, qui serait « un système de petites cordelettes ».

Prolongements intravallaires de la chambre postérieure. — J'ai déjà montré qu'il est extrêmement rare de trouver sur une coupe méridienne le val ciliaire représenté dans toute son étendue, et que, seule, la méthode de His peut décider sur de telles coupes s'il y a des différences dans la topographie de la zonule des montagnes et dans celle des vals ciliaires.

[1] Hocquard et Masson, Archives d'Ophthalmologie, 1883. F. III.

Mais il est possible que, par le fait d'altérations *post mortem*, la position de la zone de Zinn soit modifiée à tel point que les prolongements intravallaires de la chambre postérieure ne soient plus reconnaissables. Ou bien le corps vitré s'interpose entre les vals ciliaires, et alors la chambre postérieure présente aux vals ciliaires une aussi grande profondeur qu'aux montagnes; ou bien des groupes de fibres zonulaires sont poussées vers l'axe de l'œil, et alors les fibres apparaissent comme traversant une partie post-zonulaire de la chambre postérieure (fig. 7, pl. III).

Les yeux énucléés au début de l'irido-cyclite présentent des conditions très favorables pour l'examen de la situation de la zone de Zinn. Sauf la transsudation d'un liquide albumineux, par lequel le corps vitré se trouve un peu décollé, on ne peut constater d'autres altérations importantes dans la chambre postérieure.

La figure 2 (pl. II) représente une coupe méridienne de la partie antérieure d'un œil atteint d'irido-cyclite ; elle intéresse presque à la fois du côté droit la montagne, du côté gauche le val ciliaire. Pendant que du côté droit les fibres zonulaires recouvrent le corps ciliaire, nous voyons du côté gauche des fibres, qui se détachent du corps ciliaire et traversent un espace limité en arrière par des fibres longitudinales (*zi*). Ces dernières sont séparées de la couche périphérique du corps vitré (*hy*) ou membrane hyaloïde par un espace intermédiaire rempli d'humeur aqueuse. Les fibres zonulaires situées le plus en arrière recouvrent dans l'œil normal la surface antéro-externe du corps vitré. J'ai en 1882 appelé ces fibres limitrophes du corps vitré « couche interne de la zonule ».

Mais H. Virchow, n'ayant pas trouvé ces fibres, a exprimé l'opinion qu'elles résultent d'une confusion avec la membrane hyaloïde.

Pour bien voir quelle peut être la raison de cette confusion, examinons la coupe méridienne d'un val ciliaire

représentée dans la figure 3, coupe provenant du même œil et dessinée avec un fort grossissement. Sur cette préparation on voit très distinctement que des fibres zonulaires sortent du corps ciliaire ou s'y terminent ; mais *qu'il existe aussi des fibres zonulaires (zi), qui sont situées à une certaine distance du corps ciliaire et qui sont séparées du corps vitré par un espace rempli de liquide albumineux.*

Je ne puis comprendre l'objection que m'a faite Virchow fils, même en me plaçant à son point de vue.

Hans Virchow [1] reconnaît l'existence des recessus de Petit, dans le sens de Gerlach, c'est-à-dire d'*espaces remplis* d'humeur aqueuse et traversés par *des fibres zonulaires;* d'un autre côté, H. Virchow a trouvé que le canal de Petit (canal post-zonulaire) est « une fente, incontestablement pour la plupart de son étendue, d'une nature idéale [2] ». La conclusion devrait être *qu'il existe des fibres zonulaires, situées près du corps vitré et formant la limite entre les recessus de Petit et le canal de Petit, sans constituer d'ailleurs une membrane imperforée.* Mais d'après H. Virchow ces fibres n'existent pas et la couche interne de la zone de Zinn se confondrait avec l'hyaloïde.

Les fibres zonulaires, qui proviennent de la lamelle vitrée de la *pars ciliaris retinæ*, traversent les portions intravallaires de la chambre postérieure et se dirigent, en partie, d'arrière en avant et de dehors en dedans; en partie elles ont une direction presque frontale. Sur les coupes du corps ciliaire, faites dans une direction frontale (fig. 1, *bb*), ces fibres apparaissent coupées suivant la longueur, tandis que les fibres de la couche interne sont sectionnées obliquement à leur direction ; par suite, sur de telles coupes, il n'est pas possible de vérifier l'existence de la partie intravallaire de la chambre postérieure. Si les coupes sont faites d'arrière en

[1] H. Virchow, Bericht der Heidelberger ophthalmologischen Gesellschaft. 1885.
[2] H. Virchow, Bericht der Berliner Physiologischen Gesellschaft. 1885.

avant et de dehors en dedans les prolongements intravallaires de la chambre postérieure sont encore moins appréciables (fig. 1, *cc*). Ces dernières coupes sont en effet les plus propres à induire en erreur sur la non-existence de ces parties intravallaires de la chambre postérieure.

Je préfère les coupes dirigées de dehors en dedans et d'avant en arrière (fig. 1, *aa*), qui rencontrent *les fibres de la couche interne perpendiculairement à leur direction.* La coupe du corps ciliaire d'un œil atteint d'irido-cyclite, et mentionnée ci-dessus (fig. 4) a été pratiquée dans cette direction.

Nous y voyons aussi le corps vitré (*gk*) séparé des fibres zonulaires par un espace (CP) rempli d'un liquide albumineux, contenant peu de cellules lymphatiques. Pendant que les fibres zonulaires (plus exactement faisceaux des fibres primitives) peu nombreuses, aux montagnes ciliaires, sont situées immédiatement en arrière de la lame vitrée, nous constatons, au contraire, que les fibres zonulaires limitrophes du corps vitré sont, aux vals ciliaires, séparées par une certaine distance du corps ciliaire; néanmoins, dans les saillies secondaires, elles s'attachent de nouveau à la lame vitrée.

De même nous voyons les prolongements intravallaires limités en dedans par les fibres zonulaires et traversés en outre par des fibres zonulaires très fines, que nous pouvons distinguer en deux catégories : — 1° les fibres zonulaires intervallaires, qui prennent naissance sur les parois intravallaires, pour se terminer sur une autre région de ces mêmes parois ; — 2° les fibres intravallaires, qui se détachent également des mêmes régions des parois, mais se continuent en fibres méridiennes.

L'analyse de cette préparation permet donc d'ajouter que la « *couche interne* » *de la zone de Zinn* (*zi*) *n'a rien à faire avec l'hyaloïde.*

J'ai reçu en outre des préparations semblables qui avaient été faites sur des yeux normaux; je n'ai trouvé aucune dif-

férence, sauf cependant que la couche périphérique du corps vitré était située au contact de la couche interne de la zone de Zinn, ne laissant entre elles aucun espace appréciable au microscope.

Quant à la question d'une *substance unissante* entre les fibres zonulaires, j'ai trouvé que, sur quelques coupes transversales, cette substance faisait défaut; sur d'*autres* coupes, j'ai *constaté* que *cette matière unissante* se présentait nettement en quelques parties et manquait en d'autres. Il semble que ce ciment existe surtout dans la partie postérieure de la zone de Zinn. Mais j'ai acquis la conviction qu'il existe aussi des variétés individuelles concernant la distribution de la substance unissante dans les diverses portions de la zone de Zinn.

Ajoutons qu'au point de vue histologique la substance dont nous parlons se distingue des fibres zonulaires, qu'elle soude entre elles, en ce qu'elle ne présente aucune structure, et ne se colore ni par le carmin ni par le picro-carmin.

Les coupes faites dans la direction indiquée ci-dessus (fig. 1, *aa*) montrent l'étendue en arrière vers l'ora serrata des prolongements intravallaires de la chambre postérieure. A cause de la forme sphéroïdale de l'œil, les parties marginales des coupes s'écartent de plus en plus en arrière vers la portion postérieure du corps ciliaire ; les bords de ces coupes nous présentent donc les extrémités postérieures des prolongements intravallaires de la chambre postérieure. Une préparation de ce genre est représentée figure 5 (pl. III) : la coupe passe très rapidement de la partie moyenne des procès ciliaires à la partie postérieure; dans la moitié droite de la figure, nous trouvons que les parties intravallaires sont encore bien visibles; dans la moitié gauche de la coupe, elles sont considérablement rétrécies ; on ne trouve que de petites fentes (*ihk*) entre les saillies secondaires du corps ciliaire, et on en aperçoit même les terminaisons.

La comparaison de cette gravure avec celle de mon travail (*Archi-*

ves de Græfe, 1882, II, p. 44) montre que les points les plus essentiels sont concordants : seulement un grand nombre des fibres zonulaires, dans leurs prolongements intravallaires, m'ont échappé à cause de l'application de la paraffine.

Quant à l'étendue de la chambre postérieure en arrière, il me semble qu'il existe de grandes différences individuelles. Hocquard et Masson l'ont suivie même jusqu'à l'ora serrata. J'ai observé que les *parties intravallaires de la chambre postérieure s'étendent en arrière* de 1 mm. à 1 mm. 5.

J'ai constaté l'existence des prolongements intravallaires même dans les périodes avancées de l'irido-cyclite ; ils étaient remplis d'exsudats plus ou moins abondants. Il semble que dans ces espaces le liquide de la chambre postérieure produit par les procès ciliaires s'écoule en avant [1]. Remarquons en passant que l'occlusion de ce conduit de l'humeur aqueuse a une influence très fâcheuse sur la nutrition de l'œil.

Sur un œil commençant à s'atrophier à l'irido-cyclite, j'ai trouvé ces *prolongements transformés en kystes*. Sur les préparations de cet œil la fente post-zonulaire était remplie par des exsudats. La transformation kystique des prolongements intravallaires était due à l'occlusion de l'espace lymphatique dans lequel débouchent les prolongements.

La rétention de l'humeur aqueuse dans les prolongements intravallaires peut être comparée à la dilatation de la chambre postérieure, lorsque des synéchies totales postérieures de l'iris la séparent de la chambre antérieure.

Dans quelques cas de *glaucome* on a constaté l'existence de *synéchies postérieures périphériques de l'iris*. Des synéchies de cette nature peuvent très facilement entraîner l'occlusion des prolongements intravallaires, et la rétention de l'humeur aqueuse dans ces parties peut être la cause de l'augmentation de tension du globe oculaire. Il existe des cas de glaucome, où même plusieurs iridectomies consécutives n'ont

[1] Berger, Comptes rendus hebdomadaires des séances de la Société de biologie. 1889, t. V, p. 216.

pu amener la guérison. Il est possible que la technique de l'iridectomie laisse intacte la portion périphérique de l'iris et que, par suite, l'occlusion des prolongements intravallaires produite par l'exsudat ne soit pas levée.

c). — PARTIE POST-ZONULAIRE DE LA CHAMBRE POSTÉRIEURE (CANAL DE PETIT)

Situation normale. — Dans l'œil normal, nous trouvons la limite du corps vitré immédiatement en arrière de la zone de ZINN. Par suite, il n'existe aucun espace entre les fibres zonulaires et l'hyaloïde ; sauf une couche extrêmement mince de liquide, destiné à faciliter le glissement des fibres zonulaires sur la surface du corps vitré.

Un espace post-zonulaire peut cependant être produit ou par l'exsudation (décollement antérieur du corps vitré), ou par les altérations *post mortem* des tissus, ou enfin artificiellement déterminé par l'injection.

Cet espace, bien que déterminé artificiellement, n'en existe pas moins, et résulte de l'élargissement d'une fente préexistante dont les parois se touchent à l'état normal. Il est donc utile de décrire la forme et les limites de l'espace produit par l'injection.

NORDENSON [1] a rapporté qu'il avait observé le décollement antérieur du corps vitré sur des yeux séniles. Sur les yeux séniles que j'ai examinés à l'état frais, j'ai trouvé, un cas excepté, seulement des fentes peu importantes entre la zone de ZINN et le corps vitré produites, selon moi, par le ratatinement du corps vitré dans la liqueur de MÜLLER.

Le canal de Petit a été décrit pour la première fois *comme produit par une exsudation* pathologique dans le glaucome par PAGENSTECHER, qui a observé ensuite le même phénomène

[1] NORDENSON, Bericht der Heidelberger opthalmologischen Gesellschaft. 1885.

dans quelques autres maladies. Je l'ai constaté moi-même dans l'irido-cyclite et dans le staphylome total.

Dans le cas représenté par les figures 2 à 6 (pl. II et III), le décollement du corps vitré était très peu accentué. On peut simplement observer une couche peu abondante de liquide (CP) entre le corps vitré et la zone de Zinn.

Les coupes faites perpendiculairement à l'axe des procès ciliaires nous montrent (fig. 4 et 6), que *le canal de Petit* est plus large aux vals ciliaires qu'aux montagnes, et même si le décollement n'est pas très profond le corps vitré peut même rester en contact avec les montagnes (fig. 4). En outre, sur les préparations de cette nature, nous pouvons apercevoir quelques fibres zonulaires traversant le canal de Petit (fig. 5).

Dans quelques cas j'ai pu *suivre avec précision ces fibres zonulaires jusque dans le corps vitré*, où elles semblaient diverger comme les fils d'un pinceau. Je n'ai pu observer que très rarement ce genre de fibres, qui ont été d'ailleurs signalées par Arnold [1].

Entre la couche interne de la zone de Zinn et le corps vitré (*hy*) apparaissent en outre des *fibres d'une extrême finesse unies en un réseau très fin et réfractant fortement la lumière* (fig. 6, *f*). Elles prennent naissance, comme les fibres zonulaires de la lame vitrée, de la *pars ciliaris retinæ*, et traversent le canal de Petit obliquement d'arrière en avant et de dehors en dedans. La majeure partie de ce réseau de fibres est généralement située près de la surface du corps vitré. Dans la portion postérieure du canal de Petit, le réseau est plus mince que dans la portion antérieure; il est le plus développé dans la partie moyenne.

Canal de Petit produit par les altérations post mortem *des tissus.* — La figure 7 représente une coupe méridienne d'un œil, qui commençait à se putréfier. Elle nous montre un es-

[1] Arnold, Graefe und Saemisch, Handbuch der ges. Augenheilkunde, I, p. 308.

pace irrégulier (CP) situé entre le corps vitré et les fibres zonulaires, traversé par un certain nombre de fibres zonulaires, incontestablement plus nombreuses qu'à l'état normal (*zf*). Cherchons à expliquer ce fait : dans les coupes dirigées de dehors en dedans et d'avant en arrière, au niveau des vals ciliaires, un certain nombre de fibres zonulaires s'étaient décollées du corps ciliaire et avaient pénétré dans le canal de Petit. Dans les montagnes ciliaires, les fibres zonulaires atteignaient la lame vitrée de la *pars ciliaris retinæ;* ce fait prouve la vérité de mon assertion, qu'à cet endroit *les fibres zonulaires sont collées à la lame vitrée par une substance unissante;* aux vals, au contraire, les fibres zonulaires sont libres.

Ces remarques permettent d'expliquer la forme rayonnante que présente la surface de la zone de Zinn, à l'examen macroscopique ; les raies noires ont leur origine dans la couche pigmentaire des montagnes ciliaires, la couche pigmentaire étant arrachée avec la lame vitrée de la *pars ciliaris retinæ*, qui est fortement attachée à la zone de Zinn au niveau des montagnes.

L'*injection* de l'espace post-zonulaire faite sur des *yeux ayant subi déjà des altérations post mortem* montre que le *canal de Petit est traversé par de nombreuses fibres zonulaires*, contrairement à ce qui se produit par le décollement antérieur du corps vitré dû à l'exsudation dans le canal de Petit.

Canal de Petit produit par l'injection. — On trouve dans les ouvrages sur l'espace post-zonulaire hypothétique, les renseignements les plus contradictoires sur son étendue et sur son état. Pendant que quelques auteurs niaient l'existence de ce canal et le déclaraient artificiellement produit par la rupture des fibres moyennes du ligament prismatique du cristallin (Merkel [1]), d'autres émettaient l'opinion que le canal est une fente, dont les parois antérieure et postérieure sont

[1] Merkel. Die Zonula ciliaris. Leipzig, 1870.

séparées par une couche très mince de liquide lymphatique (HENLE [1], HENKE [2], IWANOFF [3]). BRÜCKE [4] décrit le canal de PETIT comme un *espace capillaire* situé entre les plis descendants de la zone de ZINN et le corps vitré situé au-dessous. Enfin, WIEGER [5], dans un travail fait sous la direction de WALDEYER, a trouvé qu'il doit exister un espace ouvert entre les parois antérieure et postérieure du canal de PETIT, pendant que HANS VIRCHOW, dans le même laboratoire, est arrivé à cette conclusion que le canal de PETIT est une fente purement idéale, dans la plus grande partie de son étendue.

BRAILEY n'a constaté la présence d'aucun canal de PETIT; il croit qu'il peut être produit par l'injection, mais qu'il lui manque la paroi postérieure.

J'ai trouvé autant de variations dans les descriptions de la paroi antérieure et postérieure et de l'étendue de l'espace post-zonulaire qu'entre les opinions émises sur la réalité de ce canal.

D'après DELLE CHIAJE [6], VLASCOVITSCH, JACOBSON et SCHWALBE [7], la *paroi antérieure* serait constituée par des fibres zonulaires, séparées les unes des autres par des fentes très étroites ; d'après AEBY [8] et ULRICH [9], elle serait formée par des *fibres*, réunies en une membrane jouant le rôle de diaphragme.

La paroi postérieure est, d'après WIEGER, en partie composée de fibres de tissu conjonctif; d'après IWANOFF, elle est constituée par les couches périphériques du corps vitré, dans lesquelles se condenserait la substance gélatiniforme, entrant dans sa composition; cette condensation est niée d'ailleurs par SCHWALBE [10].

[1] HENLE, Handbuch der systematischen Anatomie. 1886, II, p. 673.
[2] HENKE, v. Grœfe's Archiv. VI.
[3] IWANOFF, dans le *Stricker's* Handbuch der Gewebelehre, p. 1079.
[4] BRÜCKE, Vorlesungen II, p. 124.
[5] WIEGER, Canalis Petiti, p. 6.
[6] delle CHIAJE, Osservazioni anat. sull' occhio umano. Napoli, 1838.
[7] SCHWALBE, Archiv für mikroskopische Anatomie VI, p. 317.
[8] AEBY. v. Grœfe's Archiv, XXVIII, 1, 1882.
[9] ULRICH, v. Grœfe's Archiv, XXVI, 2, 1880.
[10] SCHWALBE, dans le Traité d'Ophthalmologie de MM. WECKER et LANDOLT et dans le SCHWALBE's Lehrbuch der hœheren Sinnesorgane, p. 143.

Quelques auteurs placent la limite antéro-interne du canal de Petit à 1 millimètre en dedans de l'équateur du cristallin ; en arrière et en dehors il se termine, d'après Iwanoff, à 4 à 5 millimètres, d'après Wieger à 2 millimètres, en avant de l'ora serrata ; d'après Hannover, le canal s'étend jusqu'à l'ora serrata.

Quelques auteurs n'ont pas trouvé à l'intérieur du canal de Petit de fibres zonulaires; d'autres, au contraire, ont trouvé

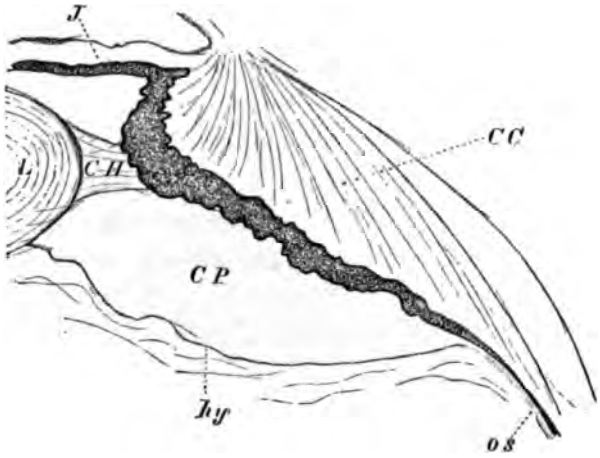

Fig. 29.

Canal de Petit produit par un décollement antérieur du corps vitré chez l'homme : CP, canal de Petit ; — CH, ligament prismatique du cristallin (canal d'Hannover) ; — L, cristallin ; — I, iris; — CC, corps ciliaire ; — *hy*, partie périphérique du corps vitré ; — *os*, ora serrata.

ce canal traversé par de telles fibres (Wieger, Ulrich). Il semble qu'Arnold, si je le comprends bien, a également vu quelques fibres très fines disposées en réseau à l'intérieur du canal de Petit.

Pour vérifier des opinions aussi différentes, j'ai fait d'abord des injections du ligament du cristallin chez le porc, avec une *solution d'aniline*. La pointe de la seringue étant enfoncée au-dessous dudit ligament, le liquide pénétrait bientôt par les lacunes sans qu'il fût possible d'injecter le canal.

D'un autre côté, j'ai réussi par l'injection, d'après le pro-

cédé de SCHWALBE [1], avec une solution d'hématoxyline dans la chambre antérieure, à remplir la partie zonulaire de la chambre postérieure jusqu'à la limite du corps vitré. L'examen ultérieur des yeux injectés montrait que la membrane hyaloïde s'était séparée des fibres zonulaires sur une certaine étendue. Cette expérience, évidemment, prouve que les espaces pré-zonulaire, zonulaire et post-zonulaire communiquent entre eux.

J'ai obtenu les meilleures injections du canal post-zonulaire avec l'air ou l'albumine de l'œuf de poule, où le canal se présentait avec les sinuosités godronnées caractéristiques décrites par PETIT.

De l'examen micrographique des yeux où l'injection du canal avait réussi résulte ce qui suit : *la forme du canal de* PETIT est semblable à celle du canal produit par le décollement antérieur du corps vitré (c. la fig. 29 ci-jointe) ; elle est elliptique sur une coupe méridienne. L'épaisseur du canal atteint jusqu'à 2 ou 3 millimètres. La masse injectée pénètre en avant presque à 1 millimètre en dedans de l'équateur du cristallin, où elle est toujours limitée par des fibres zonulaires, et dans une petite étendue par la cristalloïde postérieure ; cette masse injectée pénètre en arrière jusqu'à 2 mm. en avant de l'ora serrata. Là, où la masse injectée a pénétré jusqu'à l'ora serrata, on peut admettre que l'injection a été faite avec une pression trop forte, et cette hypothèse me paraît exacte, car l'injection avait fait avancer le liquide jusque dans l'espace post-lenticulaire. Dans tous les cas, il faut qu'il existe une certaine adhérence entre la partie périphérique du corps vitré et la lame vitrée de la *pars ciliaris retinæ* d'un côté et les fibres zonulaires les plus postérieures de l'autre.

SCHWALBE considère cette adhérence comme produite par une substance unissante, qui cède très difficilement. Sur les yeux conservés longtemps dans l'alcool, il n'est pas difficile d'isoler avec l'aiguille le corps vitré et la zonule de l'*orbiculus*

[1] SCHWALBE, Archiv für mikroscopische Anatomie, VI.

ciliaris (partie non plissée du corps ciliaire) ; on doit donc admettre que cette substance se dissout par la macération dans l'alcool.

La *paroi postérieure* du canal injecté est représentée par la membrane hyaloïde, la *paroi antérieure* par les fibres du ligament du cristallin repoussées en avant ; mais la masse injectée pénètre aussi dans le ligament du cristallin. Principalement aux vals ciliaires, les fibres zonulaires sont repoussées en avant, et produisent ainsi les gibbosités du canal godronné.

La coupe transversale, — dirigée suivant la flèche *aa* (fig. 1), — du canal de Petit, montre que sa paroi antérieure est constituée, aux vals ciliaires, par les fibres zonulaires, qui, à ce niveau, sont très nombreuses et sont projetées en avant et en dehors vers les parois des vals ciliaires. Les prolongements intravallaires ne sont par suite plus visibles, car les fibres zonulaires y sont projetées sur la lame vitrée de la *pars ciliaris retinæ*. Aux montagnes ciliaires, où les fibres zonulaires sont plus rares et séparées par des intervalles plus grands, la paroi interne du canal est formée par les fibres zonulaires et par la lame vitrée. Il n'est pas nécessaire de mentionner que le canal de Petit, produit par l'injection ou par l'exsudation, est plus large aux vals ciliaires qu'aux montagnes, les crêtes ciliaires s'opposant à l'élargissement du canal, dû à la pression de la masse visqueuse injectée.

L'hémorrhagie et l'exsudation dans les canaux de Petit *et d'*Hannover ont été observées avec l'ophthalmoscope par E. de Jaeger [1], Nettleship [2] et Pflüger [3].

L'hémorrhagie fut décrite par E. de Jaeger et L. de Wecker, de la manière suivante :

Si pourtant le malade regarde fortement en bas et en dedans, on voit, en regardant obliquement dans l'œil, que le bord inféro-interne du cristallin est bordé d'une opacité rubanée d'un jaune blanchâtre

[1] Jaeger et Wecker, Atlas d'Ophthalmoscopie, p. 25.
[2] Nettleship, Ophthalmological Hospital Reports, XI, jan. 1886.
[3] Pflüger, Bericht der Heidelberger Ophthalmologischen Gesellschaft. 1885.

accompagnée de tâches d'un rouge sanguin. Cette opacité rubanée par la face qui regarde le cristallin est excavée dans le sens du méridien et de l'équateur, en rapport parfait avec la face supérieure du bord cristallinien; elle n'a là qu'une faible largeur d'avant en arrière (correspondant à la distance qui sépare le point d'insertion du feuillet antérieur du canal de PETIT de son feuillet postérieur, se rattachant à la capsule antérieure et postérieure du cristallin); en avant comme en arrière elle est bien limitée et a, dans la direction de l'équateur du cristallin, une longueur de plus quatre lignes. En outre, cette opacité a une épaisseur très considérable et remplit complètement l'intervalle qui existe entre le bord du cristallin et les procès ciliaires (canal de PETIT). Dans toute son étendue on ne reçoit donc aucune lumière au fond de l'œil à travers le canal de PETIT, de même que aussi le bord du cristallin ne se déforme pas d'une manière normale; au contraire, dans tout le reste de la circonférence du cristallin, le canal de PETIT peut être éclairé normalement en jaune-rougeâtre, et *la partie correspondante du bord cristallinien ne se délimite pas avec son contour sombre habituel.*

Notes historiques et erreurs sur le canal de Petit. — Il est hors de doute que le canal injecté par PETIT en 1726 est la fente post-zonulaire. Les espaces situés en dedans du ligament du cristallin ne représentent jamais sur un œil injecté les gibbosités de la fente post-zonulaire, gibbosités comparées avec justesse par PETIT aux godrons des orfèvres, par ZINN au côlon gonflé par les gaz. En outre, comme nous venons de le faire voir, le ligament prismatique ne peut être injecté avec l'air, dont plusieurs auteurs se sont servis avec succès pour l'injection de l'espace post-zonulaire [1].

HANNOVER[2] fut le premier à donner une description différente. Il a dessiné un canal s'étendant jusqu'à l'ora serrata et situé entre les fibres zonulaires qui passent sur la cristalloïde antérieure et celles qui se rendent à la cristalloïde postérieure et par erreur HANNOVER a nommé ce canal : canal de PETIT; de

[1] La méthode classique pour démontrer l'existence du canal godronné depuis Petit, consiste à le piquer avec un tube effilé à la lampe, et d'insuffler de l'air. Petit dit : « Lorsqu'il est rempli d'air, il s'y produit des bosselures semblables aux ornements que l'on fait sur des pièces d'argenterie; que l'on nomme pour cela vaisselle godronnée. »

[2] HANNOVER, Müller's Archiv für Anatomie und Physiologie, 1845.

plus, il décrivait, entre le feuillet postérieur de la zone de Zinn et l'hyaloïde, un deuxième canal qui fut ensuite décrit par Finkbeiner comme le canal d'Hannover; ainsi l'interprétation de Finkbeiner est toute contraire à celle qu'il eût été juste de donner au point de vue historique.

Merkel, qui a nié l'existence d'un espace post-zonulaire, cherchait le canal de Petit en dedans du ligament suspenseur du cristallin; Gerlach, qui n'admet pas l'existence du canal de Petit, résume sous le nom d'espace de Petit toutes les parties de la chambre postérieure traversées par des fibres zonulaires.

Dans l'observation de Hueck[1], qui a trouvé des petits morceaux de glace dans les yeux congelés, ces morceaux étaient d'après son avis logés dans les sinuosités représentées par le canal de Petit et dirigées vers les fibres zonulaires (sinuosités qui n'existent pas, ou du moins sont d'une étendue très minime); cette observation fournit la preuve de l'existence de l'humeur aqueuse dans la chambre postérieure, entre les fibres du ligament suspenseur du cristallin.

Plusieurs auteurs, qui supposent avec F.-E. Schultze, que les fibres zonulaires se prolongent seulement sur la cristalloïde antérieure [2], nomment canal de Petit un espace limité en avant par les fibres zonulaires, qui vont à la cristalloïde antérieure, et en arrière par la membrane hyaloïde; cet espace hypothétique correspond, en effet, au canal d'Hannover réuni avec celui de Petit.

Une hypothèse a été émise, dans ces derniers temps contre l'opinion d'Aeby, d'après cette première le canal de Petit ne pouvant exister qu'entre les fibres zonulaires; la paroi antérieure du canal serait une illusion produite par la lame vitrée de la *pars ciliaris retinæ;* cette hypothèse, qui se base exclusivement sur l'examen anatomique d'yeux non injectés, est absolument fausse.

[1] Hueck, Bewegung der Kristallinse. Dorpat, 1839.
[2] p. e. Schwalbe, dans sa Thèse d'agrégation in Max Schultze's Archiv., II, p. 317.

Par erreur, Jean-Louis Petit est quelquefois cité comme ayant injecté le canal godronné, mais il s'agit de Pourfour de Petit dit le médecin.

APPAREIL SUSPENSEUR DU CRISTALLIN

En décrivant la chambre postérieure de l'œil, il ne nous était pas possible de passer sous silence un certain nombre de questions se rapportant à la topographie de la zone de Zinn. Nous ne nous occuperons d'ailleurs que des qualités histologiques de l'origine et du parcours des fibres zonulaires.

Embryogénie. — Les fibres zonulaires dérivent du mésoblaste et ne sont autre chose que des cellules de la partie antérieure du corps vitré, transformées en fibres longitudinales.

Durant une certaine période de la vie intra-utérine, la portion équatoriale du cristallin demeure en rapport de continuité avec la paroi interne de la vésicule oculaire secondaire; cette communication peut même être observée pendant la période où le corps vitré, constitué, comme on le sait, par un prolongement du mésoderme, s'est déjà interposé entre le cristallin et la paroi dont nous venons de parler (rétine).

Le cristallin s'entoure ensuite d'une enveloppe mésodermique, qui dérive de vaisseaux du corps du vitré, et spécialement de l'artère hyaloïdienne ; cette artère se ramifie en branches très nombreuses qui se disposent en réseaux pour constituer l'enveloppe en question. Il se produit alors des adhérences fibreuses entre la portion équatoriale de l'enveloppe d'origine mésodermique du cristallin, et la partie de la vésicule oculaire secondaire avec laquelle elle se trouve en contact, partie qui devient plus tard la portion ciliaire de la rétine.

Pendant la période suivante de la vie intra-utérine, le cristallin s'accroissant moins rapidement que les membranes de l'œil, la distance de la lentille oculaire et de la portion ciliaire de la rétine augmente de plus en plus ; les liens

fibreux, que nous avons signalés entre ces deux organes, sont tiraillés, tendus, et forment d'abord des fibres longitudinales à noyaux ; puis plus tard les noyaux disparaissent, et il ne reste plus que des fibres constituant le ligament suspenseur du cristallin.

Histologie. — Les fibres formant la zone de Zinn, pendant la vie extra-utérine, sont très réfringentes ; leur diamètre varie entre celui d'une fibrille extrêmement mince et 0 mm. 03. Je suis arrivé, par la macération dans le permanganate de potasse, à dissocier en fibrilles très minces des fibres présentant un large diamètre. Les fibres zonulaires sont, en dernière analyse, constituées effectivement par des fibrilles disposées en faisceaux et soudées entre elles par une substance unissante ; ces faisceaux présentent l'aspect de fibres larges, rigides, qui se colorent très faiblement par le carmin ou l'hématoxyline. Avant de passer dans la cristalloïde, ces faisceaux se divisent comme les dents d'une fourchette en plusieurs fibrilles très minces, que l'on peut voir dans la lamelle zonulaire.

Par l'action de l'acide acétique ou de la potasse caustique, ces fibres ne se gonflent pas, mais deviennent très transparentes ; elles sont, comme je l'ai constaté, plus résistantes à la digestion par la pepsine que les fibres élastiques elles-mêmes, et se gonflent très bien dans les liquides digestifs. Après s'être déchirées, les fibres zonulaires ont une tendance à s'enrouler en spirale ; leur extrémité en particulier s'enroule toujours en dedans. Sur des préparations présentant la zone de Zinn de face et séparée des autres parties de l'œil, les fibres zonulaires postérieures apparaissent généralement ondulées, tandis que sur les préparations à la celloïdine elles se montrent, au contraire, toujours rectilignes, abstraction faite de la petite partie des fibres situées en arrière de l'ora serrata. Sur les préparations à la paraffine, bon nombre de fibres zonulaires à l'aspect ondulé (voir dessins de Henle) ; cette différence d'aspect suivant que l'on

emploie l'une ou l'autre méthode s'explique par la remarque suivante : les fibres coupées obliquement peuvent s'enrouler avec la paraffine, mais cet enroulement est empêché par la celloïdine.

Je n'ai jamais observé de striation transversale sur les fibres zonulaires. CAMPER, DÖLLINGER, HOME, RETZIUS, FINKBEINER, HEIBERG, s'appuyant sur le fait que les fibres zonulaires présentent des stries, qui, d'après NUHN, apparaissent par l'action de certains réactifs, ont considéré à tort les fibres zonulaires comme des fibres musculaires striées.

Cette opinion a été réfutée par HENLE, F.-E. SCHULTZE, MERKEL, SCHWALBE et LIEBERKÜHN; ces auteurs ont constaté que la plupart des propriétés caractéristiques de la fibre musculaire, telles que la contractilité, la double réfringence, faisaient totalement défaut aux fibres zonulaires.

Entre les fibres qui nous occupent, et principalement celles de la partie libre, on peut observer quelques leucocytes.

Les anciens auteurs pensaient que les fibres zonulaires soudées par une substance anhiste unissante constituaient une membrane ; les fentes qui apparaissent entre les fibres étaient considérées comme dues à la putréfaction. A l'heure actuelle, il est démontré, par les injections de SCHWALBE et les recherches de HOCQUARD et MASSON, que ces fentes existent normalement pendant la vie.

Nous reviendrons d'ailleurs sur cette question, à propos du ciment qui unit les fibres zonulaires.

Fibres zonulaires prenant naissance dans le corps vitré. — Les fibres zonulaires qui se développent à la surface du corps vitré, en arrière de l'ora serrata, ont été depuis longtemps décrites par HENLE, SCHWALBE, IWANOFF, BRAILEY, etc.; dans ces derniers temps leur existence a été mise en doute. Sur les coupes méridiennes, il est très difficile de les distinguer, d'abord, parce *qu'elles ne forment pas une couche continue*, mais sont séparées par des intervalles, ensuite parce qu'elles sont *extrêmement fines* (« extremely fine »,

Brailey) dans la coupe méridienne et se distinguent très difficilement du tissu du corps vitré; cependant elles paraissent *plus larges dans la coupe transversale*. Brailey les décrit comme ayant la forme de bandes (ribondlike).

Comme la membrane limitante interne de la rétine, en se continuant par la lame vitrée de la *pars ciliaris retinæ*, décrit une courbure de l'ora serrata, il n'est pas possible de trouver sur les coupes dirigées parallèlement à la surface du corps vitré les fibres zonulaires postérieures, qui se développent en arrière de l'ora serrata, en communication avec les autres fibres zonulaires. Si l'on veut étudier avec soin les rapports de continuité de ces fibres les unes avec les autres, il faut sur des coupes pas trop minces, séparer avec l'aiguille le corps vitré de la rétine et de la *pars ciliaris*, de façon que l'on obtienne une *couche aussi mince que possible du corps vitré développée sur une surface plane*.

De telles préparations sont très difficiles à faire, mais après de nombreux essais je suis arrivé à représenter la communication des fibres zonulaires qui se développent dans le corps vitré avec les autres fibres de même nature. J'ai dessiné dans la figure 12 (pl. IV) une préparation de ce genre.

Les fibres situées le plus en arrière (*zg*) apparaissent ensuite en communication en avant avec les fibres extrêmement minces, et ondulées (*wf*), « lockere, wellenfœrmige Fasern » de Henle, qui se continuent en avant dans des fibres, droites, rigides (*zf*) « starre Fasern » de Henle, présentant tous les caractères de fibres zonulaires.

Les fibres zonulaires qui se développent à la surface du corps vitré représentent des fibrilles primitives extrêmement minces. Les fibrilles sont un peu ondulées et dirigées en faisceaux rayonnant en arrière comme un éventail.

Nous venons de décrire les fibres zonulaires, telles qu'elles se présentent sur les préparations faites à l'aide de l'aiguille à dissocier; ajoutons seulement que les courtes portions de ces fibres, prenant naissance dans le corps vitré, sont égale-

ment ondulées, sur les préparations à la celloïdine ; mais par le tiraillement qu'elles subissent à l'état normal, ces fibres apparaissent en avant de l'ora serrata rectilignes ; seulement quand cette traction n'existe plus (préparations à l'aiguille, coupe oblique sur préparations à la paraffine), les fibres par leur élasticité se contournent de nouveau en tire-bouchon.

Les descriptions faites à ce sujet par Iwanoff et Ulrich sont très exactes. Iwanoff [1] dit : « Les commencements des fibres zonulaires dans le corps vitré représentent des faisceaux onduleux des fibrilles extrêmement fines. » Ulrich a trouvé « que les faisceaux s'élargissent comme un balai en fibres terminales très fines, qu'on peut constater dans le corps vitré en arrière de l'ora serrata.

Rapports de la membrane limitante interne avec la lame vitrée de la pars ciliaris retinæ. — D'après la description qui vient d'être faite, la partie périphérique du corps vitré ne peut pas se continuer dans la lame vitrée de la *pars ciliaris retinæ*, comme on pourrait croire au premier abord. Dans cette dernière hypothèse la chambre postérieure serait une fente lymphatique située dans le tissu du corps vitré.

1° Tout d'abord, cela est contredit par l'observation dans l'ora serrata de la *continuation directe* de la membrane limitante interne dans la lame vitrée de la *pars ciliaris*. Chez quelques animaux (porc, bœuf), où la transition des couches de la rétine de la *pars ciliaris retinæ* n'est pas aussi brusque que chez l'homme, la communication de la membrane limitante interne et de la lame vitrée n'est pas difficile à constater.

Sur les yeux humains cette transition devient très nette après la macération dans le bichromate de potasse [2], qui détermine un décollement partiel de la lame vitrée d'avec les cellules cylindriques.

2° L'*embryologie* prouve également la transition immé-

[1] Iwanoff, dans le *Stricker's* Handbuch der Gewebelehre, p. 1028.
[2] Schwalbe, dans le *Græfe* und *Sæmisch*, Handbuch der Augenheilkunde, I, p. 440.

diate de l'une de ces membranes à l'autre. Il est inadmissible, en effet, qu'un organe bien déterminé au point de vue morphologique, comme la rétine et sa partie ciliaire, constitue sa membrane d'enveloppe, dans la partie antérieure aux dépens du mésoderme et dans la partie postérieure aux dépens de l'ectoderme.

En effet l'embryologie démontre, d'après les recherches de Kœlliker[1] et de Kessler[2], que la membrane limitante interne de la rétine et la lame vitrée de la *pars ciliaris* se développent comme une membrane unique, qui appartient, d'après Kœlliker, à la rétine.

3° Enfin le *décollement du corps vitré* prouve aussi que la lame vitrée appartient à la *pars ciliaris retinæ* , et ne fait nullement partie du corps vitré.

Le duc Charles-Théodore de Bavière[3] dit : « Dans les cas où le décollement du corps vitré s'étend en avant de l'ora serrata jusqu'à la *pars ciliaris retinæ*, les fibres zonulaires se trouvent, ainsi que le corps vitré, décollées, pendant que la membrane limitante interne reste sur la *pars ciliaris retinæ*. »

Si j'ai bien compris, Hannover[4] a déjà, en 1845, défendu l'opinion que l'hyaloïde, en se continuant en avant, recouvre la *pars ciliaris retinæ*. Selon lui, l'hyaloïde se diviserait en trois feuillets dont l'externe s'attacherait aux courbures du corps ciliaire, le moyen formerait la zone de Zinn et l'interne constituerait l'hyaloïde antérieure. Plus tard Hannover semble avoir abandonné cette opinion ; car, quand on nie[5] l'existence d'une hyaloïde, comme cet auteur l'a fait en 1876, on ne peut pas supposer qu'elle se fende en trois feuilles.

Fibres zonulaires prenant naissance à la membrane limitante interne et à la lame vitrée. — Pour l'examen des fibres

[1] Kœlliker, Entwicklungsgeschichte des Menschen und der hœheren Wirbelthiere.
[2] Kessler, Entwicklung des Auges, Dorpat. Dissertation. 1871.
[3] Herzog *Carl in Bayern*, v. Grœfe's Archiv, XXV, 3, p. 118-119.
[4] Hannover, Entdeckung des Baues des Glaskœrpers. Müller's Archiv. f. Anatomie u. Physiologie. 1845.
[5] Hannover. La rétine de l'homme et des vertébrés. 1876, p. 130.

qui prennent naissance à la membrane limitante interne, les préparations de la surface de la zone de ZINN qui reste en connexion avec l'ora serrata sont les meilleures.

La figure 8 (pl. III) représente l'extrémité antérieure de la rétine avec un commencement de dégénérescence kystoïde. Le bord antérieur de la rétine montre des appendices au bout desquels on peut reconnaître de petits appendices secondaires. Or, nous voyons des petits faisceaux de fibres, qui sont analogues, en tous points, aux fibres zonulaires et sortent de ces appendices secondaires.

La figure 9 représente l'ora serrata avec la partie postérieure de la zonule d'un œil, atteint de dégénérescence kystoïde très développée de la rétine. Nous y voyons des fibres zonulaires s'écartant des pointes de l'ora serrata et spécialement de la *surface interne* de la rétine. La surface externe de la rétine se termine un peu en arrière (*b*) de la surface interne, ce qui fait que le bord interne de cette membrane semble tiré en avant.

Or, examinons sur la coupe transversale une portion semblable de l'ora serrata avec les faisceaux fibrillaires qui s'en écartent. Les petites cavités kystoïdes (*h*), dont la rétine est remplie, se trouvent également dans la partie tirée en avant. Du bord interne de l'ora serrata se détachent des fibres (*sf*) dont une faible partie passe dans le corps vitré, mais dont la plupart accompagnent en avant les autres fibres zonulaires.

Il semble qu'entre les prolongements formant les pointes de l'ora serrata ne se développent que peu des fibres de la membrane limitante. Je n'ai pu me convaincre de leur existence d'une façon certaine.

Autant que mes préparations m'ont permis d'en juger, les prolongements en forme d'éperon décrits par DESSAUER « sponförmige Fortsætze » correspondent aux faisceaux fibrillaires, qui partent des pointes de l'ora serrata.

On sait déjà par les auteurs anciens qu'il existe dans l'ora

serrata, comme altération sénile, une tension considérable de la surface interne du bord antérieur de la rétine. Je crois que l'avancement du cristallin causant le rétrécissement de la chambre antérieure chez les vieillards entraîne un *tiraillement* des fibres zonulaires en avant qui est la cause de l'excès de tension de la surface interne de la rétine en avant de la surface externe.

La forme déchiquetée du bord antérieur de la rétine est peut-être la conséquence de la traction physiologique des faisceaux zonulaires, qui se développent de certaines parties de la membrane limitante interne ?

Mais je n'ose mentionner cette hypothèse que comme une simple présomption, que des recherches d'anatomie comparée pourront seules l'établir. Cette opinion est confirmée par ce fait que le *bord antérieur de la rétine est limité par une ligne droite* chez quelques poissons (*Selachii*) [1] où, comme je l'ai démontré, ne se développent de la membrane limitante interne aucune fibre appartenant à l'appareil suspenseur du cristallin.

Les derniers travaux scientifiques confirment pleinement l'existence de fibres zonulaires qui partent de la lame vitrée de la *pars ciliaris retinæ* (Koelliker). C'est seulement sur une étendue de 1 mm. environ en avant de l'ora serrata que des fibres zonulaires très fines prennent naissance de l'orbiculus ciliaris.

Cours des fibres.—La majeure partie des fibres zonulaires se termine, comme on sait, dans la cristalloïde, et il n'en passe qu'une très petite quantité dans le corps vitré. J'ai déjà affirmé [2] que les fibres zonulaires, qui se développent de la *pars ciliaris retinæ* et ont une direction rétrograde, sont très peu nombreuses en comparaison des autres. Ces fibres semblent à l'observateur peu exercé plus nombreuses parce qu'elles naissent d'un plus grand nombre de fibrilles primitives.

[1] Berger, Morphologisches Jahrbuch von *Gegenbauer*. 1882, VIII, p. 150.
[2] Berger, v. Græfes Archiv. 1882, II, p. 55.

Il n'est pas difficile de voir, sur les préparations à la celloïdine, les fibres zonulaires qui vont de l'orbiculus ciliaris aux procès ciliaires ; elles sont bien décrites d'ailleurs par Hocquard et Masson.

Elles contribuent à fixer la zone de Zinn, d'un côté au corps vitré, à l'ora serrata et à l'orbiculus ciliaris, de l'autre côté à la partie moyenne et antérieure du corps ciliaire. Ces fibres n'ont rien à voir avec le rôle de la zone de Zinn dans l'accommodation ; c'est l'opinion que j'avais déjà émise en 1882.

J'ai déjà mentionné que l'entrecroisement, décrit par Gerlach, des fibres qui passent sur la capsule antérieure et de celles qui passent sur la capsule postérieure est partiel. De plus, les fibres qui passent en avant s'entrecroisent avec les fibres rétrogrades et circulaires. L'entrecroisement des fibres mentionnées ci-dessus ne se fait pas seulement dans un plan méridien, mais aussi, comme le montre la figure 11, dans une direction oblique.

L'existence des *fibres circulaires,* — dont le nom a été mal choisi, le nom de fibres arquées serait plus correct, — a été signalée pour la première fois par Merkel et après lui par Arnold, Ulrich, Claeys et par moi.

Toutes les observations qui ont trait aux préparations de la surface de la zone de Zinn ainsi que la figure faite par Ulrich, où les fibres arquées méridiennes ou non méridiennes se présentent avec des terminaisons arrachées et obliquement pliées, laissant fort à désirer, j'ai recherché à nouveau sur des préparations à la celloïdine si ces affirmations étaient exactes.

Sur une coupe transversale on ne peut pas décider de leur existence. J'ai trouvé plus commode les coupes faites parallèlement aux montagnes ciliaires ; j'ai représenté une telle coupe dans la figure 11 (pl. IV).

Nous y voyons des fibres qui commencent dans un val ciliaire droit de la lame vitrée de la *pars ciliaris retinæ*, et après entrecroisement avec les fibres méridiennes (*lf*) devien-

nent circulaires (*cf*) pour se replier dans une direction méridienne et aboutir au val ciliaire voisin.

J'ai constaté des fibres de cette nature sur deux yeux humains, mais leur *présence* ne me semble *pas constante.*

D'après mes recherches personnelles, concordantes avec celles de Merkel et Claeys, il me semble que la plupart des fibres zonulaires circulaires prennent naissance aux sommets ciliaires, de la même façon que les fibres méridiennes.

Après un très court parcours, ces fibres changent de direction, deviennent circulaires, croisent seulement quelques procès ciliaires, puis se portent en arrière et redeviennent méridiennes pour se terminer aux crêtes ciliaires. Les fibres zonulaires circulaires forment un anneau retiré en arrière des fibres méridiennes, mais aucune d'entre elles ne passe dans la cristalloïde ; ces fibres circulaires présentent toutes les qualités histologiques des autres fibres zonulaires, mais elles sont plus minces, et ne se disposent pas en faisceaux ; chez le porc, elles sont très développées, et constituent un anneau recouvrant les 2/3 postérieurs des procès ciliaires qui chez cet animal sont assez allongés.

A la fin de cette étude de la zone de Zinn, je devrais réfuter quelques critiques dirigées contre les recherches que j'ai faites sur ce sujet ; mais je me contenterai de mentionner ces critiques diverses, tellement contradictoires qu'elles se réfutent les uns les autres.

Guende, dans une brochure sur la luxation du cristallin, me reproche d'admettre, outre les fibres zonulaires qui, d'après les recherches faites au laboratoire de Ranvier, se détacheraient exclusivement du corps vitré, d'autres fibres zonulaires qui prendraient naissance sur la membrane limitante interne et la portion ciliaire de la rétine et qui n'existaient pas.

Topolanski, au contraire, est arrivé, au laboratoire de Fuchs, à la conclusion suivante : les fibres zonulaires ne se détachent ni du corps vitré, ni de la membrane limitante interne, mais

toutes proviennent de la lame vitrée, qui recouvre la portion ciliaire de la rétine.

En combinant ces deux opinions, on en arrive logiquement à nier l'existence des fibres zonulaires.

Valude, dans une analyse bibliographique qui d'ailleurs m'est favorable, m'adresse le reproche d'avoir, contrairement à la plupart des auteurs et aux traités classiques d'anatomie, étendu le nom de canal de Petit à la fente post-zonulaire, fente qui n'existe pas à l'état normal, puisque, d'après mes recherches, les fibres zonulaires recouvrent directement le corps vitré; on se rappelle que cette fente ne se développe que par l'exsudation ou dans les yeux qui présentent des altérations cadavériques. D'après d'autres auteurs, j'aurais eu le tort de donner trop d'importance au canal de Petit, et j'aurais dû, au contraire, affirmer que ce canal n'existe pas en réalité.

Voici une réponse à ces objections : le mérite de Petit n'a pas été de découvrir un canal, mais d'établir, par l'injection de la fente post-zonulaire virtuelle, les rapports du cristallin et de la zone de Zinn d'une part, et du corps vitré d'autre part. Quant à la discussion, il faut admettre ou rejeter l'existence d'une fente post-zonulaire, bien que les fibres recouvrent directement le corps vitré. Il serait peut-être utile de rappeler un fait analogue dans la cornée, où les cellules fixes et leurs prolongements remplissent les voies lymphatiques, et où cependant, d'après Ranvier, on doit admettre la présence d'une mince couche de liquide albumineux, entre les cellules et leurs prolongements et les parois des voies lymphatiques. Une couche très mince de liquide est de même indispensable pour rendre possible le glissement des fibres zonulaires sur le corps vitré.

Remarques physiologiques. — Le fait qu'une partie seulement des fibres zonulaires s'insère à la cristalloïde prouve que l'opinion ancienne est erronée, d'après laquelle toutes les fibres zonulaires entrent en action pour modifier la courbure du cristallin. En 1882, j'ai montré le premier qu'il existe à ce point

de vue deux sortes de fibres, dont les unes (fibres de tension) modifient la courbure du cristallin, et les autres (fibres d'attache) relient fortement la zone de Zinn au corps ciliaire; Schwalbe accepte cette division dans son article du traité de de Wecker et Landolt. Il est nécessaire de remarquer en outre que les fibres zonulaires ont une action différente suivant qu'elles s'insèrent à la cristalloïde antérieure ou à la postérieure. Avant d'entamer cette question, il est important d'étudier les changements de forme que subit le corps ciliaire pendant l'accommodation. Les changements de forme des procès ciliaires, sur lesquels insistaient les anciens auteurs, présentent, à l'heure actuelle, un intérêt moins considérable, puisque nous savons que les fibres zonulaires, en presque totalité, prennent naissance aux vallées ciliaires. Becker croyait que, pendant l'accommodation, les procès ciliaires diminuent de hauteur; Hensen et Vœlckers, ainsi que Nagel, soutenaient l'opinion contraire, c'est-à-dire que les procès ciliaires augmentaient alors de volume. Cette dernière hypothèse seule est d'accord avec les notions que nous possédons actuellement sur l'action des fibres musculaires : ces fibres, au moment de leur contraction, diminuent en longueur et augmentent en épaisseur. Or, les fibres méridiennes du muscle de l'accommodation, en se contractant, tirent en avant l'orbiculus ciliaris, et, leur épaisseur étant devenue plus considérable, refoulent vers l'axe de l'œil les fibres radiées et les bouts antérieurs des procès ciliaires.

Pendant la contraction des muscles de l'accommodation les fibres zonulaires s'insérant sur la cristalloïde antérieure sont relâchées, et le cristallin, par suite de l'élasticité de ses couches, prend une forme plus convexe qu'à l'état de repos (théorie d'Helmholtz). D'un autre côté, et à mon avis, les fibres zonulaires prenant naissance dans les parties antérieures du corps ciliaire et s'insérant à la cristalloïde postérieure, agissent d'une façon active pendant l'accommodation sur la face postérieure du cristallin ; pendant l'accommodation, l'insertion

périphérique de ces fibres est tirée en dedans et en avant par l'action des fibres radiées du muscle de l'accommodation; or ces fibres zonulaires forment un entonnoir, qui, à ce moment, se modifie de la même façon que la face postérieure du cristallin, et je pense que l'action de ces fibres permet d'expliquer ce fait que pendant l'accommodation c'est la surface postérieure du cristallin qui change principalement de courbure.

Ligament hyaloïdéo-capsulaire. — Il y a déjà quelques années que j'ai obtenu des préparations représentant la couche superficielle du corps vitré, formant la paroi postérieure de l'espace rempli d'humeur aqueuse. Sur ces préparations, on peut distinguer des fibres extrêmement fines, réunies en faisceaux et offrant une direction longitudinale ou circulaire, et qui, en arrière, vont en divergeant. Leur limite postérieure n'est pas nettement appréciable ; les fibres elles-mêmes ne sont pas également développées sur les divers yeux que j'ai examinés.

Les fibres sont peu ondulées, et principalement dans les préparations au picro-carmin elles se distinguent très nettement du tissu du corps vitré. Elles ont tout à fait l'aspect des fibres de tissu conjonctif. Deux observateurs éminents, auxquels j'ai montré mes préparations, avaient trouvé ces fibres absolument identiques au tissu fibreux.

Wieger a aussi observé ces fibres au laboratoire de Waldeyer et il leur a donné le nom de « ligament hyaloïdéo-capsulaire ». Ce ligament est fixé sur la cristalloïde postérieure à 1 millimètre de l'équateur du cristallin. Wieger[1] a aussi trouvé que ces fibres sont « semblables aux fibres extrêmement minces du tissu conjonctif (feinsten Bindegewebsfasern ähnlich) ».

Comme preuve de l'importance physiologique de ce ligament, Wieger ajoute qu'il se développe sur le cadavre, dans la substance du cristallin, un sillon circulaire dû à la traction exercée après la mort par ce ligament.

[1] Wieger, *loc. cit.*, p. 31.

ESPACE POST-LENTICULAIRE

Par la fixation de ce ligament sur la cristalloïde postérieure il se produit une ligne d'union circulaire de la cristalloïde avec l'hyaloïde.

Brücke[1] a supposé que l'hyaloïde et la cristalloïde postérieure étaient unies d'une façon uniforme par toute leur surface; von Hasner[2] affirmait l'existence d'une ligne d'union circulaire. Aeby[3] a observé qu'il existe une union aussi bien circulaire qu'uniforme entre la cristalloïde postérieure et l'hyaloïde. Stilling[4] représente la transition du canal hyaloïdien vue par une fente située entre le corps vitré et le cristallin, mais il ne donne pas sa signification. Wieger[5] aussi n'accepte qu'une ligne de jonction circulaire entre l'hyaloïde et le cristallin.

L'insertion circulaire du ligament entraîne l'existence d'une *fente lymphoïde capillaire,* entre la cristalloïde postérieure et l'hyaloïde. J'ai eu l'occasion d'observer sur un œil atteint d'irido-cyclite un tel espace post-lenticulaire (fig. 2, *pl. r*), élargi et rempli d'un liquide albumineux.

Le développement d'un *espace* post-lenticulaire a lieu, dans le décollement antérieur du corps vitré, en même temps que celui d'un espace post-zonulaire. Les deux espaces se forment sans doute par la rétraction du tissu du corps vitré, pendant qu'apparaît un exsudat pauvre en cellules au début de l'irido-cyclite. Dans l'irido-cyclite plus avancée, l'insertion du ligament hyaloïdéo-capsulaire se détache de la cristalloïde postérieure, et il se produit une communication des espaces post-zonulaire et post-lenticulaire, communication semblable

[1] Brücke, Anatomische Beschreibung des menschlichen Augapfels. Berlin, 1845.
[2] Von Hasner, Ueber das anatomische Verhalten der Linsenkapsel zum Glaskœrper. Deutsche Klinik, III, 1854.
[3] Aeby, von Grœfe's Archiv, XXXVIII, 2.
[4] Ssilling, von Grœfe's Archiv, XV, 1869.
[5] Wieger, *loc. cit.*, p. 21.

à celle qui est la conséquence de la putréfaction cadavérique [1].

L'existence d'un espace post-lenticulaire produit par le décollement antérieur du corps vitré n'a pas encore été constaté à l'examen anatomique. IMRE [2] a observé à l'examen clinique la présence d'un espace post-lenticulaire dû au décollement antérieur du corps vitré dans deux cas d'extraction de cataracte. L'hyaloïde décollée était bien reconnaissable au reflet soyeux qu'elle produit.

REMARQUES SUR L'ANATOMIE COMPARÉE DU LIGAMENT SUSPENSEUR DU CRISTALLIN

Il m'a semblé intéressant de contrôler par l'anatomie comparée les résultats que j'ai obtenus par l'examen en celloïdine de l'appareil suspenseur du cristallin; il résulta, comme je l'avais décrit, que chez la poule les fibres zonulaires passent aussi dans la cristalloïde antérieure, aussi bien que dans la postérieure, il en est de même chez le crapaud, où elles se terminent aussi à l'équateur du cristallin. Chez la poule, on ne peut pas parler d'un ligament prismatique ou d'un canal d'HANNOVER, parce que les procès ciliaires touchent le bord du cristallin.

Quoique le passage des fibres de l'appareil suspenseur dans la cristalloïde me parût incontestable chez quelques poissons, les examens faits plus tard m'ont montré, au contraire, que le « ligament circulaire » des poissons décrit par CUVIER et VALENCIENNES ne correspond nullement au ligament hyaloïdéo-capsulaire.

Ce qui confirmait mon erreur et me faisait considérer comme identiques les ligaments supenseur et circulaire, c'est que les fibres de l'appareil suspenseur des poissons provien-

[1] Les communications ouvertes entre l'espace post-lenticulaire et la partie post-zonulaire de la chambre postérieure admises par quelques auteurs récents ne nous semblent pas encore suffisamment établies.

[2] IMRE, Klinische Monatsblætter für Augenheilkunde, XIV.

nent, comme les fibres zonulaires de l'homme en arrière de l'ora serrata, des faisceaux radiaires de fibrilles plus fines. Par conséquent, je me trouve forcé de modifier mon opinion sur ce sujet, exprimée dans le « *Morphologisches Iahrbuch* », t. VIII, pp. 106-107.

Il n'est guère d'objet plus difficile à examiner que l'appareil suspenseur du cristallin. Pour montrer quelles erreurs sont possibles dans l'examen de la zone de Zinn, je dirai qu'un observateur de la valeur de Bruecke l'a considérée comme une membrane homogène et a cru que ses plis produisaient, dans la cristalloïde postérieure, des fibres zonulaires qui n'existaient pas en réalité. De même F.-E. Schultze admettait que les fibres zonulaires passent seulement sur la cristalloïde antérieure.

Les noms de Descartes et de Brisseau [1], qui sont en vérité les fondateurs de la théorie de l'accommodation développée ensuite par Helmholtz, et le nom de Petit, auquel nous devons les premières connaissances sur l'existence des espaces lymphoïdes voisins du cristallin, resteront toujours immortels dans l'histoire de l'anatomie de l'œil.

CONCLUSIONS RÉSULTANT DE NOS RECHERCHES SUR LA CHAMBRE POSTÉRIEURE DE L'ŒIL ET LE LIGAMENT SUSPENSEUR DU CRISTALLIN

Je résume, comme il suit, les résultats les plus importants de mes recherches sur la chambre postérieure et le ligament suspenseur du cristallin.

1° La chambre postérieure de l'œil est divisée en trois parties : une partie exempte de fibres zonulaires (pré-zonulaire), une partie (zonulaire) traversée par ces fibres, et une partie située en arrière des fibres zonulaires (post-zonulaire) ;

2° La partie pré-zonulaire est dans sa portion périphérique plus profonde de 0, 2 à 0, 4 millimètres aux vals ciliaires

[1] Brisseau, dans son Traité de la cataracte et du glaucome, 1705.

qu'aux montagnes; elle est plus profonde dans la moitié temporale que dans la moitié nasale de l'œil;

3° La partie zonulaire envoie entre les crêtes ciliaires des prolongements intra-vallaires qui s'étendent de 1 millimètre à 1 mm. 5 en arrière entre les procès ciliaires;

4° La plupart des fibres zonulaires passent dans la cristalloïde antérieure et postérieure, mais quelques-unes aussi passent dans la zone équatoriale du cristallin. Les fibres les plus antérieures et les plus postérieures de ce ligament sont les plus serrées ; par suite, ce ligament peut être rempli par l'injection d'une masse visqueuse comme de l'albumine (canal d'Hannover). L'air ou la solution d'aniline injectée dans le ligament du cristallin pénètrent dans la chambre postérieure;

5° La partie post-zonulaire de la chambre postérieure (canal de Petit) est une fente virtuelle, dont la paroi antérieure (zone de Zinn) est en contact avec la paroi postérieure (hyaloïde). Sa limite postérieure est à 2 millimètres en avant de l'ora serrata.

La paroi antérieure du canal de Petit, déterminé par l'injection, est constituée par les fibres zonulaires (aux montagnes ciliaires en outre par la lame vitrée) spécialement par les fibres postérieures du ligament prismatique ; sa paroi postérieure est formée en partie par le tissu condensé du corps vitré, en partie par des fibres de tissu conjontif (ligament hyaloïdéo-capsulaire).

La *fente* post-zonulaire est traversée par des fibres très fines entrelacées et formant un réseau à mailles très serrées; mais la fente post-zonulaire est traversée par des fibres zonulaires extrêmement rares ;

6° Le *canal* de Petit (*canal post-zonulaire*) est produit par le décollement du corps vitré, ou par une exsudation pathologique (irido-cyclite, staphylome, glaucome) ou par les altérations *post mortem*, ou déterminé par l'injection. Seulement si les yeux commencent à se décomposer ou si la techni-

que est défectueuse, le canal de Petit injecté semble traversé par un certain nombre de fibres zonulaires « rigides » ;

7° L'injection de la fente post-zonulaire est possible par une masse visqueuse, comme l'albumine, ou par l'air, mais elle est impossible par une solution d'aniline, car, dans ce cas, la masse injectée passe au travers du ligament du cristallin.

Il n'est pas possible, comme on l'a soutenu, de produire le canal godronné par l'injection de la partie zonulaire de la chambre postérieure ; et la paroi antérieure de ce canal n'est jamais seulement formée par la lame vitrée de la *pars ciliaris retinæ ;*

8° L'hyaloïde est fixée circulairement sur la cristalloïde postérieure ; par suite il se forme une fente capillaire post-lenticulaire, dont les deux parois antérieure et postérieure se touchent à l'état normal; mais elles sont séparées l'une de l'autre par un liquide dans les cas de rétraction (décollement antérieur) du corps vitré.

CORPS VITRÉ

Sur des yeux durcis dans la liqueur de Müller, on constate que la portion phériphérique du corps vitré présente des stries concentriques parallèles à la surface, stries faisant défaut dans le noyau du corps vitré. Quelques auteurs (Iwanoff) soutiennent que ces stries sont dues à la composition lamellaire du corps qui nous occupe; d'autres prétendent (Bowman, Duncan) qu'elles sont artificielles et dues à l'action du liquide de Müller. J'ai résolu cette question, en examinant des préparations anatomo-pathologiques : dans l'irido-cyclite et d'autres processus, les lamelles sont détruites en grande partie, mais un certain nombre sont conservées sous forme de membranes plissées. D'ailleurs, si l'on fait simplement congeler le corps vitré, on observe également à la périphérie des cou-

ches concentriques, qui, dans un cas, ne sont pas dues à l'action du liquide de préparation.

Les lamelles sont séparées les unes des autres par un liquide visqueux (humeur vitrée) ; on ne doit donc pas oublier que l'humeur vitrée n'est pas identique au corps vitré, mais n'en constitue qu'une partie.

La lamelle tout à fait superficielle du corps vitré est plus épaisse que les autres et porte le nom d'hyaloïde ; nous avons déjà décrit l'union de cette lamelle avec l'ora serrata et la cristalloïde postérieure. L'hyaloïde est séparée de la membrane limitante interne de la rétine par un espace lymphatique très étroit, qui peut être mis en évidence par les injections. En face de la papille optique, cette fente ou espace lymphatique s'élargit, formant ainsi l'area Martegiani ; c'est de ce point que part le canal hyaloïdien, qui traverse le corps vitré d'avant en arrière, pour se terminer dans l'espace postlenticulaire ; ce canal est également revêtu de la membrane hyaloïde.

Les lamelles internes concentriques sont parallèles à l'hyaloïde ; leur nombre en arrière de l'ora serrata serait seulement de 8 à 10 ; ce nombre augmenterait de 3 à 4 en avant de l'ora serrata (Straub [1]) ; leur épaisseur varie de 1 à 2 μ.

Ajoutons que, d'après certains auteurs, ces lamelles ne seraient pas homogènes, mais constituées par un grand nombre de fibres arrondies.

Après le durcissement dans le liquide de Müller, Hannover a observé des lignes disposées radialement plus consistantes et d'une réfringence différente, que cet auteur, en même temps que Brücke, considère comme cloisons radiaires du corps vitré. Mais nos recherches anatomo-pathologiques, d'accord avec les observations d'autres auteurs, nous ont prouvé qu'il s'agissait de fentes lymphatiques dirigées radialement et que nous avons vues considérablement élargies par l'exsudation pathologique.

[1] Straub, Arch. f. Opthalmologie 1889, t. XXXIV, fasc. 3.

D'après Straub, le corps vitré est plus complexe, et, outre la composition que nous venons de décrire, il existerait une structure plus intime constituée par des éléments extrêmement fins.

Par le fait de l'atrophie sénile du corps vitré, il se développerait chez les vieillards des lacunes plus ou moins larges remplies de liquide ; Löwe a décrit, en arrière du cristallin, une lacune de ce genre sous le nom de troisième chambre de l'œil, qui ne se rencontre jamais chez les jeunes gens et dont l'existence est d'ailleurs inconstante chez les vieillards. Le nom donné par Löwe à une cavité qui n'a rien de physiologique, ni de constant, doit donc être rejeté.

L'humeur vitrée, remplissant les vides situés entre les lamelles, ne semble pas soumise à un renouvellement bien actif ni bien rapide. En effet, l'existence de cloisons est un obstacle au courant lymphatique; en outre, l'absence d'endothélium dans les fentes radiaires plaide en faveur de la lenteur du courant lymphatique. L'observation clinique a d'ailleurs démontré que les hémorrhagies ou les exsudations dans le corps vitré sont très longues à se résorber.

En dehors des parties constituantes que nous venons de décrire, on trouve dans le corps vitré des faisceaux de fibres conjonctives, reliquats des vaisseaux embryonnaires, et des cellules nombreuses principalement au-dessous de l'hyaloïde. Ces derniers éléments ont une grande ressemblance avec des leucocytes, et ce qui engage à les regarder comme tels, c'est qu'ils se trouvent en grande abondance dans les portions du corps vitré situées au voisinage de vaisseaux sanguins (papille optique, ora serrata).

Nous reviendrons, dans la partie anatomo-pathologique de cette étude, sur les diverses formes que peuvent présenter les cellules du corps vitré. D'après Pagenstecher et Schwalbe, elles ne sont autre chose que des leucocytes migrateurs, qui viennent se fixer sur l'hyaloïde. Schwalbe a pu constater, en effet, dans le corps vitré des mammifères transplanté dans

l'espace lymphatique dorsal de la grenouille, que des leucocytes migrateurs se fixent et se transforment en des cellules analogues à celles qu'on observe dans le corps vitré de l'homme.

Chez l'embryon, les prolongements protoplasmiques des cellules du corps vitré s'anastomosent entre eux, et forment un réseau qui fait défaut chez l'adulte. Cependant, chez l'adulte, on peut observer de nouveau ce réseau dans certains processus pathologiques, comme je le montrerai dans un autre chapitre. Il est d'ailleurs très difficile d'affirmer si telle cellule du corps vitré provient de la transformation d'un leucocyte migrateur, ou si elle résulte de la division d'une ancienne cellule de ce même corps vitré; de la solution de cette question doit découler la vraie définition histologique du corps vitré. Quelques auteurs, tels que Beauregard et Boucheron, considèrent le corps vitré comme une sécrétion de cellules, désignées sous le nom de *vitréo-pares* par ce dernier auteur; Weber regarde le corps vitré comme un tissu muqueux; Schwalbe croit le corps vitré formé par un tissu conjonctif extrêmement aqueux, dont les cellules fixes sont détruites, et dont la substance fibrillaire, très riche en eau, serait traversée par des leucocytes migrateurs.

Les recherches entreprises par Boé au laboratoire de Hoppe-Seyler confirment la manière de voir de Schwalbe. D'après Boé [1], les lamelles composant le corps vitré présentent la réaction de la glutine; elles ne sont nullement artificielles, mais composées par un vrai tissu conjonctif.

Le corps vitré présente une particularité due à la proportion de mucine qu'il renferme, substance, on le sait, hygroscopique au plus haut degré. C'est à cause de la mucine que le corps vitré gonfle sous l'action de réactifs, tels que l'alcool et les caustiques alcalins; une solution de chlorure de sodium dissout au contraire la substance visqueuse du corps vitré. La même propriété existerait, d'après Hache, dans le corps vitré de cer-

[1] Boé, Bull. de la Société française d'Ophthalmologie. 1886.

tains animaux, où l'on ne trouverait pas de mucine (chien, bœuf).

Hache[1] admet un rapport entre la quantité dans laquelle cette substance hygroscopique se trouve dans le corps vitré et la tension plus ou moins considérable du corps vitré.

ORGANES ACCESSOIRES DE L'APPAREIL DE LA VUE

PAUPIÈRES

Sur une coupe transversale, la partie superficielle, c'est-à-dire la peau, ne présente rien de bien particulier; les papilles du derme sont très peu développées, et augmentent vers le bord libre des paupières. La couche épidermique est composée des cellules contenant un pigment noirâtre et des cellules dont le protoplasma est granuleux (Plasmazellen). Les poils, extrêmement minces, sont munis, au niveau de leur follicule, de petites glandes sébacées.

Tout près de la lèvre antérieure du bord libre se trouvent les cils disposés sur deux rangs. D'après Donders, leur nombre est plus grand à la paupière supérieure, où il atteint le chiffre de 100 à 150, qu'à la paupière inférieure, où l'on en compte seulement de 50 à 70; leur longueur à la paupière supérieure est de 8 à 12 mm., tandis qu'elle n'est que de 6 à 8 mm. à l'inférieure. Les cils présentent une légère courbure, dont la convexité est dirigée vers la fente palpébrale.

Les cils se renouvellent rapidement; d'après Donders tous les 100 ou 150 jours. Dans la gaîne des cils se déversent les produits de petites glandes sébacées, et de glandes sudoripares modifiées désignées sous le nom de glandes de Moll. Les glandes de Moll sont caractérisées par des conduits vecteurs très étroits et des canaux secréteurs très larges, fortement contournés en spirale et offrant une certaine ressemblance avec les glandes cérumineuses. On les observe disposées sur deux

[1] Hache, Rec. d'Ophthalmologie, 1889, août.

ou quatre rangs, un peu en arrière des cils; d'après SATTLER, elles sont situées exactement à une distance de 0 mm. 2 de la lèvre antérieure de la paupière. Les éléments sécréteurs de ces glandes sont des cellules cylindriques, entourées d'une couche externe de fibres lisses fusiformes; les conduits

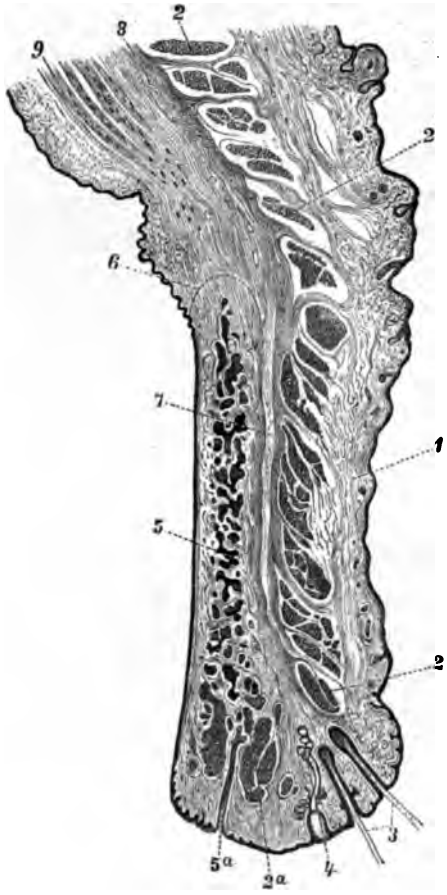

Fig. 30.

Coupe sagittale de la paupière supérieure : — 1, peau; — 2, portion palpébrale du muscle orbiculaire des paupières ; — 2, partie du membre du muscle décrite sous le nom de muscle ciliaire de Riolan ; — 3, cils ; — 4, glande de Moll; — 5, glande de Meibomius; — 5 a, conduit d'une glande de Meibomius ; — 6, bord adhérent (supérieur) du cartilage tarse ; — 7, tissu conjonctif lâche situé entre le cartilage-tarse et l'expansion aponévrotique du tendon du m. releveur de la paupière supérieure; — 8, expansion aponévrotique du dernier muscle ; — 9, muscle palpébral supérieur de Müller.

vecteurs sont recouverts de deux assises de cellules épithéliales cylindriques. Au-dessous du derme, on trouve un tissu conjonctif très lâche, séparant la peau du muscle orbiculaire des paupières; une portion de ce muscle entoure les conduits des glandes de MEIBOMIUS au voisinage de la lèvre postérieure du bord palpébral.

La portion centrale de la paupière est, d'après SCHWALBE, formée de trois parties, qui sont : — 1° en avant, une couche

conjonctive lamineuse immédiatement au-dessus du muscle orbiculaire, et constituée par l'aponévrose du releveur de la paupière supérieure; — 2° une couche moyenne formée par les fibres lisses des muscles palpébraux supérieur et inférieur ainsi que par les cartilages-tarses; — 3° une aponévrose, qui va se fixer dans la paupière supérieure sur un prolongement du droit supérieur, et dans la paupière inférieure sur un prolongement du droit inférieur. Ces prolongements agissent synergiquement avec les muscles qui remuent l'œil dans le sens vertical, soit vers le haut, soit vers le bas.

Les cartilages-tarses sont constitués par du tissu conjonctif lamineux très serré, et contiennent les glandes de Meibomius; une glande de Meibomius est formée par plusieurs glandes sébacées agglomérées; ce sont des glandes en grappe dont le conduit vecteur, représentant l'axe ou la tige, traverse toute la hauteur du cartilage-tarse. Chaque acinus a un diamètre de 0,08 à 0,15 mm. et est entouré d'une membrane propre assez mince et contenant des noyaux; la face interne de l'acinus est tapissée par un épithélium cubique stratifié; ces éléments épithéliaux présentent, comme dans toute glande sébacée, les phénomènes de dégénérescence graisseuse. Le conduit secréteur qui a un diamètre de 0, 1 mm., est constitué par une membrane propre, revêtue de cellules épithéliales aplaties et stratifiées; ce conduit débouche à la lèvre postérieure du bord libre de la paupière.

La couche postérieure des paupières est représentée par la portion palpébrale de la conjonctive, dont nous donnerons dans le chapitre suivant la description microscopique.

Vaisseaux et nerfs. — Les paupières supérieure et inférieure sont nourries par les artères palpébrales médiane et temporale; les deux vaisseaux, en s'anastomosant, forment un arc situé en avant des cartilages-tarses (arcus palpebralis tarsei internus). Dans la paupière supérieure, cet arc est distant du bord libre de 1 à 2 mm., et dans la paupière inférieure de 2 à 3 mm. La paupière supérieure présente un se-

cond arc artériel, qui longe le bord convexe du cartilage tarse (arcus tarsei externus). Les deux arcs artériels sont formés par des branches des artères faciale et temporo-malaire du côté temporal, et de l'artère palpébrale médiane, du côté nasal. Il peut exister également, mais d'une façon non constante, un arc artériel externe dans la paupière inférieure.

De l'arc interne se détachent : — 1° des branches pour la peau, les cils et l'orbiculaire des paupières ; — 2° des branches pour les glandes de Meibomius, chaque glande étant nourrie par une artériole qui forme autour d'elle un réseau capillaire spécial ; — 3° de petites artérioles pour la peau de la portion orbitaire des paupières ; — 4° des branches perforantes inférieures. La portion palpébrale de la conjonctive est nourrie par des artères qui se détachent de l'arc interne, se rendent à la conjonctive et contournent le bord aplati du cartilage-tarse pour retourner en haut dans la paupière supérieure et en bas dans l'inférieure.

De l'arc externe, se détachent, d'une manière analogue, des branches qui, près du bord convexe du cartilage-tarse, traversent l'épaisseur de la paupière pour se rendre à la conjonctive ; de ces branches, dites perforantes supérieures, partent des artérioles qui vont en haut dans la paupière supérieure et en bas dans l'inférieure. La conjonctive palpébrale est donc nourrie par des artères qui contournent le cartilage-tarse, pour éviter de le perforer.

Les *veines* forment de petites branches verticales, qui recueillent le sang des capillaires ; ces vaisseaux aboutissent à des plexus veineux interne et externe, ce dernier faisant défaut à la paupière inférieure. Les plexus veineux correspondent donc bien aux arcs artériels ; le plexus interne se déverse dans la veine transverse de la face, l'externe dans les veines orbitaires.

Les *lymphatiques* forment un premier réseau, garni de valvules en avant du cartilage-tarse, et un second réseau

conjonctival ; ce dernier commence par des fentes extrêmement minces situées tout près de la surface de la conjonctive ; il a été décrit par Sappey, qui a reconnu que la lymphe se déverse dans un autre réseau à mailles larges, situé en arrière du cartilage-tarse, et qui se termine à une distance de 2 mm. du bord libre.

Les paupières reçoivent des filets nerveux, qui, sortant de l'angle interne de l'œil, proviennent des nerfs sus- et sous-orbitaires : d'autres filets qui pénètrent au niveau de l'angle externe proviennent du nerf lacrymal. Chaque paupière reçoit une branche nasale et une branche temporale, qui se dirigent d'abord horizontalement et s'unissent par des anastomoses nombreuses pour former le plexus marginal (Rand-plexus). De ce plexus partent : —1° des fibres pour la peau et l'orbiculaire des paupières ; —2° des filets conjonctivaux, qui traversent l'épaisseur de la paupière, au-dessus et au-dessous du cartilage-tarse, comme l'ont fait d'ailleurs les artères. Cependant il existe des filets nerveux qui perforent le cartilage-tarse, et se divisent en une branche supérieure et une branche inférieure. Kolosanki a observé en outre des fibres nerveuses sécrétoires, qui se rendent aux glandes de Meibomius, dont Mises cependant n'a pu constater l'existence. Du plexus marginal se détachent des filets nerveux, se rendant aux cils et forment au-dessous de l'orifice des glandes sébacées un réseau annulaire, comparable à un panier à claire-voie, qui semble contenir la gaîne externe des poils ; les filets nerveux dont il est question se termineraient en massue d'après Mises [1]. L'existence de ce réseau nerveux qui entoure la base des cils permet de les considérer comme de véritables poils tactiles.

CONJONCTIVE

Nous distinguerons trois couches : épithéliale, muqueuse (derme muqueux) et sous-muqueuse. Cette dernière couche

[1] Mises, Wr Sitzber 1883.

fait défaut au niveau du cartilage-tarse, où la conjonctive palpébrale est adhérente au cartilage; elle manque également au niveau de l'angle de réflexion de la conjonctive, qui adhère à l'aponévrose sous-jacente.

La portion soudée au cartilage-tarse est caractérisée par un grand nombre d'inégalités de surface, sous forme de papilles et de sillons (Rinnensystem de Stieda); ces inégalités sont surtout prononcées à la limite de la portion orbitaire et de la portion adhérente au tarse, où l'épithélium suit les inégalités de la muqueuse. Sur le bord libre des paupières, les inégalités de la muqueuse (papilles conjonctivales) sont également très prononcées, mais les dépressions et les sillons sont comblés par l'épithélium.

L'épithélium conserve à une distance de 1 mm. du bord libre les caractères de l'épiderme; dans la portion en contact avec le cartilage-tarse, il est réduit à deux assises dont la superficielle est formée par des cellules cylindriques, avec une face libre présentant des bords finement striés (Waldeyer), et dont la profonde est constituée par des cellules aplaties.

Les cellules épithéliales de la conjonctive, et principalement celles qui tapissent les fossettes ou les dépressions, présentent fréquemment les caractères de cellules en godet; on sait que certains auteurs considèrent les éléments de cette forme comme de véritables cellules glandulaires (glandes de Henle). D'autres auteurs nient la nature glandulaire de ces éléments épithéliaux; et dans tous les cas la présence dans les dépressions conjonctivales de cellules en godet ne tranche pas la question; Zaleskowski a eu tort d'admettre que l'existence d'éléments de cette forme suffisait pour établir que les dépressions des fossettes conjonctivales sont de véritables glandes. La couche de cellules aplaties, dans la portion orbitaire et au niveau de l'angle de réflexion de la conjonctive bulbaire se transforme en une couche formée par plusieurs assises de cellules plates. L'épithélium de la conjonctive bulbaire présente tous les caractères de l'épithélium antérieur

de la cornée, le nombre des assises de cellules est considérablement augmenté. Mentionnons en outre que les éléments épithéliaux de la conjonctive, surtout dans sa portion palpébrale, offrent une grande analogie avec les cellules dentelées et déchiquetées de F.-E. Schultze.

La muqueuse et la sous-muqueuse sont constituées par du tissu conjonctif plus serré dans la première couche, plus lâche dans la dernière, et contenant des fibres élastiques. Dans la conjonctive bulbaire, les deux couches dont nous nous occupons renferment de nombreux leucocytes, qui s'observent encore en plus grande quantité dans la portion de la conjonctive en rapport avec le cartilage-tarse.

Les auteurs ont interprété, de façons très diverses, les amas de leucocytes, que l'on rencontre quelquefois dans la conjonctive. Les uns soutiennent que ces amas, décrits sous le nom de follicules lymphatiques, sont des productions pathologiques (Sattler, Waldeyer); les autres les considèrent comme des organes normaux (W. Krause, Henle, Ciacco, Merkel), enfin quelques auteurs prétendent que dans la conjonctive saine de l'homme il existe un tissu adénoïde ne revêtant d'ailleurs jamais l'aspect de follicules lymphatiques, si caractérisées et si nettement limitées chez quelques animaux (chien, porc). Zaluskowski soutient que, seulement à l'état pathologique, le tissu lymphoïde de la conjonctive de l'homme se présente sous la forme de follicules lymphatiques; effectivement, la comparaison avec d'autres muqueuses rend très vraisemblable l'existence de tissus adénoïdes dans la conjonctive normale et nous nous rallions volontiers à cette manière de voir.

Waldeyer et Stœhr ont décrit dans la conjonctive des cellules plasmatiques (Plasmazellen), dont la forme est irrégulière, le protoplasme granuleux ne contenant que très rarement du pigment et le noyau arrondi; cependant il faut noter que chez le lapin, par exemple, la pigmentation de ces éléments est la

[1] Zaluskowski, Arch. f. mikroskop. Anatomie. 1887, t. XXX, p. 311.

règle. Dans le cul-de-sac conjonctival les cellules, plasmatiques sont allongées, et d'après ZALUSKOWSKI leurs dimensions dans une région donnée sont en raison inverse de leur nombre. Quant au rôle de ces éléments, il est actuellement à l'étude.

Dans les culs-de-sac conjonctivaux existent des glandes en grappe, décrites sous le nom de glandes de KRAUSE; elles sont au nombre d'environ 42 dans la paupière supérieure et de 6 à 8 seulement dans l'inférieure. Les glandes de KRAUSE sont très développées du côté temporal, et autour de la glande lacrymale : c'est pour cette raison que HENLE les considère comme des glandes lacrymales accessoires. Les conduits des glandes de KRAUSE débouchent à l'angle de réflexion de la conjonctive. Le chiffre de 0,4 mm., attribué comme longueur aux glandes de KRAUSE, paraît trop faible à WOLFRING [1] ; cet auteur prétend que ces glandes dépassent en grandeur celles de MEIBOMIUS; leur volume total serait également plus considérable que celui de ces dernières glandes.

WALDEYER a décrit des glandes *acino-tubuleuses* situées dans le cartilage-tarse, tout près de son bord adhérent; les acini de ces glandes, morphologiquement mixtes, s'intercalent entre les glandes de MEIBOMIUS; d'après WOLFRING, ces organes n'existeraient que dans la moitié nasale de chaque paupière. Leur diamètre maximum est de 3 mm., tandis que la hauteur du cartilage-tarse est de 6 à 9 mm., Sur quelques préparations, WOLFRING a observé que les glandes acino-tubuleuses étaient plus profondément situées que les glandes de MEIBOMIUS; dans ce cas, leurs conduits sécréteurs passent entre ces derniers organes pour se terminer dans la conjonctive.

Nous avons déjà fait remarquer que les glandes de HENLE ne sont autre chose que des sillons de la portion de la conjonctive en rapport avec le cartilage-tarse, sillons tapissés par des cellules épithéliales; en outre, dans cette région, plus les

[1] WOLFRING, Compte rendu du 7me congrès international d'Ophthalmologie de Heidelberg. 1888, p. 298.

horides conjonctivales sont développées, plus les glandes de Henle sont abondantes. La paroi de ces glandes est, d'après Henle, formée par une membrane basale, revêtue par des cellules épithéliales cylindriques, dont les extrémités basales effilées sont soudées à la membrane sous-jacente. Parmi ces cellules cylindriques, les éléments en godet sont très nombreux, comme nous l'avons déjà fait remarquer. Les glandes de Henle, sont surtout très développées dans le tiers nasal de la portion conjonctivale étant en rapport avec le cartilage-tarse, et dans le tiers temporal de la conjonctive palpébrale.

Le nature glandulaire de ces organes est très discutable, et Sattler prétend même qu'ils ne doivent pas exister à l'état normal dans la conjonctive de l'homme.

Il est probable que les glandes décrites en 1890 par Cirincione ne sont autre chose qu'une variété des glandes de Henle ; ces glandes, situées dans les replis conjonctivaux en avant et autour de la caroncule, se présentent sous forme de bourgeons, constitués par un épithélium cylindrique à deux assises de cellules ; les éléments de l'assise superficielle présentent fréquemment les caractères des cellules à godet. Quelquefois, les glandes de Cirincione se transforment en kystes par rétention.

Vaisseaux de la conjonctive.—Les artères de la conjonctive peuvent être divisées en branches antérieures et branches postérieures. Les premières se détachent des artères ciliaires antérieures, communiquent avec les vaisseaux épiscléraux, et se distribuent dans la portion de la conjonctive bulbaire, qui entoure le limbe cornéen. Les artères conjonctivales postérieures nourrissent la portion bulbaire ainsi que le cul-de-sac conjonctival. Rappelons que la portion palpébrale de la conjonctive est, ainsi que nous l'avons expliqué, nourrie par les artères palpébrales.

Les artères conjonctivales postérieures naissent en partie de l'arcus tarsi-externus, en partie des artères lacrymale, angulaire, temporale et sous-orbitaire.

Les veines correspondantes se jettent du côté nasal dans la veine angulaire, du côté temporal dans la veine temporale. Ces vaisseaux déversent, d'un autre côté, une partie de leur contenu dans les veines orbitaires avec lesquelles elles sont unies par des anastomoses.

L'épiscléra présente un réseau vasculaire très développé, qui provient des artères ciliaires antérieures. Un grand nombre de petites artérioles dirigées radialement y forment des arcades, d'où partent : — 1° de petites branches nourrissant le limbe cornéen, et constituant l'anneau vasculaire péricornéen qui résulte lui-même de la réunion bout à bout de nombreuses petites arcades vasculaires ; — 2° de petites branches récurrentes, allant à la conjonctive, et s'anastomosant avec les artères conjonctivales postérieures.

De l'anneau vasculaire péricornéen naissent des veinules, qui s'anastomosent les unes avec les autres pour former un plexus veineux à mailles très serrées ; de ce plexus, le sang passe dans les veines épisclérales, puis dans les veines ciliaires antérieures ; cependant quelques veinules parties de ce plexus vont, d'après Leber, se jeter dans les veines conjonctivales antérieures.

Les lymphatiques, comme l'ont démontré les travaux de Sappey et de Teichmann, forment un réseau superficiel très fin et à mailles très serrées, et un réseau profond dont les mailles sont au contraire très larges. Au niveau du limbe cornéen les lymphatiques forment un réseau extrêmement délicat, qui n'est en communication avec les lymphatiques conjonctivaux que par de rares anastomoses.

Nerfs de la conjonctive. — Nous avons déjà parlé de l'innervation de la conjonctive palpébrale ; quant aux nerfs de la portion bulbaire et des culs-de-sac conjonctivaux, ils proviennent en partie des nerfs ciliaires, en partie des nerfs orbitaires et des nerfs palpébraux, qui se mettent en rapport par des anastomoses nombreuses. Cette innervation permet d'expliquer que la cornée ne perd pas sa sensibilité après la

neurotomie optico-ciliaire ; elle permet également de comprendre pourquoi, après la strabotomie, la portion de la conjonctive, située entre la plaie et la circonférence cornéenne, conserve sa sensibilité.

Dans la conjonctive bulbaire, pénètrent, au voisinage des angles interne et externe de l'œil, un faisceau médian et un faisceau temporal ; ces faisceaux se ramifient comme les branches d'un arbre et se distribuent à toute la conjonctive en formant au-dessous de la muqueuse un plexus nerveux à mailles très larges ; de ce plexus partent des fibres qui se rendent, en partie au-dessus en partie au-dessous des capillaires superficiels et s'unissent entre elles par des anastomoses. De ce plexus à fibres myéliniques se détachent en outre des fibres amyéliniques, qui vont former immédiatement au-dessous de l'épithélium un plexus secondaire; d'après Helfreich, une partie de ces fibres se terminent sans pénétrer dans l'épithélium; d'après Krause, au contraire, tous ces filets nerveux sans myéline aboutissent aux corpuscules de Krause, situés au voisinage de la surface de la conjonctive. Chez l'homme et le singe, les corpuscules de Krause sont sphériques, tandis que chez d'autres animaux ils sont composés par un grand nombre de couches lamelleuses concentriques, en continuité avec le névrilème de la fibre nerveuse qui se termine en pénétrant au centre du corpuscule. Chaque lame présente plusieurs noyaux qui sont presque tous de forme elliptique. La fibre nerveuse dépouillée de son névrilème, après un court trajet suivant l'axe du corpuscule, se renfle en massue et se termine à une certaine distance du pôle libre de l'organe. Krause a constaté l'existence de ces corpuscules dans la conjonctive bulbaire et aussi dans la portion de la conjonctive voisine du cartilage-tarse; dans cette dernière partie, cet auteur a découvert en outre de petits organes terminaux des fibres nerveuses tout à fait analogues aux corpuscules du tact.

La *caroncule lacrymale*, d'après l'examen histologique, n'est autre chose qu'un ilot de peau modifiée. L'épithélium de

la partie centrale est formé de plusieurs assises de cellules superposées, tandis qu'à la périphérie il ne présente que deux assises de cellules, comme la conjonctive palpébrale. Sur une coupe transversale, la caroncule lacrymale est constituée par des éléments tout à fait semblables à ceux de la peau : elle présente de nombreux poils, des glandes sébacées, quelques glandes sudoripares, qui offrent une grande analogie avec celles de Moll; en outre, le tissu cellulaire sous-muqueux contient de la graisse.

En 1890, Circincione [1] a décrit une glande en grappe de la grosseur d'une tête d'épingle, dont la structure est analogue à celles des glandes de Krause; elle est située au milieu de la caroncule et se termine par un conduit sécréteur ondulé.

Le *repli semi-lunaire* est le rudiment de la membrane clignotante que l'on rencontre chez de nombreux vertébrés; cette interprétation est confirmée par la présence chez l'homme dans ce repli de tissu cartilagineux constatée par Giacomini dans quelques cas, d'ailleurs très rares; chez quelques animaux, tels que le lapin, la membrane clignotante renferme, comme on le sait, un cartilage. Cet auteur a également observé chez l'homme à la base du repli semi-lunaire une glande en grappe, qui serait homologue à la glande de Harder, l'on rencontre que chez de nombreux vertébrés, accompagnant la membrane clignotante.

APPAREIL LACRYMAL

La *glande lacrymale* est une glande en grappe, qui peut être rapprochée spécialement des glandes salivaires dont les éléments sécréteurs sont des cellules albumineuses (Eisweisszellen). Les acini sont tapissés par un épithélium cylindrique dont les éléments ont un noyau arrondi; après une sécrétion abondante, la hauteur des cellules diminue, leur protoplasme est moins granuleux. L'épithélium sécréteur est entouré par

[1] Cirincione, Riforma medica 1890.

une membrane propre, qui présente des épaississements étoilés, et contient des noyaux ; les conduits des glandes sont recouverts par un épithélium cubique, qui devient cylindrique à mesure que ces canaux augmentent de diamètre ; la membrane propre des acini se continue autour des canaux.

Les *conduits lacrymaux* présentent à l'examen micrographique les particularités suivantes : l'épithélium est pavimenteux stratifié, composé de 10 à 12 assises de cellules et tout à fait comparable à l'épiderme ; la surface externe de cet épithélium est entourée d'une membrane dont l'épaisseur est de 60 μ, et qui est constituée par des fibres conjonctives, circulaires pour la plupart, très serrées et entremêlées de fibres élastiques. Cette couche conjonctive muqueuse est traversée par de nombreux leucocytes migrateurs ; elle est entourée de fibres musculaires striées, qui tirent leur origine de l'orbiculaire des paupières ; dans la portion verticale des conduits lacrymaux, ces fibres ont une direction circulaire, tandis que dans la portion horizontale elles sont longitudinales, ou forment des tours de spire autour de ces conduits. Cirincione a décrit une glande en grappe, dont l'existence n'est d'ailleurs pas constante, et qui se trouve à l'union du cinquième interne et des quatre cinquièmes externes de la portion horizontale du conduit lacrymal inférieur ; cette glande présente les mêmes qualités que les glandes de Krause.

Le *sac lacrymal* et le *canal nasal* présentent, sur une coupe transversale, l'épithélium, la couche muqueuse et le périoste ou l'aponévrose ; ces deux dernières couches sont séparées du reste de la muqueuse par un plexus veineux communiquant par de nombreuses anastomoses avec les corps caverneux des cornets inférieur et moyen.

L'épithélium est formé de cellules cylindriques dont la hauteur est de 0 mm. 06 ; entre les parties nasales de ces éléments, sont intercalées des cellules polyédriques, qui servent probablement à la régénération de l'épithélium. D'après un certain nombre d'auteurs, les cellules cylindriques seraient

munies de cils vibratiles; mais ce fait est contesté par R. Maier et par Schwalbe. Ajoutons qu'il est fréquent d'observer dans cet épithélium des cellules à godet. La couche muqueuse conjonctive ne présente rien de particulier, si ce n'est qu'elle présente de nombreux leucocytes.

Les glandes sont rares dans la muqueuse du sac lacrymal et du canal nasal; elles se rencontrent cependant d'une manière assez fréquente dans le bout inférieur de ce dernier canal. On y a observé des glandes en grappe analogues aux glandes de Krause; leur épithélium sécréteur est composé de cellules cubiques, présentant un gros noyau sphéroïdal, il est entouré d'une membrane basale conjonctive. En outre, Cirincione a décrit dans le sac lacrymal deux cas de glandes en grappe, dont les acini, très volumineux, étaient tapissés par un épithélium de cellules aplaties, entourés d'une membrane propre et dont le canal sécréteur était très court. Le même auteur a observé des glandes en tube qu'il compare aux glandes de Moll; elles sont constituées par des tubes très contournés, tapissés par une seule assise de cellules cubiques à petit noyau; en quelques points, ces tubes présentent une dilatation ampullaire. Enfin, on a observé des glandes analogues aux glandes de Henle ou cryptes muqueuses, constituées par des bourgeons tubuliformes ou dendritiques, entourés d'une membrane basale propre.

ANATOMIE PATHOLOGIQUE DE L'ŒIL

ANATOMIE PATHOLOGIQUE DE L'OEIL

PANOPHTHALMIES

GÉNÉRALITÉS

Sous le nom de panophthalmies, dans la large acception du mot, nous désignons les processus inflammatoires affectant simultanément les diverses couches du globe oculaire, parmi lesquelles d'ailleurs le tractus uvéal présente les altérations les plus graves. Pour cette raison, un certain nombre d'auteurs considèrent les panophthalmies comme des choroïdites ou comme un uveitis.

Les microbes pathogènes jouent le rôle le plus important dans la pathogénie des panophthalmies. La pénétration des microbes dans l'œil peut se faire ou bien de dehors en dedans à travers une plaie (infection ectogène), ou par la voie des vaisseaux ou des lymphatiques (infection endogène). Cette dernière voie est suivie par les microbes, pour en citer un exemple, dans la méningite cérébro-spinale, où le passage des microbes de la cavité crânienne dans le tractus uvéal se fait par l'intermédiaire de la gaîne du nerf optique.

Parmi les voies suivies par les microbes pathogènes, l'infection ectogène est incontestablement la plus fréquente. Les micro-organismes infectieux peuvent être divisés, d'après

Leber, en deux groupes : — 1° ceux qui ne produisent une infection du globe qu'après la destruction préalable des couches superficielles de l'épithélium de la cornée et de la conjonctive ; —2° ceux qui déterminent une infection purulente, même quand l'épithélium reste intact.

Parmi les microbes du premier groupe nous citerons les staphylococcus pyogènes aureus et citreus, ainsi que le staphylococcus pyogènes albus ; le gonococcus au contraire est un exemple très net du deuxième.

Le rôle protecteur de l'épithélium est très important, car, même à l'état normal, le cul-de-sac conjonctival contient un certain nombre de microbes, parmi lesquels la plupart sont des bacilles ; il existe également quelques micrococcus, mais en partie inoffensifs.

On a cependant constaté, rarement il est vrai, dans les culs-de-sac, même sur des yeux normaux, des microbes pyogènes tels que des staphylococcus, mais ces micro-organismes sont toujours peu nombreux (Gayet[1], Gifford, E. Fick) ; mais si la sécrétion conjonctivale devient pathologique, les staphylococcus ne tardent pas à être très nombreux, et ils sont accompagnés du streptococcus pyogenes aureus, qui ne s'observe qu'exceptionnellement à l'état normal, dans le cul-de-sac conjonctival.

A l'état normal, il y a, au point de vue de la présence de microbes pyogènes, un certain antagonisme entre les muqueuses conjonctivale et nasale ; en effet d'après les recherches de v. Besser[2], cette dernière est habitée par le staphylococcus pyogenes aureus, le streptococcus pyogenes aureus et en outre par quelques microbes, qu'on n'a jamais pu constater dans la sécrétion conjonctivale, tels que le diplococcus pneumoniæ et le bacillus pneumoniæ.

Les microbes pyogènes existant dans la sécrétion conjonctivale sont, d'après Sattler, la cause principale de l'infection

[1] Gayet, Archives d'Ophthalmologie, 1890, mars-avril.
[2] voir Ziegler, Handbuch der patholog. Anatomie II, p. 622.

ectogène du globe oculaire; en outre, les doigts et les mouchoirs joueraient un rôle important dans la propagation de ces micro-organismes.

Mais l'infection ectogène du globe oculaire peut aussi être causée par des microbes pathogènes qui des fosses nasales passent dans la conjonctive, ou bien par les microbes, accompagnant un corps étranger, qui a pénétré dans le globe oculaire. Ce dernier cas d'ailleurs semble être rare.

Étant donné le rôle protecteur des couches superficielles de l'épithélium cornéen, les microbes pyogènes ne peuvent pénétrer dans le globe oculaire qu'après la destruction préalable d'une partie de ces assises épithéliales; cette destruction peut être provoquée ou bien par des blessures superficielles, ou bien par divers processus inflammatoires. L'infection, d'abord locale, peut gagner les couches profondes de l'œil et provoquer une infection aiguë (panophthalmie suppurée, panophthalmie sensu strictiori) ou chronique (irido-cyclite, irido-chorioïdite).

Le fait qu'une simple destruction des couches superficielles de l'épithélium cornéen peut ouvrir une porte d'entrée aux microbes pyogènes dans le globe oculaire est prouvé par les observations cliniques faites dans des cas de cicatrisation kystoïde de plaies cornéennes, où même au bout de plusieurs années il peut se produire une suppuration dans les tissus de l'œil. P.-H. Mules [1], par exemple, chez une malade âgée de 22 ans, a observé le développement d'une panophthalmie suppurée deux ans après une iridectomie, où la plaie cornéo-scléroticale avait déterminé une cicatrice kystoïde. Wagenmann [2], par des recherches faites sur 18 yeux présentant les symptômes de l'inflammation du corps vitré, en même temps que des synéchies antérieures de l'iris, a prouvé qu'il s'agissait d'une infection de l'œil par pénétration des

[1] Mules, Trans. of the ophthalmological Society of the United Kingdom. 1882, f. 3.
[2] Wagenmann, Congrès d'Ophthalmologie de Heidelberg. 1889.

microbes pathogènes, ayant traversé des fentes interstitielles de la plaie ancienne guérie, fentes très développées dans les cas de cicatrisation kystoïde.

La pénétration des microbes pathogènes a donc lieu par des fentes existant dans le tissu cicatriciel, dont l'épithélium se détache fréquemment par petites parties facilitant ainsi l'infection de la cicatrice. Les microbes suivent en pénétrant dans le globe oculaire ou bien le trajet des lymphatiques, ou bien des voies anatomiquement préformées, ou bien encore des espaces créés par un corps étranger, qui fait effraction dans l'œil. Ainsi Garnier [1], par l'examen anatomo-pathologique de 5 cas de panophthalmie survenue à la suite de l'opération de la cataracte, a pu constater que l'invasion microbienne s'était produite le long des fentes, formées par les deux lèvres de la plaie cornéenne, l'espace situé entre l'iris et la cristalloïde, etc.

Dans un certain nombre de cas, la pénétration de microbes pyogènes dans l'œil n'est qu'une infection secondaire (mixte) se développant seulement après la destruction de la cornée, due par exemple à la blennorrhagie, la diphtérie, etc.

En dehors de la panophthalmie suppurée d'origine ectogène, il existe encore un processus analogue d'origine endogène. Une telle panophthalmie peut être produite par l'embolie infectieuse des vaisseaux choroïdiens ou rétiniens ; elle peut être uni ou bilatérale. Cette embolie infectieuse, survenant au cours d'une pyohémie, peut constituer la seule métastase infectieuse ; elle peut aussi être accompagnée d'autres abcès dans les poumons, foie, rate, reins, etc. Le processus primitif de la panophthalmie métastatique peut avoir son origine dans les divers organes, ainsi par exemple dans la matrice (fièvre puerpérale), dans une endocardite infectieuse, dans une prostatite suppurée (Haltenhoff), dans un panaris, etc. Dans ces cas, l'examen bactériologique a révélé la présence de

[1] Garnier, Wjestnik ophthalmologii, 1890, mars-avril.

microbes pyogènes dans le sang. GAYET[1] y a constaté des staphylococcus, WAGENMANN[2] des streptococcus. Dans un cas de GAYET, l'invasion microbienne du sang avait provoqué le développement simultané de nombreux furoncles de la peau.

Les nouvelles recherches ont prouvé que les altérations des tissus par le fait de la pénétration des microbes ne sont pas limitées aux foyers microbiens, mais intéressent des tissus éloignés de ces foyers; l'inflammation se propage donc en dehors des territoires occupés par les micro-organismes pathogènes. LEBER[3], MICHEL et RINDFLEISCH ont montré que des foyers infectieux de la cornée créés par l'inoculation de microbes pathogènes ont une action à distance (Fernwirkung) sur les tissus vasculaires voisins et, en particulier, sur les vaisseaux du limbe cornéen de l'iris, de la conjonctive ; ces parties sont atteintes d'une hypérémie inflammatoire suivie de la production d'exsudats et d'une diapédèse active. Les observations faites sur l'œil sont en accord parfait avec la théorie de l'action des microbes pyogènes émise par ROSENBACH, de BARY et GRAWITZ ; la cause de cette action à distance des microbes serait due à des sécrétions toxiques de ces organismes, ayant une action chimique irritative. LEBER a réussi à produire une culture en bouillon de streptococcus pyogenes aureus, qui, même après stérilisation, a les mêmes effets que le microbe vivant; il a isolé ensuite de ce bouillon une alcaloïde, qui est la cause de l'action phlogogène et qu'il propose de nommer « phlogosine ». L'action toxique des produits sécrétés par les microbes pyogènes peut être distinguée en : — 1° locale, déterminant la nécrose des tissus envahis, — et 2° en action à distance, par diffusion sur les vaisseaux et y causant des altérations inflammatoires. D'après LEBER, ces dernières altérations commencent par une para-

[1] GAYET, Archives d'Ophthalmologie. 1887, t. VII, n° 2.
[2] WAGENMANN, Arch. f. Ophthalmologie, 1887, t. XXXIII, fasc. 2.
[3] LEBER, Die Entstehung der Entzündung und die Wirkung Entzündungs-erregender Schädlichkeiten nach vorzüglich am Auge angestellten Untersuchungen. 1892.

lysie des muscles lisses des parois vasculaires, et se continuent par une modification histologique de ces parois, déterminant une perméabilité exagérée, une exsudation abondante de liquide fibrino-plastique, qui contient des leucocytes peu nombreux au début, mais augmentant en quantité à mesure que se développe le processus.

Dans les parties de l'œil privées de vaisseaux (cornée, membrane de Descemet, cristalloïde, corps vitré), les microbes se développent comme dans une culture artificielle sur agar-agar. Dans les tissus vasculaires, le développement des microbes est entravé : ainsi, par exemple, les spores d'aspergilles ne se multiplient pas dans l'iris, tandis qu'elles se développent très facilement dans la cornée : ce fait est prouvé par l'expérience clinique (Leber, Uhthoff), et par les inoculations pratiquées sur le lapin. La réaction des tissus vasculaires en présence des microbes est, en effet, favorable au développement des colonies ; quelques auteurs expliquent ce fait par l'hypothèse d'une action microbicide de quelques liquides et tissus du corps, action qui serait très prononcée dans le sang (de Christmas[1]).

Dans un chapitre ultérieur, nous décrirons les altérations de la cornée dans la kératite septique, et nous verrons par quels moyens se défend l'organisme contre les microbes qui l'ont envahi.

Les recherches sur la pyogénèse de certains microbes ont établi qu'elle est due à des produits toxiques sécrétés par les micro-organismes ; mais il existe des substances *chimiquement irritantes*, qui ont une action pyogène indépendamment des microbes ; ainsi, Leber a constaté que le mercure introduit dans la chambre antérieure de l'œil provoque la suppuration ; de Christmas reconnaît une action analogue à l'huile de croton. La théorie soutenue par quelques auteurs (Straus) « Pas de suppuration sans microbes » est donc très discutable.

[1] De Christmas, Annales de l'Institut Pasteur, 1891.

Tandis que dans la pathogénie de la panophthalmie les produits irritants sécrétés par les microbes ne peuvent être considérés comme seuls capables de déterminer la suppuration, dans l'irido-cyclite, au contraire, ces produits irritants jouent un rôle pathogène important.

Un grand nombre de cas d'irido-cyclite sont évidemment dus à des processus suppuratifs causés par des microbes tels que staphylococcus et streptococcus pénétrant dans l'œil à travers une plaie cornéenne ou une synéchie antérieure de l'iris.

Dans certains cas, l'irido-cyclite est due à une infection mixte : ainsi dans la lèpre, la syphilis et la tuberculose du tractus uvéal principalement, il se fait une perforation des membranes de l'œil, plaie ouverte aux microbes du cul-de-sac conjonctival.

L'ophthalmie sympathique, ou l'inflammation de l'œil sain à la suite d'une irido-cyclite de l'œil malade, même quand cette affection s'est terminée par une atrophie du globe oculaire, est due à la pénétration dans l'œil sain des microbes qui se sont conservés dans l'œil malade, cet envahissement se faisant par l'intermédiaire du chiasma des nerfs optiques. Ce qui distingue la panophthalmie suppurée de l'irido-cyclite, c'est que dans la première affection le pus se frayant une voie vers l'extérieur est écarté du moignon de l'œil, et l'ophthalmie sympathique ne se produit pas.

L'ophthalmie sympathique n'apparaît pas non plus dans le cas où l'irido-cyclite due à l'irritation chimique peut être liée à une action mécanique d'un corps étranger sur le globe oculaire. Parmi les corps étrangers qui exercent une action irritante sur les tissus, mentionnons en particulier le cuivre, tandis que d'autres substances, telles que le bois, l'or ou l'argent, introduites avec toutes les précautions antiseptiques, ne produisent jamais de suppuration de l'œil.

Il ne se développe pas d'ophthalmie sympathique à la suite de l'irido-cyclite due à la présence d'un cysticerque dans l'œil.

L'expérience clinique nous apprend que le cysticerque de l'œil, si on ne l'enlève pas par une opération, cause une irido-cyclite plastique ou purulente se terminant par l'atrophie du globe oculaire. On ne peut admettre que cette inflammation soit due à des microbes importés par le cysticerque; celui-ci a dû, en effet, se débarrasser de ses saprophytes pendant le chemin si long qu'il a parcouru pour arriver à l'œil : l'examen bactériologique a effectivement prouvé l'absence de microorganismes dans le foyer inflammatoire entourant le cysticerque (LEBER[1], WAGENMANN). Dans le seul cas de DEUTSCHMANN, où un foyer de cette nature a présenté des microbes, il est probable que les organismes pathogènes ont pénétré par voie endogène jusqu'au locus minoris resistantiæ. Il est plus logique d'admettre, en général, que l'irido-cyclite se développant à l'occasion d'un cysticerque dans l'œil est due à des substances irritantes toxiques, sécrétées par ce parasite.

Cette manière de voir est corroborée parce premier fait que l'irido-cyclite provoquée par le cysticerque n'est jamais suivie d'ophthalmie sympathique, et par ce second fait que l'ablation antiseptique des parasites fait disparaître les symptômes inflammatoires qu'il détermine. Les choses ne se passeraient pas aussi simplement si les symptômes inflammatoires étaient causés par des microbes développés dans l'œil.

Les tumeurs intra-oculaires déterminent souvent l'apparition d'altérations du globe de l'œil, analogues à celles de l'irido-cyclite ; le sarcome du tractus uvéal a été surtout bien étudié à ce point de vue. Les altérations anatomo-pathologiques sont dues en partie au glaucome, en partie à l'irido-cyclite qui accompagnent ces tumeurs. Le tractus uvéal entier est infiltré de nombreux leucocytes, et les noyaux des parois vasculaires entrent en prolifération. La cataracte, le ratatinement du corps vitré, le décollement de la rétine, altérations que l'on constate dans la marche clinique des tumeurs intra-oculaires, ne sont que les symptômes

[1] LEBER, Arch. f. Ophthalmologie, 1886, t. XXXII, fasc. 1.

de l'irido-cyclite, qui accompagne le néoplasme. Dans la choroïde même, on assiste à une néo-formation de tissu conjonctif, qui peut être le point de départ de la production de tissus osseux, et ces phénomènes sont comparables à ceux que nous allons décrire dans l'irido-cyclite simple.

Personne jusqu'ici n'a songé à expliquer pourquoi les tumeurs intra-oculaires sont si fréquemment compliquées d'irido-cyclite.

A notre avis il est vraisemblable d'admettre que les altérations inflammatoires sont dues aux substances toxiques sécrétées par la tumeur intra-oculaire. L'inflammation peut être favorisée, surtout durant la période glaucomateuse des tumeurs, par les troubles circulatoires causés par l'augmentation de la tension intra-oculaire.

La croissance des néoplasmes peut néanmoins provoquer la perforation des membranes de l'œil, et ouvrir une porte aux microbes pathogènes ; dans cette période, on observe une inflammation infectieuse, qui se termine par l'atrophie du globe oculaire. D'autre part, suivant Verneuil et Clado, il est très possible que les tumeurs intra-oculaires déterminent une desquamation ou une véritable destruction des couches épithéliales superficielles, et alors les milieux de l'œil n'étant plus protégés par ces couches réellement protectrices, les microbes peuvent pénétrer dans le globe oculaire. Les cas d'ophthalmie sympathique décrits à l'occasion des tumeurs oculaires sont probablement de nature infectieuse ; l'invasion microbienne se fait d'abord dans l'œil atteint de néoplasme et se propage ensuite à l'autre œil par l'intermédiaire du chiasma optique.

Il existe donc des processus pathologiques très divers, qui se terminent par irido-cyclite ou atrophie du globe oculaire. Pendant la vie intra-utérine, on observe également un processus qui aboutit à des altérations analogues. Il s'agit du microphthalmos, du cryptophthalmos congénital, et de l'anophthalmos qui n'existe pas d'une façon absolue, puisqu'il

reste toujours quelques-uns des tissus de l'œil; M. van Duyse, notre éminent confrère, nous demandant notre avis, a bien voulu nous soumettre des préparations ayant trait à un cas de cryptophthalmos : le développement de l'œil s'est fait normalement jusqu'à une certaine période, et il s'est produit un processus causant l'arrêt de développement et des altérations de dégénérescence. Les préparations de M. van Duyse établissent de la façon la plus nette qu'il s'agit d'une inflammation du tractus uvéal, analogue à l'irido-cyclite, et déterminant de la même façon par l'atrophie du globe oculaire.

Par contre, il existe des cas d'irido-choroïdite fœtale, entraînant l'ectasie du globe oculaire, consécutive à l'augmentation de la pression oculaire ; les cas d'ophthalmie se distinguent de la buphthalmie ordinaire, parce qu'il y a adossement total de l'iris à la face postérieure de la cornée, et qu'il se forme des synéchies postérieures totales de l'iris avec la cristalloïde antérieure.

Dans un certain nombre de cas, l'obstacle mécanique apporté à la circulation intra-oculaire est la seule cause appréciable d'altérations inflammatoires des diverses parties de l'œil. Cela s'observe dans le glaucome, en faisant abstraction du glaucome simple, qui n'est qu'une affection du nerf optique, compliquée d'une excavation de ce nerf. Bien qu'il soit évident que, dans un certain nombre de cas de glaucome, les altérations inflammatoires sont primitives, et l'augmentation de la tension intra-oculaire secondaire, il existe des cas où l'augmentation de la tension intra-oculaire est le premier symptôme, suivi par les altérations inflammatoires ou accidents secondaires. Cette dernière forme a été désignée sous le nom de glaucome sensu strictiori, pendant que la première appartient au glaucome secondaire.

Cette opinion, avancée par nous en 1887, que les altérations inflammatoires anatomo-pathologiques du glaucome sont de nature secondaire, a été également soutenue dans des

communications ultérieures par P. Smith, Schweigger et Garnier.

Parmi les affections causant le glaucome secondaire, mentionnons les cas de synéchies postérieures totales, où l'humeur aqueuse de la chambre postérieure ne peut s'écouler en avant, le staphylôme antérieur et intercalaire (de la région ciliaire), les blessures du cristallin avec gonflement très considérable, la luxation du cristallin, les tumeurs intra-oculaires et principalement le sarcome de la choroïde.

Dans le glaucome, l'inflammation des diverses parties de l'œil est donc primitive, ou bien cette inflammation est la conséquence de l'augmentation de tension intra-oculaire. Remarquons seulement que ce processus inflammatoire se termine, en général, autrement que les autres panophthalmies.

Le glaucome peut se terminer par l'atrophie inflammatoire des diverses parties de l'œil; ou bien il peut se produire des poussées d'irido-choroïdite avec exsudation plus ou moins large ou étalée au niveau de la pupille et dans la région du corps ciliaire; il peut même arriver, à une période ultérieure, que le globe oculaire devienne mou, que ses membranes se plissent et que l'œil s'atrophie : l'examen de tels cas a montré des altérations analogues à celles de l'irido-choroïdite, c'est-à-dire le décollement de la rétine, la rétraction du corps vitré, et l'apparition de tissus osseux dans la choroïde ; nous décrirons d'ailleurs ces altérations dans le chapitre consacré à l'irido-cyclite. Le défaut de sensibilité de la cornée dans le glaucome peut être en outre la cause d'une kératite neuro-paralytique, qui peut se terminer par suppuration de l'œil.

Dans la plupart des cas, les altérations inflammatoires du glaucome ne sont pas aussi prononcées que nous venons de le dire; le processus aboutit à une rigidité excessive de l'œil: il se développe des ectasies partielles, scléro-choroïdales, ou seulement sclérales, dans la lame criblée du nerf optique.

La terminaison du processus glaucomateux par l'ectasie des membranes de l'œil se rencontre surtout dans le glaucome fœtal et celui des enfants ; la conséquence de ces

dernières formes est la buphthalmie ou la mégalophthalmie; on constate alors une opacité glaucomateuse de la cornée, un effacement de la limite de la cornée et de la sclérotique, un élargissement de la chambre antérieure et une excavation du nerf optique.

Après avoir exposé les affections où l'on trouve des symptômes inflammatoires, dans toutes ou presque toutes les parties de l'œil, nous nous proposons de traiter, dans les chapitres suivants, les altérations que subissent les tissus de l'œil dans ces processus pathologiques.

PANOPHTHALMIE SUPPURÉE. — IRIDO-CYCLITE. — ATROPHIE DU GLOBE OCULAIRE

SYMPTOMES CLINIQUES : CHANGEMENTS DANS LA FORME DU GLOBE OCULAIRE

Nous rappelons avant de commencer l'étude des altérations histologiques que l'*irido-cyclite* se manifeste cliniquement; par des symptômes d'un iritis exsudatif accompagné d'une hypérémie ciliaire très accusée, le corps vitré s'opacifie surtout dans ses parties antérieures. L'acuité visuelle est diminuée d'une façon plus marquée que dans l'iritis simple, et elle est bientôt suivie d'une fausse projection des objets, symptôme qui vient révéler l'existence d'un décollement rétinien. Au début, la tension intra-oculaire est, dans la plupart des cas, augmentée; plus tard elle est diminuée. Ces signes cliniques s'expliquent d'eux-mêmes, par les altérations anatomiques que l'on observe en pareil cas.

Tout d'abord, la chambre antérieure est rétrécie, le bord pupillaire de l'iris est adhérent à la cristalloide, l'iris poussé en avant diminue notablement la capacité de la chambre antérieure; les procès ciliaires sont gonflés, le cristallin est entouré d'un exsudat, la papille optique est proéminente.

Plus tard, le corps vitré apparaît diminué, la rétine décollée,

et l'espace supra-choroïdien est comblé par un exsudat. La sclérotique est pliée, en même temps que l'aplatissement de la cornée s'effectue, la tension intra-oculaire diminue. La forme offerte ensuite par l'œil est due : — 1° à la tension que les tissus intra-oculaires développent par leur croissance, — et 2° à la pression des organes voisins, en particulier des muscles oculaires.

A la coupe frontale la forme du moignon de l'œil par l'action des muscles droits devient quadrangulaire (Sichel[1]). Généralement au niveau du muscle droit externe, la sclérotique donne naissance à une petite voûte, et cela parce que l'insertion de ce muscle est des plus éloignées et aussi parce que la force de la pression agit plus en arrière. Ce fait a été déjà signalé par Wedl et Bock[2]. Une empreinte peut même se développer sur le globe oculaire, sous l'influence de la pression du grand oblique (Dürr et Schlegtendahl).

La *panophthalmie* se manifeste cliniquement, par un chémosis très prononcé, une exsudation puriforme plus ou moins accusée dans la pupille, donnant un reflet jaunâtre au fond de l'œil. Quant aux altérations anatomo-pathologiques de la panophthalmie, identiques à celles de l'irido-cyclite, elles sont cependant beaucoup plus accentuées. On y observe de l'iritis plastique, de la cyclite, de la choroïdite, un décollement rétinien, de la papillite, et des exsudations dans l'espace supra-choroïdien; la capsule de Tenon est aussi atteinte de suppuration. Dans la plupart des cas, le pus se fraie un chemin à travers les membranes de l'œil, mais dans la panophthalmie, consécutive à la méningite cérébro-spinale, la perforation des membranes de l'œil par le pus est exceptionnelle. La cornée atteinte par la perforation se ratatine, il se fait une ouverture par laquelle le cristallin et même le corps vitré peuvent faire issue hors de l'œil.

Étant donné que les altérations anatomo-pathologiques

[1] Sichel, Annales d'oculistique, 1846.
[2] Wedl et Bock, Pathologische Anatomie des Auges. Wien, 1886.

sont plus graves dans la panophthalmie que dans l'irido-cyclite, il s'ensuit que la forme de l'œil, dans l'atrophie consécutive à cette première affection, sera beaucoup plus accusée que dans l'atrophie relevant d'une irido-cyclite. Nous ferons remarquer, en outre, qu'après une irido-cyclite une faible acuité visuelle la simple perception de la lumière peuvent être conservées jusqu'à la fin du processus inflammatoire, ce que l'on n'observe jamais après la panophthalmie. Gayet et Masson [1] distinguent dans leur remarquable travail les formes suivantes de l'atrophie du globe oculaire :

1° Phtisie essentielle du globe oculaire;

2° Atrophie du globe oculaire survenant après la destruction suppurative de la cornée sans perte du cristallin ;

3° Atrophie survenant après la blessure de la cornée et d'une portion du cristallin et du corps vitré;

4° Atrophie du globe après la perforation de la sclérotique avec perte partielle du corps vitré, le cristallin étant intact. De plus, les parties constituantes de l'œil sont perdues, et généralement la forme de l'œil en est profondément modifiée. Après la perte du cristallin et d'une partie du corps vitré, le moignon peut diminuer de volume au point de n'offrir que les dimensions d'une noisette ou d'un pois. Un tel moignon se cache habituellement dans la profondeur de l'orbite, qui paraît vide en apparence. L'atrophie attaque de préférence la partie antérieure ou postérieure, ou même encore ces parties simultanément.

Les altérations que les parties constituantes de l'œil peuvent subir sous l'influence du processus causal sont des plus variables. Pour en donner une idée au lecteur, nous nous proposons de décrire deux cas très rares d'altérations de la forme d'un œil atrophié.

La figure 13 (pl. V) représente la partie antérieure d'un

[1] Gayet et Masson, Essai sur l'atrophie du globe oculaire. Archives d'ophthalmologie, 1885, n°s 2, 3.

moignon énucléé à la clinique de M. le professeur SCHOELER à Berlin. La plus grande partie de la cornée est détruite par l'ulcération. Dans la partie gauche de la figure apparaît un reste de la cornée (*a*), soudé à l'iris; dans le côté droit, la partie antérieure du moignon est représentée par une substance fibreuse (*gk*), qui correspond au corps vitré; en outre, la partie antérieure est formée par l'iris (*i*) considérablement épaissie et par le corps ciliaire (*am*) angulairement brisé et traversé par des hémorrhagies. Entre le corps ciliaire et la sclérotique (*s*), irrégulièrement limitée en avant, se trouve un espace (*r*) en forme de sac, traversé dans quelques préparations par des fibres conjonctives.

L'espace supra-choroïdien (*sl*) est rempli par un tissu fibreux cicatriciel, qui se termine à quelque distance du bord antérieur de la sclérotique.

La couronne des procès ciliaires est comme un pli tourné vers l'axe de l'œil; par suite, le corps ciliaire est coupé une troisième fois (*pc*) dans le milieu de la préparation. En quelques parties, la choroïde (*eh*) et la rétine, sont encore reconnaissables; dans d'autres, on ne peut plus distinguer une limite entre l'espace supra-choroïdien et le corps vitré.

Une membrane fibreuse mince qui se continue dans le tissu de la conjonctive recouvre les nombreuses inégalités de la surface antérieure de l'œil. Sans doute, dans ce cas, il s'était formé une *large fistule de l'espace supra-choroïdien.*

La figure 14 (pl. V) représente la coupe méridienne d'un moignon. Le bord cornéo-scléral apparaît angulairement rétracté en arrière. Vraisemblablement cette altération de la forme est produite par le rétrécissement considérable de l'iris et de la zone ciliaire transformées en un tissu cicatriciel.

La chambre antérieure est considérablement élargie dans une direction sagittale, mais elle est ratatinée dans le diamètre frontal. Le contour interne du corps ciliaire a une forme concave. D'après cela le corps ciliaire se trouve encore en arrière comme une ligne ondulée noire. Entre cette

ligne noire et le corps ciliaire est située une masse fibreuse (*b*) correspondant au corps vitré, décollé en forme d'entonnoir et ratatiné en débris fibreux, qui est coupé vers son extrémité dans la préparation figurée.

Le faisceau (*n*), situé en avant du nerf optique (*no*), correspond à la *rétine* décollée dont les plis sont reliés l'un à l'autre. L'espace (*r*), situé entre la rétine et la choroïde (*ch*), considérablement épaissie, est rempli d'un liquide séreux.

L'espace supra-choroïdien (*sl*) s'agrandit dans la partie antérieure et est rempli de tissu conjonctif traversé par de grandes cavités lacunaires ; dans la partie postérieure du moignon, l'espace supra-choroïdien est oblitéré. Le cristallin manque. Peut-être est-il absorbé spontanément ?

ÉPITHÉLIUM CORNÉEN ANTÉRIEUR

Élargissement des lacunes intercellulaires. — Petites vésicules. — Les lacunes intercellulaires, qui ont été décrites dans l'épiderme par Bizzozero, ont été constatées après injection, entre les cellules de l'épithélium de la cornée par Leber[1]. Les cellules épithéliales de la cornée sont entourées d'un grand nombre de filaments; il résulte de cette disposition que deux filaments situés vis-à-vis l'un de l'autre dans les cellules voisines s'unissent entre eux; il se produit ainsi de petites lacunes intercellulaires qui, dans l'irido-cyclite, apparaissent élargies.

La communication de plusieurs de ces lacunes intercellulaires donne naissance à de petits espaces remplis de gouttelettes qui, dans la plupart des cas, sont placées près des cellules basales.

Vers la surface antérieure de l'épithélium, les gouttelettes augmentent de largeur. De cette disposition, il résulte que les couches antérieures de l'épithélium se trouvent voûtées en avant comme des bulles.

[1] Leber, Graefe's Archiv, t. XXIV, 1.

Il nous est arrivé un groupe formé par la réunion de deux ou de plusieurs de ces bulles. Dans certaines régions, elles s'étaient fendues ; *des gouttelettes de serum existaient même dans le protoplasma des cellules épithéliales*, que l'on observe principalement près du noyau. Les gouttelettes, sortes de vacuoles, sont situées dans la partie antérieure des cellules basales et ont un volume plus considérable que le noyau. Les cellules peuvent se trouver remplies de liquide comme des bulles ; leur protoplasma est très mince et leur noyau est situé près du bord de la cellule, bord formé uniquement de protoplasma, réduit en une couche très mince.

Nous avons observé, dans un cas de kératocône, de semblables altérations dans l'épithélium de la cornée; nous nous proposons de faire connaître in-extenso l'observation de ce malade.

Développement multiple de fentes intercellulaires. — Nous avons représenté dans la figure 15 (pl. V) l'épithélium cornéen d'un moignon où les lacunes intercellulaires sont tellement élargies que la partie antérieure de l'épithélium a l'aspect des rayons de miel.

Leber [1] prétend que les lacunes intercellulaires dans les staphylômes de la cornée atteignent quelquefois de telles dimensions qu'elles sont macroscopiquement constatables. Les lacunes épithéliales représentées dans la figure 15 rappellent un cas analogue de Sæmisch [2], où elles étaient remplies d'une masse colloïde, tandis que dans nos observations ces lacunes renfermaient un liquide séreux. Les cellules basales de l'épithélium, de même que les couches des cellules voisines, sont séparées par un liquide peu profond, qui permet de reconnaître ainsi les filaments des cellules (voir aussi la figure 16). Dans les autres couches, on observe des espaces plus grands et plus irréguliers, qui sont séparés par des cellules épithéliales disposées en

[1] Leber, *loc. cit.*, p. 821.
[2] Sæmisch, Graefe und Sœmisch, Handbuch, t. IV, p. 206.

réseau. La surface antérieure de l'épithélium a une forme ondulée. Dans les espaces, situés entre les cellules épithéliales, on trouve des globules de pus. Nous ne pouvons pas mieux comparer ces altérations de l'épithélium cornéen qu'à celles constatées dans l'examen anatomo-pathologique des pustules de la variole.

L'apparition des *cellules épineuses et dentelées*, ainsi que l'élargissement des lacunes intercellulaires situées dans l'épithélium de la cornée, a été aussi constatée dans quelques autres maladies : dans le glaucome (Leber), dans les staphylomes de la cornée (Czerny [1], Schiess-Gemuseus) et dans la buphthalmie (Schiess-Gemuseus [2], Grahamer [3]).

Bourgeonnement en forme de cancer de l'épithélium cornéen. — Dans les moignons, principalement dans ceux dont la cornée est remplacée par un tissu cicatriciel, nous avons trouvé très fréquemment des proliférations papillaires de l'épithélium de la cornée. Ces proliférations rappellent l'aspect des cancroïdes (Leber). L'épithélium de la conjonctive entourant la cornée présentait les mêmes altérations; aussi Iwanoff croyait que ces proliférations papillaires avaient leur point de départ dans la conjonctive.

Un tel épaississement de l'épithélium peut être interrompu sur les coupes obliques par du tissu fibreux, expliquant ainsi l'opinion d'Althoff [4], qui a trouvé des fibres lamineuses entre les couches antérieures et postérieures de l'épithélium cornéen.

Pigment et dépôt de chaux dans l'épithélium. — Simultanément avec la présence de pigment dans la couche parenchymateuse de la cornée, nous avons trouvé quelquefois une pigmentation très fine des 2 ou 3 dernières couches postérieures des cellules de l'épithélium cornéen, qui est

[1] Czerny, Bericht der Wiener Augenklinik, 1866, pp. 190-195.
[2] Schiess-Gemuseus, Græfe's Archiv, t. XXX, 3.
[3] Grahamer, v. Græfe's Archiv, t. XXX, 3.
[4] Althoff, Græfe's Archiv, t. VIII, I, p. 126.

analogue à la pigmentation de la couche muqueuse de l'épiderme. Dans les bourgeons cancroïdes de l'épithélium, on peut observer plus fréquemment cette pigmentation. Des dépôts crétacés ont été plusieurs fois signalés dans l'épithélium de la cornée des moignons.

Couche panneuse. — Sur les yeux atrophiés, on trouve quelquefois entre l'épithélium et la membrane de Bowman une couche fibreuse traversée par des vaisseaux néo-formés; ces altérations anatomo-pathologiques ne sont pas sans analogie avec celles que l'on rencontre dans le pannus. Elles consistent dans le développement d'un tissu conjonctif qui, tout au début, est lâche (Klebs) et rempli de globules de pus; plus tard ce tissu cicatriciel prend la forme de boucles, s'enfonçant entre les cellules épithéliales, ou bien encore les soulève en produisant une surface ondulée de la cornée[1].

L'épithélium est limité par une couche mince de tissu fibreux, couche qui constitue la paroi antérieure des boucles du tissu aréolaire, à la base duquel se trouvent des vaisseaux à gros calibre; le développement de cette couche fibreuse débute à la périphérie de la cornée.

Sur quelques préparations, il nous a semblé que les lacunes du tissu aréolaire se continuent dans les fentes intercellulaires de l'épithélium cornéen.

D'après E. Sargent [2], cliniquement, cette couche panneuse peut aussi offrir l'aspect d'une opacité à bandeau de la cornée (kératite rubanée).

MEMBRANE DE BOWMAN

Canaux nerveux et plis de la membrane de Bowman. — Dans l'irido-cyclite, cette membrane est traversée par un grand nombre de lignes très fines, tantôt transversales, tantôt obliques, correspondant aux fibres nerveuses qu'elle

[1] Wedl et Bock, *loc. cit.*, p. 282.
[2] E. Sargent, Centralbatt für Augenheilkunde, 1884, p. 361.

renferme normalement. Ces fibres nerveuses, qui n'apparaissent à l'état physiologique qu'en traitant la cornée par du chlorure d'or, se montrent très nettement dans l'irido-cyclite ainsi que dans le glaucome (Fuchs), et cela à cause de l'œdème du tissu cornéen, qui affecte également les canaux de nerfs de la membrane de Bowman, où les nerfs sont séparés de la paroi de leurs canaux par des gouttelettes.

Il y a des cas où la membrane de Bowman peut encore exister, même dans des yeux atrophiés, mais ces cas sont exceptionnels. Un très petit nombre de fibres nerveuses traversent la membrane de Bowman ; ces fibres apparaissent dans les yeux atrophiés (fig. 16, *nf*, pl. II) sous forme de fines lignes noueuses situées dans les fentes inter-cellulaires et au-dessous de l'épithélium cornéen.

Sans aucun doute, dans *l'atrophie du globe, un grand nombre de fibres nerveuses sont détruites*. Une simple expérience clinique le démontre : si on explore avec une sonde la cornée d'un œil atrophié, on peut constater, en effet, que la sensibilité spéciale de cette membrane a considérablement diminué et même disparu.

Antonelli [1] admet cependant que, dans les yeux atrophiés, les canaux qui traversent la membrane de Bowman seraient dus à des fissures anormales produites par une altération de la cornée, que de Vicentiis a décrite sous le nom de rhytidosis.

Le rhytidosis (de ῥυτιδωσις, plissement) consiste dans un état particulier de la cornée qui se montre dans les yeux atteints de graves altérations du tractus uvéal ou au début de l'atrophie : la membrane semble rapetissée, presque ratatinée, tout en conservant une transparence à peu près normale.

Si on pratique un examen histologique, on voit la surface cornéenne d'abord plissée, comme si, ayant perdu son élasticité, elle ne pouvait suivre la membrane atrophiée dans son mouvement de retrait (Sgrosso et Antonelli). Par ci par là, la membrane de Bowman est repliée sur elle-même (V. les figures dessinées par ces derniers auteurs)

[1] Antonelli, Annales d'Ophthalmologie, t. XII, f. 6, 1892.

quelquefois assez profondément, de manière à former plusieurs rides au fond desquelles on trouve la couche épithéliale qui en suit les ondulations. La membrane finit par s'user : elle se crevasse ou est envahie dans son épaisseur par les prolongements des cellules conjonctivales fixes du parenchyme cornéen. Son épaisseur diminue par endroits à tel point que l'épithélium arrive à se trouver en contact avec le parenchyme. A la superficie, il existe simplement un entassement de cellules fixes, qui envoient des prolongements très longs et irréguliers.

Dans les cas où la membrane de Bowman, alors qu'il y a atrophie du globe oculaire, est conservée, en général elle est, comme nous venons de le dire, très repliée sur elle-même. Cette altération dans la forme de la membrane de Bowman s'observe déjà à la périphérie de la cornée, dans l'irido-cyclite. Hirschberg [1] a trouvé une membrane de Bowman très repliée dans un cas d'atrophie du globe consécutive à l'extraction de la cataracte. Pagenstecher et Genth [2] ont constaté la même altération dans un sarcome de la cornée. En général, dans l'atrophie du globe oculaire, la membrane de Bowman, par son aspect homogène, peut acquérir une structure semblable à celle du parenchyme cornéen.

Kératite vésiculeuse. — Comme on le sait, l'examen histologique des bulles trouvées à la surface de la cornée (kératitis bullosa) a donné des résultats très divers selon les auteurs qui se sont livrés à cet examen. Nos recherches personnelles nous permettent d'émettre un avis sur cette question si controversée. Les expériences rapportées plus loin sont venues démontrer que la paroi antérieure de la vésicule peut être constituée soit : — 1° par l'épithélium et la membrane de Bowman (Schmidt-Rimpler [3], Uhthoff [4], Landesberg) ou par les deux couches que nous venons de citer et en outre par une couche de la substance propre de la cornée

[1] Hirschberg, Græfe's Archiv, t. XXVIII, Fall 4.
[2] Pagenstecher et Genth, Atlas de l'anatomie pathologique de l'œil, pl. XIII, fig. 5.
[3] Schmidt-Rimpler, Klinische Monatsblætter für Augenheilkunde, t. XIII, p. 317.
[4] Uhthoff, Græfe's Archiv, t. XXIX, 3, 1883.

(v. Graefe [1]), soit encore par l'épithélium cornéen seulement (Schweigger [2], Sæmisch [3]). Fuchs [4] a trouvé que l'épithélium cornéen, uni à une couche sous-épithéliale fibreuse, était décollé, formant ainsi la paroi antérieure de la vésicule.

La figure 16 (pl. VI) représente la coupe transversale d'une vésicule cornéenne, située dans les couches superficielles de la cornée d'un œil atrophié, dont le parenchyme cornéen était très œdematié. La paroi antérieure de la vésicule est formée par l'épithélium et par une membrane fibreuse, d'une épaisseur très considérable d'un côté et très faible de l'autre.

La petite cavité située en arrière de cette membrane fibreuse est remplie d'un liquide séro-purulent; dans les préparations, la membrane de Bowman n'étant plus reconnaissable, il est difficile dans les cas de ce genre d'avoir une opinion bien arrêtée : la membrane décollée peut être produite ou non par une transformation de la membrane de Bowman en une membrane fibreuse. La paroi postérieure de la cavité est représentée par la couche parenchymateuse de la cornée (*cp*).

Dans une autre partie de la cornée du même moignon, nous avons observé un *décollement peu profond*, mais *très étendu d'une couche panneuse recouverte de l'épithélium et d'une couche du parenchyme cornéen située au-dessous de la couche panneuse.*

Sur plusieurs préparations d'irido-cyclite et d'yeux atrophiés, nous avons observé dans diverses parties *de petits décollements peu étendus de l'épithélium cornéen*, produits par un liquide albumineux.

Il existe donc d'une façon incontestable, au point de vue anatomo-pathologique, des altérations très diverses dans la kératite vésiculeuse.

[1] v. Graefe, Græfe's Archiv, t. II, 1, p. 208, 1853.
[2] Schweigger, Handbuch der Augenheilkunde, 1873, p. 322.
[3] Sæmisch, Græfe und Sæmisch. Handbuch, t. IV, p. 272.
[4] Fuchs, Græfe's Archiv, t. XXVII, 3, p. 77.

COUCHE MOYENNE (PARENCHYME DE LA CORNÉE)

Œdème de la cornée. — Les altérations de la couche moyenne de la cornée dans l'irido-cyclite sont presques inconnues. On trouve dans les auteurs les descriptions basées sur l'examen des coupes transversales, et d'après lesquelles le parenchyme cornéen est « presque sans aucune altération histologique [1] » ou « normale ».

ŒLLER [2] dit que dans l'irido-cyclite les couches postérieures de la cornée sont gonflées (gequollen). FUCHS dit aussi, à la fin de son travail sur l'opacité de la cornée dans le glaucome, qu'il se trouve dans l'irido-cyclite des cas présentant une opacité de la cornée semblable à celle du glaucome. « Es-stehen mir nicht genug Præparate von früher Iridocyklitis, wo man hauptsæchlich diese Trübung findet, zu Gebote, um eine bestimmte Aussage über das Wesen derselben geben zu kœnnen. Es scheint mir jedoch auch hier eine vermehrte Durchtrænkung der Hornhaut mit Flüssigkeit vorzuliegen. »

Ayant eu l'occasion d'examiner un grand nombre d'yeux, nous sommes en état d'affirmer l'hypothèse de FUCHS. Seulement il existe des *différences essentielles* entre le glaucome et l'irido-cyclite portant sur l'origine et la localisation de l'œdème de la cornée.

Étendue de l'œdème de la cornée. — La figure 17 (pl. V) représente la coupe transversale de la partie périphérique de la cornée d'un œil atteint de cyclite.

Nous y voyons que le parenchyme cornéen est traversé par un grand nombre de petites fentes fusiformes, lancéolaires ou irrégulières; leur diamètre longitudinal est parallèle à celui de la cornée; on y observe en outre, en dedans de ces petites fentes, les cellules fixes de la cornée; tandis que,

[1] SCHÆFER, Centralblatt für Augenheilkunde. 1884, p. 203.
[2] ŒLLER, Beitræge zur pathologischen Anatomie der Hornhant resp. der M. Descemeti, dans les : Beitræge zur Biologie. Festschrift für Prof. Bischoff, 1882.

dans le glaucome, on trouve ces fentes plus développées dans la partie antérieure du parenchyme cornéen, elles diminuent de grandeur à la partie postérieure ; dans l'irido-cyclite, au contraire, ces fentes sont toujours *plus grandes près de la surface postérieure de la cornée.*

Si l'œdème de la cornée est peu développé dans l'irido-cyclite, ces fentes ne sont alors reconnaissables que dans la partie postérieure, et les couches antérieures semblent intactes. Dans le glaucome, l'imbibition de la cornée au centre même de cette membrane est plus grande. Au contraire, nous avons trouvé dans l'œil irido-cyclitique (voir la figure 17) que l'œdème de cornée était plus accusé à la périphérie qu'au centre. Dans quelques cas, cependant, nous n'avons pas pu constater pour ce qui est de la distribution de l'œdème une différence entre le centre et la périphérie de la cornée. Dans une coupe faite parallèlement à la surface de la cornée, on constate que les fentes y sont plus élargies que dans la coupe transversale. Dans quelques cas d'irido-cyclite, où la coupe transversale de la cornée ne permettait de constater aucun œdème, au contraire la coupe frontale nous a montré les traces de l'infiltration séreuse. Les derniers cas se font remarquer, sans exception, par l'apparition d'un réseau très développé de vaisseaux de nouvelle formation.

Œdème de la cornée dans l'œil atrophié. — Il nous paraît intéressant de mentionner que, dans un certain nombre d'yeux atrophiés et principalement dans ceux où l'atrophie était consécutive à une irido-cyclite, nous avons également observé un œdème cornéen très considérable ; seulement, la localisation de l'œdème y était plus irrégulière que dans l'irido-cyclite même.

Cependant dans l'œil atrophié l'imbibition de la cornée est, dans la plupart des cas, plus accusée dans la partie postérieure que dans l'antérieure. Les fentes interstitielles de la cornée sont agrandies par la réunion de deux ou plusieurs fentes primitives.

Altérations des cellules fixes de la cornée. Voies lymphatiques. — Les qualités histologiques des cellules fixes de la cornée, situées en dedans des fentes dont nous venons de parler, méritent d'être bien étudiées, parce qu'elles sont importantes pour la question des voies lymphatiques de la membrane qui nous occupe.

En pratiquant une coupe transversale, on constate que les prolongements des cellules fixes de la cornée adhèrent en partie à la paroi antérieure, en partie à la paroi postérieure des fentes interstitielles ; mais un certain nombre de ces cellules sont situées au milieu des fentes et envoient des prolongements vers les deux extrémités. Fuchs, qui a fait de semblables observations dans le glaucome sur la situation des cellules fixes dans la cornée, s'exprime en ces termes : « Il n'est pas rare qu'elles (les cellules fixes de la cornée) adhèrent aux fibrilles qui traversent les fentes. » Pour bien comprendre toute la valeur de ces fibrilles, il est bien utile de procéder à l'examen de la cornée à l'aide de coupes frontales faites sur des yeux atteints d'irido-cyclite; la figure 20 (pl. V) représente une coupe de la partie périphérique de la cornée d'une couche voisine de la membrane de Descemet.

Les cellules fixes de la cornée sont gonflées et contiennent de deux à quatre noyaux, et quelquefois même plus. Dans la partie gauche de la figure on observe la division d'une cellule fixe en un certain nombre de petites cellules. Près de ces groupes de cellules, encore en connexion les unes avec les autres et séparées seulement par des lignes transversales très fines, se trouve un leucocyte (*ez*). Les cellules fixes sont situées en dedans des fentes tubuleuses larges et nettement limitées par la trame fibro-lamelleuse de la cornée.

Un liquide sépare les prolongements des parois de ces fentes. L'élargissement des voies lymphatiques était encore plus considérable dans d'autres cas que celui emprunté à la fig. 20. La fig. 19 (pl. VI) représente une petite partie des couches postérieures de la cornée, provenant d'une coupe

transversale d'un œil atrophié. On y constate les mêmes altérations des cellules fixes de la cornée (*ck*) que nous venons de décrire dans l'irido cyclite, c'est-à-dire le gonflement du protoplasma et l'augmentation du nombre des noyaux.

La partie de la figure située au-dessous contient une réunion de deux voies lymphatiques élargies. En dedans de ces fentes les cellules fixes de la cornée sont réunies par un prolongement protoplasmique; de haut en bas, les petits procès de la paroi, antérieure et postérieure de la fente, restes de la paroi, ayant anciennement séparé les deux fentes voisines primitives, pénètrent dans la cavité qui résulte de leur fusion. Tout autour des cellules fixes, nous trouvons quelques leucocytes.

Les voies lymphatiques (*f*) contenant les prolongements des cellules fixes sont considérablement élargies.

Comme on le sait, l'œdème inflammatoire se localise surtout, au début de son développement, dans les fentes préformées des tissus; plus tard, les tissus eux-mêmes sont traversés par des fentes de nouvelle formation. C'est aussi ce que l'on constate dans l'œdème cornéen : tout au début dans l'irido-cylite, il s'agit d'un élargissement des fentes lymphatiques de la cornée; ensuite le tissu interstitiel de la cornée est fendu en faisceaux, puis en fibrilles.

Avant cette période ultime de l'irido-cyclite, on constate, en pratiquant une coupe transversale de la trame fibro-lamelleuse de la cornée, un grand nombre de raies parallèles à la surface de la cornée, plus grandes que celles que l'on constate dans la membrane normale. Ce développement de raies dans l'irido-cylite est causé par la destruction d'un ciment unissant entre elles les fibrilles primitives; cette destruction est produite par l'action du liquide lymphatique, altéré dans sa composition chimique.

Les observations faites sur les *cellules fixes de la cornée*, dans l'irido-cyclite, prouvent que les cellules fixes et leurs prolongements ne présentent nullement un réseau de petits cana-

licules contenant du liquide lymphatique, contrairement à ce qu'avaient avancé WALDEYER et RECKLINGSHAUSEN.

ROLLET, H. MÜLLER, KUEHNE et ENGELMANN admettent au contraire que les cellules fixes et leurs prolongements sont situés en dedans des voies lymphatiques de la cornée. Nos recherches anatomo-pathologiques nous ont amené à reconnaître, en effet, la manière de voir de RANVIER à cet égard, qui admet qu'une *fente lymphatique* sépare les cellules fixes et leurs prolongements du tissu interstitiel; cette fente, si minime entre les cellules et leurs prolongements d'un côté et les parois des voies lymphatiques de l'autre, n'apparaît dans les préparations par l'imprégnation au nitrate d'argent que sous forme de lignes noires de démarcation. Les fentes que nous venons de décrire ne sont que des espaces préexistants extrêmement élargis par des troubles de la circulation lymphatique de la cornée.

A l'opinion de RECKLINGSHAUSEN, SCHWALBE[1] se ralliait encore dans son manuel d'anatomie des organes des sens « ein Netz hohler, mit Flüssigkeit erfüllter Safkanælchen, den Saftlücken, wæhrend die kernhaltigen Theile des Netzes allmæhlig in die platten Hornhautzellen umgewandelt werden ».

Nous avons constaté également l'existence d'un œdème de la cornée, dans des yeux atteints de staphylomes; cet œdème paraît aussi exister dans la buphthalmie. ULRICH[2] a trouvé dans cette affection, entre les lamelles de la cornée voisine de la chambre antérieure, des fentes très grandes : « Les lamelles et la membrane de DESCEMET apparaissent gonflées. »

GRAHAMER[3] décrit aussi, dans la même affection, un système de *fentes* situées dans la cornée et se ramifiant d'une façon irrégulière.

Développement de pus dans la cornée. — Les yeux atteints d'irido-cyclite sont très favorables pour étudier le rôle que

[1] SCHWALBE, *loc. cit.*, pp. 159-160.
[2] ULRICH, Græfe's Arch, t. XXX, p. 247.
[3] GRAHAMER, Græfe's Archiv, t. XXX, 3.

jouent les cellules fixes de la cornée dans le processus de suppuration, parce que le processus inflammatoire s'avance très lentement dans l'épaisseur des tissus.

M. le professeur SCHŒLER (de Berlin) a bien voulu nous confier l'examen micrographique d'un œil, énucléé chez un homme, âgé de 33 ans, atteint d'irido-cyclite de l'œil droit consécutive à une blessure par arme à feu faite par le malade lui-même, qui voulait se suicider.

Cet examen nous a montré un œdème très considérable de la cornée; les fibres nerveuses de la membrane de BOWMAN étaient très reconnaissables.

La plupart des cellules fixes de la cornée, en dehors de celles situées au centre même de cette membrane, n'offraient que peu ou pas d'altérations; mais dans quelques-unes de ces cellules le nombre des noyaux était augmenté. Néanmoins nulle part, nous n'avons pu observer une multiplication de ces cellules, multiplication regardée par certains auteurs comme le point de départ des globules du pus dans la suppuration de la cornée.

Cependant, dans les voies lymphatiques éloignées du centre, près des cellules fixes et autour des vaisseaux de nouvelle formation, se trouvaient un grand nombre de leucocytes.

Ce cas vient à l'appui de la théorie qui tend à prouver que la prolifération des cellules fixes de la cornée, consécutive au processus inflammatoire, ne se fait que très tard; il y a du pus, il est vrai, dans la cornée, mais l'on n'en rencontre nullement en dedans des cellules fixes. La prolifération de ces dernières cellules n'a donc rien à faire avec le développement du pus.

Cette hypothèse est prouvée par ce fait que la *prolifération des cellules fixes de la cornée peut même se faire indépendamment de l'inflammation*. En effet, nous avons constaté dans un certain nombre d'yeux atrophiés, même quand *l'inflammation de la cornée faisait défaut* (les cellules du pus manquaient alors), le gonflement du protoplasma et l'augmentation des noyaux des cellules fixes.

Leur prolifération est sans nul doute la conséquence de l'augmentation de la quantité du liquide lymphatique qui accompagne chaque inflammation : cette hyperplasie peut aussi se développer sans qu'il y ait d'inflammation.

Karyokinèse. — Nous n'avons jamais constaté dans nos préparations les *figures karyokinétiques*, telles qu'elles ont été décrites par HOMEN [1] et KLEMENSIEWICZ [2]. Les yeux que nous avons examinés avaient durci dans la liqueur de MÜLLER, liquide impropre, au dire de FLEMMING, pour le durcissement des pièces où l'on veut rechercher les phénomènes de la karyokinèse. Quant aux détails qui président au processus karyokinétique des cellules de la cornée, ils sont peu différents de ceux des autres tissus.

Nouvelle formation et métamorphose régressive des vaisseaux. — Le développement de vaisseaux dans la cornée, que l'on observe régulièrement dans le cas d'irido-cyclite avancée, débute par l'anneau vasculaire situé à la périphérie de la membrane. Ces vaisseaux néoformés se développent à la manière des bourgeons tirant leur origine des vaisseaux préexistants. Ces bourgeons, solides au début, offrent ensuite des vacuoles centrales, qui augmentent peu à peu en nombre et en dimensions, constituant enfin le calibre du vaisseau ; ce dernier est dans la suite entouré par une gaîne adventice constituée par des cellules fusiformes (ARNOLD [3]).

Sur des yeux atrophiés, nous avons constaté l'inflammation et *une métamorphose régressive des parois vasculaires*, à des périodes différentes de ce processus. Nous avons constaté, en outre, que cette inflammation des parois vasculaires n'était pas sans offrir une certaine analogie avec l'endartérite et avec l'endophlébite oblitérantes : la couche interne du vaisseau en s'épaississant amène une diminution de son calibre, qui va quelquefois jusqu'à l'oblitération complète

[1] HOMEN, Fortschritte der Medicin, t. Ier, n° 16, 1884.
[2] KLEMENSIEWICZ, Centralblatt für die medic. Wissenschaften. 1884.
[3] ARNOLD, Virchow's Archiv, 55. Band.

transformant ainsi la branche vasculaire en une corde fibreuse. Les parois constitutives de cette corde sont, à la fin du processus incrustées de sels calcaires[1], comme nous en avons observé sur un œil atrophié : ces vaisseaux calcifiés apparaissent très nets par leur coloration verte due aux sels de chrôme de la liqueur de Müller. Nous décrirons ci-dessous les altérations vasculaires dans l'irido-cyclite et dans l'atrophie du globe oculaire.

Développement de pigment. — Nous avons constaté, dans quelques-unes de nos préparations des yeux atrophiés, que le calibre des vaisseaux cornéens était oblitéré par de petites granulations de matière grasse et de pigment. Dans ces mêmes préparations, nous avons trouvé aussi ces granulations très fines, dans les fentes lympathiques de la cornée. Dans un œil, le pigment brun-noirâtre se trouvait non seulement *dans les fentes lymphatiques, mais aussi en dedans du protoplasma cellulaire des cellules fixes.*

Exceptionnellement on rencontre dans le tissu de la cornée des granulations pigmentaires situées près de l'iris, ainsi que Klebs[2] l'a observé dans un cas de blessure de la cornée. Ce pigment n'a pas non seulement son origine dans l'iris, d'où il pénètre par migration dans d'autres tissus, comme le supposait Klebs[3], mais il provient aussi en partie des vaisseaux dont les parois sont altérées. Ce pigment, dérivé sans nul doute de l'hémoglobine du sang et entraîné par le courant lymphatique, peut même pénétrer dans le protoplasma des cellules fixes. Ce dernier fait est absolument analogue à l'absorption de granulations colorées par ces dernières cellules, absorption constatée par un certain nombre d'auteurs, après l'injection de particules colorantes dans le sang d'animaux (grenouille). Nous croyons aussi qu'il est vraisemblable d'admettre que la pigmentation diffuse, que l'on observe

[1] La même issue se trouve aussi dans le glaucome secondaire. Voir Weil et Bock, *loc. cit.*, p. 42, fig. 19.
[2] Klebs, Græfe's Archiv, t. XI, 2.
[3] Klebs, Græfe's Archiv, t. XI, 2.

quelquefois dans la kératite parenchymateuse, a plutôt son origine dans les vaisseaux (HIRSCHLER) [1] que dans l'iris (RITTER).

Dépôts colloïdes (formations hyalines). — Nous avons eu l'occasion d'observer sur un œil atrophié, en outre des dépôts colloïdes situés entre les lamelles antérieures de la cornée, des masses fibrineuses ressemblant à de la fibrine coagulée. Ces dépôts et ces masses sont situés dans les fentes et les espaces lymphatiques. WEDL et BOCK [2] ont fait les mêmes constatations dans les cicatrices de la cornée. IWANOFF [3] a décrit des gouttelettes étincelantes situées entre les lamelles de la cornée au niveau de sa face externe ; cet auteur considère ces gouttelettes comme des produits de la métamorphose régressive des leucocytes; selon toute probabilité, ces gouttelettes sont identiques aux masses colloïdes dont nous venons de parler.

Dépôts de chaux. — Il ne nous a été donné de les observer que dans les parois des vaisseaux appartenant à des cornées enlevées sur des yeux atrophiés; cependant ces dépôts de sels calcaires ne sont pas rares dans les autres parties de ce même organe.

Nous pensons que le dépôt de sels calcaires dans la cornée des yeux atrophiés ne se rencontre que très rarement; et cela parce que, même dans un œil atrophié, la cornée est le siège d'une hyperactivité cellulaire due à l'œdème cornéen et qu'il faut un certain ralentissement dans la nutrition des tissus pour qu'il se fasse un dépôt de sels de chaux. L'on remarque habituellement, lorsqu'il existe des dépôts calcaires dans la cornée, qu'ils siègent dans les parties où le courant lymphatique est affaibli (couches antérieures, centre de la cornée).

[1] HIRSCHLER, Grœfe's Archiv, t. XVIII.
[2] WEDL et BOCK, *loc. cit.*, p. 43.
[3] IWANOFF, Grœfe's Archiv, t. XL, p. 2.

MEMBRANE DE DESCEMET

Solution de continuité. — Comme on le sait, dans les cas où il se produit une destruction partielle ou totale de la cornée, on la trouve remplacée par du tissu cicatriciel. L'iris recouvert par un exsudat, le corps vitré ou bien le corps ciliaire (fig. 13) représentent après la destruction de la cornée la paroi antérieure de l'œil.

Dans les plaies traversant le parenchyme cornéen, le tissu se régénère de telle sorte que les lamelles sont *presque perpendiculaires* à la surface de la cornée (c. fig. 45, pl. X). La preuve de la perforation antécédente est, comme on le sait, incontestablement démontrée par la présence d'une *solution de continuité* de la membrane de Descemet.

Fente de la membrane de Descemet en lamelles. — Quand on pratique une coupe transversale de la membrane de Descemet d'un œil atteint d'irido-cyclite, on trouve que cette membrane présente un certain nombre de rayons longitudinaux très minces. A l'aide d'une aiguille à dilacérer on peut diviser la membrane de Descemet en deux ou trois lamelles. Une telle dissociation en lamelles est quelquefois due à un exsudat déposé entre les lamelles. Dans un cas, nous avons trouvé un exsudat transformé en un tissu lamineux déposé entre les *lamelles* de la membrane de Descemet.

Dans un œil atrophié, j'ai observé la *dissociation de la partie périphérique de la membrane de Descemet en lamelles*, séparées les unes des autres par un liquide séreux; la cornée était considérablement œdématiée. Nous expliquons ce fait de cette manière : la membrane de Descemet est composée de lamelles[1] anhistes produites par une sécrétion cuticulaire de l'endothélium de la chambre antérieure et unies entre elles par un ciment. Dans l'irido-cyclite, cette dernière substance est détruite par l'action de l'humeur aqueuse altérée chimi-

[1] Berger, Græfe's Archiv, 1882, t. XXVIII, 2, p. 49.

quement, la membrane de Descemet apparaît rayée en long et ensuite elle se divise en lamelles.

Dans les yeux atrophiés après la panophthalmie on observe très distinctement cet aspect lamelleux de la membrane de Descemet. Elle s'y trouve très fortement repliée. La division en lamelles peut être telle que la membrane de Descemet a l'aspect d'une cristalloïde projetée dans la chambre antérieure. Wedl et Bock ont en effet figuré une préparation donnée dans le sens d'une cristalloïde projetée dans la chambre antérieure (*loc. cit.*, p. 237, fig. 144), qui n'est qu'une membrane de Descemet repliée.

Schweigger-Seiddel et Waldeyer, qui indiquent la disposition en fibres de la membrane de Descemet, ne sont nullement d'accord au sujet de l'apparence de cette membrane dans l'atrophie du globe oculaire. Nous n'avons jamais constaté une altération de la membrane de Descemet pouvant expliquer cette disposition en fibres.

Décollement de la membrane de Descemet. — D'après nos observations personnelles, ce décollement ne serait pas rare dans les yeux atrophiés infiltrés de sérosité. La partie décollée a, dans la plupart des cas, une *faible étendue.* L'espace, situé entre la membrane de Descemet et la couche parenchymateuse de la cornée, est rempli par un liquide albumineux (fig. 18, *e*) contenant quelquefois des leucocytes.

Dans un œil atrophié avec infiltrations de pus dans la cornée (fig. 21) nous avons constaté un décollement très étendu de la membrane de Descemet, produit par *un épanchement purulent.* La membrane de Descemet aussi bien que la partie postérieure du parenchyme de la cornée étaient fortement pliées, la couche pigmentaire de l'iris considérablement augmentée, et la couenne, qui la recouvrait, réunie à la membrane de Descemet. La couenne cyclitique, située en arrière de l'iris, était infiltrée par un grand nombre de leucocytes.

Nous n'avons pu constater que dans très peu de cas un décollement de la membrane de Descemet par un *épanche-*

ment sanguin. Dans les yeux atrophiés, le décollement se trouvait le plus souvent près de la périphérie de la cornée ; cette dernière région semble, en effet, la plus disposée pour le décollement de la membrane de DESCEMET. Dans la plupart des cas nous avons trouvé simultanément des épanchements sanguins dans le parenchyme de la cornée, et, dans un cas, dans la chambre antérieure.

Les auteurs qui se sont occupés de cette question font peu de cas du décollement de la membrane de DESCEMET : BECKER : seul représente dans une figure de son « Anatomie pathologique de l'œil » un décollement de cette membrane par une hémorrhagie, au cours d'une irido-cyclite. Ce décollement a été observé chez le cheval par WEDL et BOCK [2].

Enclavement d'une partie de la membrane de Descemet dans une plaie pénétrante de la cornée (voir la figure 43). — Dans les plaies pénétrantes de la cornée, l'enclavement des bords déchirés de la membrane de DESCEMET dans la cicatrice s'observe fréquemment.

Élargissement des lacunes intercellulaires de l'endothélium. — Comme on le sait, CIACCIO a été le premier à constater la présence de petits prolongements protoplasmiques sur les bords des cellules endothéliales de la membrane de DESCEMET. WALDEYER [3] à son tour a observé chez la grenouille la réunion des cellules voisines par des prolongements protoplasmiques très fins. Sous l'influence d'un processus inflammatoire quelconque, ces lacunes, situées entre les prolongements intercellulaires, peuvent s'agrandir et les cellules se présentent alors comme *dentelées* ou *déchiquetées*. KLEBS, après imprégnation de la cornée par le nitrate d'argent, a fait les mêmes constatations ; PREISS [4], après avoir soumis des cornées à l'action d'une solution de chlorure de sodium

[1] BECKER, Atlas der pathologischen Anatomie des Auges. F. t. XXVI, fig. 1.
[2] WEDL et BOCK, *loc. cit.*, p. 30, fig. 9.
[3] WALDEYER, Græfe und Saemisch, Handbuch, t. I, p. 201.
[4] PREISS, Virchow's Archiv, 84. Bd., 2. H, p. 334.

à 3/4 0/0 et STROMEYER [1], après introduction de viande putride dans la chambre antérieure, ont pu constater les mêmes altérations.

Les altérations de ces cellules dans l'irido-cyclite ont été très consciencieusement décrites par ŒLLER [2]. D'après cet auteur, le grand nombre de petites lacunes rondes ou irrégulières que l'on constate entre les cellules endothéliales ne peuvent être considérées que comme des lacunes intercellulaires élargies ; nous nous rangeons volontiers à cette opinion.

Parfois, des leucocytes se placent entre les cellules endothéliales, auxquelles ŒLLER attribue une existence parasitaire. Par l'élargissement de ces lacunes, les cellules endothéliales se transforment en cellules dentelées.

En même temps que les lacunes intercellulaires, les lacunes intracellulaires s'élargissent aussi; d'après ce que nous avons pu constater nous-même, il se développe des vacuoles qui sont quelquefois en communication directe avec les lacunes intercellulaires (SCHWALBE [3]). Dans quelques-unes de ces cellules le protoplasma est tellement ratatiné qu'il est réduit à une mince couche entourant le noyau, les lacunes intercellulaires étant devenues très larges.

Mentionnons en outre l'existence d'un espace clair, que nous avons souvent observé autour du noyau, et qui est traversé par des filaments protoplasmiques très minces. Il semble que ces filaments correspondent aux prolongements qui, d'après LEYDIG [4], traversent la membrane nucléaire et se prolongent dans l'enchevêtrement des filaments du noyau nucléaire. Dans quelques cellules nous avons observé l'élargissement de l'espace périnucléaire sans avoir pu constater d'autres altérations des cellules.

A l'aide d'un fort grossissement, l'on parvient à reconnaî-

[1] STROMEYER, Græfe's Archiv, t. XIX, 2, p. 1-38.
[2] ŒLLER, *loc. cit.*, p. 35.
[3] SCHWALBE, Lehrbuch, p. 162.
[4] LEYDIG, Untersuchungen zur Anatomie und Histologie der Thiere. 1883, p. 143.

tre d'une façon très nette dans l'irido-cyclite les ramifications de l'enchevêtrement du noyau (Flemming, Leydig).

La forme du noyau même est parfois altérée; il peut prendre la forme d'haltère, devenir double ou triple, ou contenir plusieurs nucléoles.

Dans les yeux atrophiés même, où la chambre antérieure existait encore, nous n'avons pu constater une membrane continue endothéliale recouvrant la membrane de Descemet.

Le décollement de l'endothélium se rencontre souvent dans l'irido-cyclite. Généralement il est peu étendu (c. fig. 17, *a*, pl. V); dans un seul cas personnel le décollement de l'endothélium était très accentué.

Pigmentation des cellules endothéliales. — Dans l'irido-cyclite, quelques granulations de pigment se trouvent très fréquemment dans le protoplasma des cellules endothéliales. Cette *pigmentation est plus forte* à la périphérie de la chambre antérieure. Dans d'autres altérations anatomo-pathologiques, par exemple dans la buphthalmie (Grahamer), la *partie périphérique de la chambre antérieure représente aussi l'accumulation la plus prononcée du pigment dans les cellules endothéliales.* Œller croit que l'origine du pigment se trouve dans les hématies du sang qui se rencontrent jusqu'au nombre de six dans un seul des leucocytes contenus dans le pus de la chambre antérieure.

Mais aussi la présence du pigment à l'état de liberté dans la chambre antérieure n'est pas rare. Il prend naissance en partie dans l'iris, et surtout dans les cellules pigmentées situées dans la trame fibro-cellulaire altérée par l'inflammation, ainsi que dans la *couche pigmentaire.* Le pigment se développe aussi en partie dans les périodes avancées de l'irido-cyclite, dans des vaisseaux iriens.

Le courant lymphatique de la chambre antérieure étant, selon des expériences concordantes, dirigé vers la périphérie, il n'est pas étonnant que la plus grande partie du pigment

se trouve là, où il est absorbé par le protoplasma des cellules endothéliales.

Dégénérescence colloïde. — Les formations verruqueuses qui, à l'état normal, se trouvent, comme on le sait, à la périphérie de la membrane de DESCEMET, sont quelquefois si nombreuses dans les yeux atrophiés que la surface postérieure de la membrane de DESCEMET en paraît couverte. Ils sont produits par la dégénérescence colloïde des cellules endothéliales.

Cellules fusiformes. — Sur quelques yeux atrophiés. principalement dans ceux où la chambre antérieure manquait, nous avons trouvé des cellules fusiformes dont le protoplasma contenait des granulations pigmentaires noirâtres; ces cellules couvraient la face postérieure de la membrane de DESCEMET. ŒLLER, le premier qui a observé ces cellules dans l'irido-cyclite, explique leur présence par une transformation de leucocytes *immigrés*. Il dit : « Je ne puis pas considérer ces cellules comme résultant de la prolifération de cellules endothéliales préexistantes; ces dernières sont toutes détruites par le processus dégénératif produisant des excroissances colloïdes qui, en tous cas, est antérieur à celui de la régénération desdites cellules endothéliales [1]. »

Nous croyons ces hypothèses fausses. Microscopiquement nous avons souvent constaté la présence de ces cellules endothéliales ainsi que des débris de la chambre antérieure, même dans des yeux atrophiés et à des périodes diverses de l'irido-cyclite. Toujours quelques-unes de ces cellules endothéliales se trouvaient entre les excroissances de la membrane de DESCEMET. A la périphérie de la chambre antérieure, le processus de prolifération des cellules endothéliales étant très accusé, on peut en conclure à la régénération de ces cellules endothéliales. Il est très vraisemblable que les cellules fusiformes tirent leur origine des cellules endothéliales, dont quelques-unes sont toujours conservées.

[1] ŒLLER, *loc. cit.*, p. 69.

CAUSES DE L'ŒDÈME CORNÉEN

Nous avons eu l'occasion de faire connaître un certain nombre d'altérations de la cornée indiquant une augmentation de l'infiltration par du sérum se manifestant par un élargissement des voies lymphatiques de la trame fibro-lamelleuse, et des fentes intercellulaires de l'épithélium cornéen.

Une cause très remarquable de l'origine de l'œdème cornéen dans l'irido-cyclite est certainement l'altération inflammatoire de l'anneau vasculaire péri-cornéen. Il se fait une transsudation exagérée traversant la cornée, comme cela a été prouvé par les expériences de Klemensiewicz[1] faites au laboratoire de Rollet. Cet exsudat est dû en partie à l'altération des parois vasculaires, en partie à la diminution du calibre des veines, diminution de cause purement mécanique (due à la compression des veines par l'exsudat) ; de même, la production de l'œdème cornéen dans le glaucome reconnaîtrait pour Arlt[2] les mêmes causes :

« Je trouve plus vraisemblable d'admettre que cet œdème se présentant dans les couches antérieures (superficielles) de la cornée, est en relation avec l'anneau vasculaire péri-cornéen et peut être considéré comme provenant de ces vaisseaux. Si le courant sanguin est entravé, il faut que l'œdème, qui en est la conséquence, se développe tout d'abord dans la partie qui est la plus éloignée du réseau vasculaire, c'est-à-dire au milieu de la cornée ».

Dans l'irido-cyclite, une autre cause du développement de l'œdème de la cornée réside dans l'altération des cellules endothéliales de la membrane de Descemet. J'attribue à cette dernière altération *la différence de localisation* de l'œdème de la cornée dans l'irido-cyclite et dans le glaucome.

L'altération de l'endothélium dans l'irido-cyclite est proba-

[1] Klemensiewicz, Fundamentalversuche über Transsudation. Graz. 1883.
[2] Arlt, zur Lehre vom Glaucom. Wien, 1887, p. 99.

blement due à la modification chimique de l'humeur aqueuse. LEBER a prouvé qu'à l'état normal la pénétration de cette humeur dans les tissus de la cornée est empêchée par l'endothélium de la membrane de DESCEMET.

L'œdème de la cornée commence, en effet, après la mort là où l'endothélium de la membrane de DESCEMET se trouve décollé.

Les altérations anatomo-pathologiques de l'endothélium dans l'irido-cyclite permettent ainsi à l'humeur aqueuse de pénétrer dans les tissus de la cornée. Il s'ensuit que dans l'irido-cyclite les couches voisines de la chambre antérieure sont surtout le siège de l'infiltration séreuse de la cornée; sur les yeux atrophiés, il faut admettre que dans la cornée ou bien que le processus inflammatoire s'est éteint, ou bien que, les altérations inflammatoires étant peu accentuées, le manque d'action protectrice de l'endothélium de la membrane de DESCEMET est la principale ou même la seule cause de l'œdème cornéen.

Comment expliquer que, dans *les cas d'irido-cyclite* où le *réseau vasculaire* est si développé, on trouve un œdème si peu considérable qu'il *n'est reconnaissable* que par l'examen d'une coupe frontale? On peut l'expliquer en admettant que les vaisseaux sont la source de la transsudation séreuse en même temps que les voies de départ du liquide nutritif. Ce départ, qui ne se fait qu'insuffisamment par l'anneau vasculaire péri-cornéen, devient parfait en présence d'un réseau vasculaire néo-formé traversant la cornée. Nous rappelons que, dans *les périodes les plus avancées* de l'irido-cyclite, ce réseau vasculaire néo-formé est très développé, pendant que le *processus inflammatoire diminue d'intensité*, et , par conséquent, la transsudation de l'humeur aqueuse de la chambre antérieure est vraisemblablement, dans ces cas, la cause à peu près unique de l'augmentation du courant lymphatique dans les tissus de la cornée.

Comme preuve du *rôle actif* des vaisseaux dans le trans-

port du liquide nutritif, nous mentionnerons ce qui suit: Memorsky a démontré par l'expérience que la diffusion par la cornée est *plus rapide* dans l'œil énucléé que dans l'œil d'un animal vivant. Voici comment Leber [1] explique ce fait : « Je soupçonne que la différence dépend de ce que, pendant la vie, une partie des substances diffusantes dans la chambre antérieure est continuellement emportée par les vaisseaux sanguins. »

CANAL DE SCHLEMM

Exsudation.— Dans les premières périodes de l'irido-cyclite, nous avons trouvé le canal de Schlemm entouré d'exsudat.

Les vaisseaux composant le canal contenaient des globules rouges et blancs du sang. A la coupe transversale, quelques parties du plexus veineux se présentaient avec des calibres rétrécis allant même jusqu'à l'oblitération; d'autres parties, au contraire, étaient élargies.

Oblitération.—Dans les dernières périodes de l'irido-cyclite, nous avons constaté en dedans du canal de Schlemm et dans son voisinage un dépôt *de granulations fines de pigment* [2]. Les parois des vaisseaux sont épaissies et paraissent atteintes d'une inflammation oblitérante. Dans les yeux atrophiés, nous n'avons jamais trouvé de traces du canal de Schlemm. Nous sommes donc amenés à admettre que les réseaux veineux qui constituent le canal de Schlemm sont oblitérés par une endophlébite et transformés en un tissu fibrillaire lamineux.

Les altérations trouvées dans l'irido-cyclite confirment l'opinion de Rouget et de Leber qui considèrent ce canal comme un plexus veineux.

Dans les recherches anatomo-pathologiques, on s'est fort peu préoccupé du canal de Schlemm. Bolling Pope [3] déjà, en 1864, a trouvé une obstruction du canal de Schlemm dans

[1] Leber, Traité de Græfe et Sæmisch, t. II, p. 389.
[2] La même observation a été faite dans les sarcomes de la choroïde par Knies, Archiv für Augen und Ohrenheilkunde, t. VI, p. 158.
[3] Bolling Pope, Ophtalmic Hospital Reports, t. IX, 3.

l'irido-chorioïdite. L'inflammation des tissus entourant le canal était décrite dans le glaucome par KNIES [1] et SARGENT [2]. WEDL et BOCK [3], au contraire, ont observé une dilatation du canal de SCHLEMM dans le glaucome secondaire. Dans la buphthalmie le canal fait défaut (GRAHAMER, KALT).

CHAMBRE ANTÉRIEURE

Par le fait de l'avancement de l'iris, du gonflement du cristallin et de la pression produite sur lui par l'exsudat, situé en arrière du cristallin, la chambre antérieure est rétrécie dans les premières périodes de l'irido-cyclite. Elle peut être réduite à une *fente mince* et linéaire (BREHMER [4]), ou même faire défaut (PAGENSTECHER et GENTH [5]).

La chambre antérieure renferme un liquide albuminoïde contenant des leucocytes et quelquefois même des globules rouges ; en outre ce liquide contient des cellules endothéliales, des granulations de pigment et des cellules géantes qui se sont développées par l'absorption des globules rouges par les globules blancs. Par ce fait qu'une partie des globules rouges situés en dedans des cellules géantes est décolorée, on a cru que ces dernières cellules contenaient non seulement des hématies, mais encore des globules blancs.

En effet, BIZZOZERO [6] a trouvé des cellules analogues dans le pus de l'hypopion; il a déclaré que ces cellules géantes contiennent les deux formes de globules du sang et qu'elles jouent un certain rôle dans la résorption de l'exsudat de la chambre antérieure.

Plus tard, la chambre antérieure s'élargit, et cet élargissement est plus grand dans la direction sagittale. Dans l'irido-cyclite et même dans les yeux atrophiés elle contient une

[1] KNIES, Græfes Archiv, t. XXII, 3, p. 163.
[2] SARGENT, Centralblatt für Augenheilkunde, 1884, p. 363.
[3] WEDL et BOCK, *loc. cit.*, p. 276.
[4] BREHMER, Centralblatt für Augenheilkunde, 1887, p. 363.
[5] PAGENSTECHER et GENTH, *loc. cit.*, pl. XXV, fig. 5.
[6] BIZZOZERO, Wiener medicinische Jahrbücher 1872.

quantité considérable d'albumine : fait qui prouve que les fonctions de nutrition restent toujours altérées dans les moignons, et que par conséquent la *perméabilité des parois vasculaires pour l'albumine reste constamment augmentée.*

Nous avons observé des *hémorrhagies* dans les yeux atrophiés où la chambre antérieure existait encore. La présence de la graisse dans la chambre antérieure sera traitée ultérieurement.

ESPACE DE FONTANA

Obstruction de la périphérie de la chambre antérieure. — Au début de l'irido-cyclite la partie périphérique de de l'iris est refoulée complètement sur la surface postérieure de la membrane de Descemet. Les espaces traversés par le ligament pectiné de l'iris sont remplis de cellules de pus. L'endothélium recouvrant les trabécules de ce ligament ainsi que les lignes de séparation des cellules endothéliales apparaissent très nettement. Quelques-unes de ces cellules contiennent des granulations pigmentaires.

Quand, dans une période plus avancée, l'espace de Fontana se rétablit, les cellules endothéliales de cette partie de la chambre antérieure sont très fortement pigmentées.

Trabécules du ligament pectiné de l'iris. — Dans les manuels d'anatomie normale, on trouve que le ligament pectiné de l'iris est constitué par des *trabécules* très gros. Dans l'irido-cyclite, ces trabécules apparaissent comme rayés en long. En dedans de ces trabécules, nous avons pu observer de petites fentes elliptiques. Toutes ces altérations prouvent que les trabécules du ligament pectiné de l'iris sont composés de *fibrilles extrêmement minces* agglutinées par un ciment qui est détruit par l'altération chimique de l'humeur aqueuse.

A l'état normal, ce ciment a le même indice de réfraction que les fibrilles ; c'est pourquoi les trabécules paraissent homo-

gènes. Les fentes minces intra-trabéculaires sont, sans doute, produites par un œdème des trabécules. Nous les avons observées dans un seul cas.

Nous avons constaté, en outre, sur des coupes d'yeux humains macérés dans une solution de permanganate de potasse, que les trabécules du ligament pectiné de l'iris sont composés de fibrilles très minces. Chez quelques animaux, sans aucune macération, ces trabécules apparaissent rayés comme le montraient les dessins de SCHWALBE [1] et KŒNIGSTEIN sur l'œil du bœuf. Chez l'homme, nous n'avons vu ni trouvé ces mêmes trabécules rayés, que les auteurs ont décrits ou figurés. Effectivement, cette sorte de striation n'existe pas chez l'homme à l'état normal.

Oblitération de l'espace de Fontana. — Les altérations qui se développent dans l'espace de FONTANA déterminent, en général, une oblitération partielle ou totale de cet espace, ainsi que nous avons été amenés à le constater sur des yeux depuis longtemps atrophiés. Dans les cas où la chambre antérieure est conservée, nous n'avons retrouvé aucune trace des trabécules du ligament pectiné de l'iris.

Séparation de la partie périphérique de la chambre antérieure. — Dans deux cas d'irido-cyclite, nous avons observé l'oblitération de l'espace de FONTANA, au début de cette affection; nous pensons que cet espace peut se rétablir en même temps que se fait l'élargissement de la chambre antérieure; dans un de ces deux cas, l'espace de FONTANA était même augmenté de volume. Dans ce dernier cas, entre l'espace de FONTANA et les diverses parties de la chambre antérieure, l'iris était, dans une certaine étendue, rapproché de la membrane de DESCEMET; par suite de cette disposition, il n'existait *qu'une communication très étroite* entre la chambre antérieure et l'espace de FONTANA.

Dans un second cas (c. les fig. 22, pl. II, et 23, pl. V), la

[1] SCHWALBE, Archiv für mikroskopische Anatomie VI, t. XVII, fig. 22.
[2] KŒNIGSTEIN, Grœfe's Archiv, XXV, 3, t. VII.

partie périphérique de la chambre antérieure (*f*) était séparée par une mince membrane anhiste (*m*). La fente qui apparaît le long de la coupe transversale est remplie par un liquide albumineux, contenant de nombreux leucocytes et des cellules endothéliales renfermant du pigment ; cette fente n'est nullement identique à celle qui constitue l'espace de Fontana. Durant la période du processus inflammatoire, où l'iris a été refoulé sur la membrane de Descemet, les *adhérences du tissu conjonctif* qui s'étaient formées avaient entraîné la rétraction cicatricielle et la fente en lamelles de la membrane de Descemet.

Gayet et Masson, en pratiquant l'examen d'yeux atrophiés, n'ont jamais constaté l'existence de l'espace de Fontana, mais ils ont observé une petite cavité ou un espace rempli de granulations pigmentaires.

L'oblitération de la partie périphérique de la chambre antérieure dans le glaucome a été très bien décrite.

Hosch [1] a signalé le premier l'infiltration des trabécules du canal de Fontana, dans la choroïdite métastatique. Dans la buphthalmie, Schiess-Gemuseus [2] a trouvé l'espace de Fontana séparé par un prolongement, en forme de langue, qui provenait de la zone périphérique de l'iris et se dirigeait vers la surface postérieure de la cornée ; Grahmer a trouvé dans la même maladie cet espace allongé et rétréci.

La mince membrane anhiste, qui, dans le cas que nous venons de relater, ferme la périphérie de la chambre antérieure, se continue en avant sur la membrane de Descemet ; en arrière elle recouvre la face antérieure de l'iris. Cette membrane ne se colore pas par le carmin ; un revêtement épithélial tapisse la face antérieure, qui regarde la chambre antérieure. Considérant sa structure histologique et sa continuation sur la membrane de Descemet, nous sommes amenés à regarder cette membrane comme une *sécrétion cuticulaire*, produite par l'endothélium de la chambre antérieure.

Croissance de la membrane de Descemet. — Comme on le

[1] Hosch, Græfe's Archiv, t. XXVI, 1, p. 189.
[2] Schiess-Gemuseus, Græfe's Archiv, t. XXX, 3.

sait, la membrane de DESCEMET provient de la sécrétion des cellules endothéliales dont nous venons de parler. En effet, l'augmentation de l'*épaisseur* de cette membrane pendant la croissance de l'individu prouve que la sécrétion cuticulaire de l'endothélium se continue pendant la vie extra-utérine. La qualité des cellules endothéliales de produire des sécrétions cuticulaires existe et à l'état normal et à l'état pathologique. Chez l'homme, cette augmentation d'épaisseur est peu considérable; ainsi H. MÜLLER l'a trouvée à la naissance de 0 mm. 005 à 0 mm. 007 au bord; chez l'adulte, mesurant au bord, de 0 mm. 02 et de 0 m. 006 à 0 mm. 008 au centre. Cette croissance est beaucoup plus marquée chez les animaux; ainsi, chez le veau, nous avons trouvé une épaisseur de 0 mm. 012 au bord et 0 mm. 001 au centre; chez le bœuf, 0 mm. 09 au bord et 0 mm. 07 au centre. La *membrane de Descemet s'accroît donc très considérablement en épaisseur.*

Nouvelle formation de membranes à la surface antérieure de l'iris. — Des membranes anhistes, analogues à celles que nous venons de décrire, ont été quelquefois observées à la surface antérieure de l'iris. MICHEL [1] et BECKER [2] ont trouvé un endothélium sur de telles membranes anhistes et la regardent comme une production de nouvelle formation. ŒLLER [3] croit que cette membrane est produite par une substance intercellulaire soit homogène soit fibrillaire, ou bien encore par des cellules fusiformes. DONDERS et H. MÜLLER considèrent cette membrane comme une vraie membrane vitreuse ; d'après ALT [4], elle serait produite par la dégénérescence de l'endothélium de l'iris.

Nous sommes d'avis qu'il faut considérer cette membrane comme *une production cuticulaire;* nous attribuons d'autre part une *autre origine* aux membranes d'une épaisseur considérable et qui se laissent facilement colorer. Il nous a

[1] MICHEL, Græfes Archiv, t. XXVII, 3.
[2] BECKER, Zur Anatomie der gesunden und Kranken Linse, p. 77.
[3] ŒLLER, *loc. cit.*, p. 70.
[4] ALT, Archiv für Augen und Ohrenheilkunde, p. 91.

été donné d'observer très fréquemment dans l'irido-cyclite des membranes de cette nature. Nous nous rallions à l'opinion de Fuchs[1], qui regarde cette membrane comme un précipité albumineux de l'humeur aqueuse; effectivement, cette membrane recouvre le tissu conjonctif de l'angle de l'iris, elle recouvre de plus la couche pigmentée de l'iris aussi loin qu'elle est renversée en avant; elle recouvre enfin la pupille même; dans cette partie, il n'existe pas d'endothélium; par suite elle ne peut être produite par une dégénérescence des cellules endothéliales.

IRIS

Infiltration. — Altérations de l'endothélium. — Dans les premières périodes de l'irido-cyclite, l'iris est déjà infiltré par un grand nombre de globules de pus, qui se rassemblent principalement autour des vaisseaux sanguins. Au début du processus inflammatoire, la trame irienne n'offre aucune altération cellulaire. A la face antérieure de l'iris, on remarque une couche homogène albumineuse; au-dessous, l'endothélium de l'iris apparaît décollé déjà dans quelques parties. Les cellules endothéliales renferment quelques granulations pigmentaires, qui ont, sans doute, leur origine dans l'iris. Michel a rencontré l'endothélium décollé en partie par des épanchements sanguins; on peut aussi observer dans l'endothélium la dégénérescence hyaline et la prolifération des noyaux.

Exsudation à la surface de l'iris. — Dans les périodes plus avancées de l'irido-cyclite, une couche fibrino-purulente recouvre la surface antérieure de l'iris. Cette exsudation peut se *répéter* plusieurs fois ainsi. Nous avons vu dans un cas d'irido-cyclite deux couches nettement séparées : la couche supérieure seule présentait une dégénérescence granuleuse, ce qui prouve que les deux couches s'étaient formées à des époques différentes.

[1] Fuchs, Graefes Archiv, t. XXVII, 3, p. 78.

L'exsudat placé à la surface antérieure de l'iris peut aussi subir la dégénérescence *granulo-graisseuse*. Dans un cas, la quantité de graisse était telle que la chambre antérieure était remplie de gouttelettes graisseuses.

Dans les dernières périodes de l'irido-cyclite, la surface antérieure de l'iris est recouverte par une couche de tissu conjonctif, qui, dans l'œil atrophié, peut obstruer toute la chambre antérieure et présente une structure lamelleuse, analogue à celle de la cornée (Alt[1]).

Dans l'irido-cyclite de même que dans les yeux atrophiés, le tissu conjonctif de nouvelle formation est recouvert par un endothélium, qui est décollé dans une certaine partie de son étendue, par un liquide séreux ou même séro-purulent.

Il est difficile de savoir au juste si dans ces cas l'on a affaire à l'endothélium, qui durant un décollement passager s'est conservé intact malgré la vive inflammation de l'iris. Il nous paraît cependant plus vraisemblable de supposer que l'endothélium a été détruit par l'inflammation et qu'il s'est ensuite régénéré.

Cellules de la trame de l'iris. — Nous avons pu observer l'augmentation du nombre des noyaux des cellules pigmentaires et non pigmentaires de la trame de l'iris. De son côté, Michel affirme l'hyperplasie des éléments épithélioïdes, du tissu conjonctif et du pigment dans l'irido-cyclite.

Muscle sphincter de la pupille. — Dans les dernières phases de l'irido-cyclite, la situation de ce muscle est notablement modifiée, en même temps que sa face postérieure, recouverte par la couche pigmentaire, est tournée en avant. Michel a proposé d'appeler cette disposition particulière du sphincter pupillaire : *ectropion du sphincter*. Dans les premières périodes de l'irido-cyclite les fibres de ce muscle sont *striées longitudinalement*. Nous expliquerons dans un autre chapitre la cause de cette striation.

Le muscle sphincter est encore reconnaissable sur les

[1] Alt, Compendium der pathologischen Histologie des Auges, p. 91.

yeux atrophiés après l'irido-cyclite. Les faisceaux de ces fibres sont séparés par du tissu conjonctif. En dehors de la striation fibrillaire, on observe l'augmentation des noyaux des fibres lisses. Dans un œil atrophié, nous avons trouvé des sels de chaux sous forme de très petites granulations situées entre les fibres du muscle sphincter.

En même temps, les couennes situées en arrière de l'iris, la capsule antérieure et la partie phériphérique de la cataracte fibreuse étaient imprégnées de chaux.

Pupille. — Elle est fréquemment obstruée ou par les granulations de la partie postérieure de l'iris, ou bien encore l'iris même est tellement gonflé que son tissu occupe la place de la pupille (Brehmer).

Iris des yeux atrophiés. — Les cellules de la trame irienne des yeux atrophiés offrent encore les signes d'une prolifération active : dans certains cas, l'iris est transformé en une couenne fibreuse, dont la partie postérieure est plus pigmentée que l'antérieure. Les réseaux, formés par des cellules, ont disparu en totalité ou en partie, il reste seulement quelques faisceaux de tissu conjonctif (Michel). Dans des cas pareils, il est souvent impossible de déterminer la limite entre l'iris et la couenne qui la recouvre; de même qu'il est impossible, dans l'enclavement de l'iris dans une plaie cornéenne, de distinguer à la fin du processus les limites de séparation entre les deux membranes.

Dans l'atrophie de l'œil, l'iris est notablement gonflé ; quelquefois il est réduit à une très mince membrane. Très souvent on trouve dans l'iris des parties *infiltrées de cellules de pus*. Généralement, dans l'irido-cyclite, l'inflammation du tractus uvéal persiste encore longtemps.

Quelquefois les foyers inflammatoires affectent la forme de *tubercules* (fig. 32, *ku*, pl. VII), qui peuvent amener, par leur augmentation de volume, une perforation de la membrane de Bruch et de la couche pigmentaire (*o*). Il nous a été donné d'observer cette perforation, dans un œil atrophié

après une irido-cyclite. Jusqu'à ce jour, ces pertes de substances n'ont été décrites par aucun auteur. Le processus inflammatoire en foyer plaide en faveur de l'idée de la présence de foyers microbiens dans l'irido-cyclite.

Couches postérieures de l'iris.—Michel[1] décrit les altérations des couches postérieures de l'iris de la manière suivante : « Couche pigmentaire fortement proliférée ; la membrane élastique postérieure est épaissie, ou recouverte dans sa surface externe antérieure par de nombreux éléments épithélioïdes, ou par un tissu conjonctif néo-formé. Ce dernier peut aussi se développer entre la membrane élastique et la couche pigmentaire. »

Déjà dans l'irido-cyclite on trouve les signes très évidents de prolifération dans la couche pigmentaire. Quelques-unes des cellules présentent une augmentation des noyaux jusqu'au double ou triple. Pendant le processus de prolifération, quelques-unes des cellules perdent une partie de leur pigment, de sorte que le bord du protoplasme voisin de la chambre postérieure apparaît presque sans aucun pigment.

Dans quelques-unes de ces cellules pigmentées on constate les symptômes de nécrobiose ; le noyau n'est plus nettement limité ou disparaît complètement. Dans l'atrophie du globe consécutive à la panophthalmie, l'iris est réduit à une couenne fibreuse, qui contient dans sa partie postérieure de nombreuses cellules chargées de matière colorante et des granulations pigmentaires.

Assez fréquemment on observe des prolongements irréguliers ou papillaires, ayant leur point de départ dans la couche pigmentaire et qui pénètrent en arrière dans les couennes cyclitiques; ou bien encore des prolongements cyclitiques irréguliers, en forme de crête de coq ou de langue, composés de tissu lamineux et entourés d'une couche de cellules pigmentées. Ces prolongements ne sont que des vestiges de la prolifération des tissus de l'iris.

[1] Michel, *loc. cit.*, p. 255.

Dégénérescence et nouvelle formation de vaisseaux sanguins. — Tout au début, on trouve dans l'irido-cyclite une hyperplasie des vaisseaux de l'iris : des vaisseaux se développent à la face postérieure de l'iris sous forme de bourgeons solides provenant des capillaires sanguins. Ces bourgeons cylindriques sont entourés de cellules pigmentées et pénètrent dans les couennes cyclitiques qui remplissent la chambre postérieure.

Les vaisseaux présentent dans les périodes avancées de l'irido-cyclite un épaississement de leur couche interne qui entraîne la diminution de leur calibre et quelquefois leur obturation complète; on y constate en outre une hypergenèse du tissu conjonctif, et cela principalement dans la couche adventice; par suite de cette hyperplasie conjonctive, les vaisseaux paraissent notablement épaissis, à un point tel qu'ils peuvent *venir faire saillie à la surface antérieure de l'iris*. Mentionnons aussi, parmi les éléments anormaux des vaisseaux ainsi épaissis, des cellules fusiformes, des leucocytes et des granulations pigmentaires ; ces dernières se trouvent aussi à l'intérieur des vaisseaux, provenant sans doute des globules rouges du sang.

Ulrich [1] a constaté, dans le glaucome inflammatoire chronique, l'existence d'altérations des parois vasculaires analogues à celles que nous venons de décrire dans l'irido-cyclite. Il a observé aussi sur le bord pupillaire une dégénérescence hyaline des parois des vaisseaux. Michel, en examinant l'iris d'yeux glaucomateux, y a trouvé des leucocytes en grand nombre.

Hémorrhagies. — Dans l'irido-cyclite et dans des yeux atrophiés on trouve souvent des hémorrhagies ou bien très étendues, occupant l'épaisseur de l'iris, ou bien petites, et alors nombreuses. Ces hémorrhagies peuvent simultanément se rencontrer dans la couenne qui recouvre l'iris.

Une seule fois il nous a été permis d'observer dans un œil atrophié des formations colloïdes sphéroïdales. Ces forma-

[1] Ulrich, Græfes Archiv, t. XXVIII, 2.

tions paraissaient tout à fait identiques à celles que nous décrivons plus loin, en particulier celles que l'on trouve dans le nerf optique.

Kystes de l'iris. — Deux fois nous avons observé, sur des yeux atrophiés, des kystes de l'iris. Dans un cas, le kyste était multi-loculaire (fig. 45, *ic*, pl. X); ses parois légèrement épaissies étaient constituées par du tissu conjonctif. Dans l'un et l'autre cas, le kyste était situé en dedans de la trame irienne. Une seule fois nous avons rencontré la paroi du kyste recouverte de cellules endothéliales. Selon toute probabilité, ces kystes nous ont paru s'être développés aux dépens des lymphatiques, à la faveur d'une dilatation de ces canaux due à deux causes : exagération de la masse du liquide lymphatique sécrété et entrave mécanique à son libre écoulement.

D'après DE WECKER [1], les kystes de l'iris seraient causés par l'enclavement de l'iris dans une plaie pénétrante de l'œil ou par le renversement et les plissements de l'iris qui entraînent une rétention de l'humeur aqueuse. SATTLER [2] observait, à l'examen micrographique des kystes, une paroi fibreuse couverte d'un endothélium stratifié. Nos observations sont d'accord avec celles de HOSCH [3], qui a constaté que les kystes de l'iris sont situés en dedans du tissu même de cette membrane.

CORPS CILIAIRE

Altérations de forme. — Dans l'irido-cyclite, aucune partie de l'œil ne subit autant d'altérations de forme et de structure que le corps ciliaire.

Les procès ciliaires paraissent gonflés et proliférés ; la surface interne du corps ciliaire se trouve par ce gonflement plus en avant et plus en dedans qu'à l'état normal ; une fente très mince remplie d'exsudat peut séparer les procès ciliaires de la surface postérieure de l'iris et de l'équateur du cristallin. Les fibres du muscle de l'accommodation apparaissent changées

[1] DE WECKER, Klinische Monatsblætter für Augenheilkunde. 1873.
[2] SATTLER, Klinische Monatsblætter für Augenheilkunde. 1874.
[3] HOSCH, Klinische Monatsblætter für Augenheilkunde. 1874.

dans leur situation de telle façon que les fibres circulaires de Müller sont tiraillées en dedans et en avant ; cette altération a reçu de Fuchs [1] le nom d'« *ectropion du muscle de l'accommodation* ». Plus tard la *rétraction cicatricielle* des couennes entourant le cristallin entraînent de nouvelles altérations de forme dans le corps ciliaire. La partie *postérieure* du corps ciliaire est tiraillée très fortement en avant et en dedans. Par ce fait le corps ciliaire apparaît *brisé angulairement* (fig. 13). Nous trouvons exacte l'explication de Gayet et Masson, que le corps ciliaire est tiraillé en dedans autour de son insertion cornéo-sclérale. Malgré les altérations si considérables, même dans les yeux atrophiés, le corps ciliaire est encore reconnaissable; la couche pigmentaire et la *pars ciliaris retinæ* sont toujours conservées. Après la perte d'une partie du contenu de l'œil, *les procès ciliaires peuvent être tellement rapprochés par la rétraction cicatricielle des couennes qu'ils peuvent presque se toucher*. En même temps l'espace supra-chorioïdien est élargi et rempli d'exsudat.

Prolifération de la pars ciliaris retinæ, œdème inflammatoire. — Il semble que les premières altérations qui, dans l'irido-cyclite, apparaissent sur les cellules de la portion ciliaire de la rétine ne sont pas connues; c'est peut-être pour cette raison que les yeux, au début de la maladie, sont *très rarement énucléés*. Les premières altérations commencent dans l'orbiculus ciliaris *près de l'ora serrata*. Plus tard, elles apparaissent aussi aux procès ciliaires et tout particulièrement aux crêtes d'abord, aux vallées ciliaires ensuite. Les premières altérations que nous avons constatées sont l'apparition de petites gouttelettes de sérum sur le côté externe de la couche des cellules cylindriques (fig. 26, *tr*, pl. V). Ensuite on trouve de petites fentes entre les cellules cylindriques et les fibres transversales (*f*) qui correspondent aux fibres radiées de Müller dans la rétine ; en outre, on observe un

[1] Fuchs, Das Sarkom des Uvealtractus. Wien, 1878, p. 213.

décollement peu étendu de la membrane limitante interne. Quelquefois aussi il s'y développe de petits kystes.

L'œdème interstitiel au début amène par la suite une altération des cellules. On observe dans ces cellules des vacuoles et des petites granulations de pigment en suspension dans le liquide. Des globules de pus transsudés se trouvent en partie entre ces dernières et la lame vitrée.

En même temps se produisent des altérations de la couche pigmentaire. Les cellules augmentent d'épaisseur, leurs contours sont quelquefois dentelés (fig. 26 *p*). Les cellules pigmentées perdent leur matière colorante; et, en particulier, c'est *la partie située près du corps vitré qui, la première,* apparaît sans pigment; le pigment se conserve *plus longtemps* à la surface *externe* des cellules. En effet, ce sont les granulations chromatiques qui auparavant étaient situées en dedans des cellules pigmentées et qui se trouvent ensuite entre les cellules de la *pars ciliaris retinæ.*

Les altérations de la couche pigmentée, de même que celles des cellules cylindriques, commencent, comme dans la *pars ciliaris retinæ,* aux montagnes ciliaires. Nous trouvons par exemple, dans la figure 25 (pl. II), la couche pigmentée déjà bien altérée aux crêtes ciliaires par la prolifération inflammatoire, tandis qu'avec un faible grossissement il est difficile, sinon impossible, de constater une altération dans la même partie des vals ciliaires.

A des époques plus avancées de l'irido-cyclite, nous avons toujours pu observer la lame vitrée de la *pars ciliaris retinæ.* Cette lame est, au début, *détruite* par la prolifération inflammatoire des cellules; en effet, elle est extrêmement mince et résiste très peu à la putréfaction et à l'action des sucs digestifs (voir p. 131).

Tout au début, les cellules cylindriques présentent des altérations diverses :

1° Elles peuvent augmenter en masse et former des agglomérations tubuleuses semblables à des glandes; les prolon-

gements glandulaires sont étroitement serrés l'un contre l'autre, cette disposition s'observe surtout à la partie plane du corps ciliaire (c. fig. 45);

2° Les cellules cylindriques peuvent aussi se transformer en cellules fusiformes, qui se dirigent en dedans et en avant, parallèlement à la face externe de la zonule. On trouve entre elles des cellules pigmentées et des leucocytes. Ces altérations se rencontrent surtout aux parties moyenne et postérieure du corps ciliaire.

Brailey [1] a décrit, dans le glaucome, des altérations analogues à celles que nous avons constatées dans l'irido-cyclite, c'est-à-dire de petites fentes kystoïdes contenant des leucocytes. Les proliférations des cellules de la *pars ciliaris retinæ* observées par nous dans l'irido-cyclite ont une grande analogie avec les altérations séniles de cette couche.

Sécrétions cuticulaires de la pars ciliaris retinæ. — Nos recherches personnelles nous portent à croire que la lame vitrée se produit de nouveau à la fin du processus de prolifération dans la *pars ciliaris retinæ*. Il n'existe aucun doute sur ce fait, que les cellules néoformées de cette couche conservent les mêmes qualités que les cellules dont elles dérivent, et qui produisent des sécrétions cuticulaires; en effet, c'est la lame vitrée qu'il faut regarder comme une production cuticulaire des cellules cylindriques.

La figure 27 (pl. VI) représente la portion ciliaire de la rétine extrêmement épaissie dans l'orbiculus ciliaris d'un œil atrophié. Dans la partie antérieure de la préparation figurée, les cellules, fortement augmentées en nombre, présentaient les signes de dégénérescence graisseuse (dans leur protoplasma). Dans la partie de cellules qui a été dessinée, les cellules sont totalement détruites par la dégénérescence graisseuse. Il ne restait qu'un enchevêtrement réticulaire très serré,

[1] Brailey, Transactions of the ophthalmological Society Un. Kingd. 1882, t. II, n° 27.

dont les intervalles correspondent au volume des cellules. Une membrane vitrée recouvre la surface interne de cet enchevêtrement. Nous ne pouvons trouver l'explication de cette sorte de lacis que dans la sécrétion réticulaire des cellules ultérieurement détruites par la dégénérescence graisseuse.

Néo-formation de vaisseaux. — De la couche de cellules de la *pars ciliaris retinæ*, des prolongements en forme de bourgeons entourés de cellules pigmentées pénètrent dans les couennes qui recouvrent le cristallin, et y forment des réseaux serrés. Nous avons constaté que dans quelques-uns de ces bourgeons se forment des vacuoles; dans quelques autres, la coupe transversale présente un calibre en dedans duquel sont des globules rouges du sang. Je crois qu'en effet ces bourgeons sont l'origine des vaisseaux néo-formés ainsi que l'admet d'ailleurs Schiess-Gemuseus. Alt [1], au contraire, s'appuyant sur des injections non réussies, a nié à tort leur nature vasculaire.

Les vaisseaux néo-formés pénètrent également dans le corps vitré et y forment des anastomoses avec ceux qui tirent leur origine des vaisseaux centraux de la rétine. Quelques-uns de ces vaisseaux néo-formés pénètrent de la partie plane du corps ciliaire dans la partie périphérique de la rétine décollée, comme je l'ai constaté sur des yeux atrophiés.

Mais il est intéressant de noter que, dans les yeux atrophiés, quelques parties de ces réseaux cellulaires peuvent se conserver sans subir la vacuolisation et sans se transformer en vaisseaux. En effet, d'après nos recherches personnelles, les réseaux cellulaires formés par la portion ciliaire de la rétine ne sont pas identiques avec les bourgeons qui donnent naissance aux vaisseaux néo-formés. Nos recherches nous ont fait reconnaître que les prolongements des vaisseaux situés dans

[1] Alt, Compendium, p. 113.
[2] Berger, Græfes Archiv, t. XXIX, 4, t. IV, fig. 1.

la pars ciliaris retinæ traversent la couche des cellules cylindriques où se développent les capillaires du corps ciliaire. Nous avons pu constater cela d'une façon très nette dans la partie antérieure du corps ciliaire.

Les vaisseaux sanguins des couennes cyclitiques subissent les mêmes altérations que dans les autres parties de l'œil. Nous avons rencontré dans un œil atrophié les parois vasculaires infiltrées de sels calcaires dans toute leur étendue.

Procès ciliaires. — Le gonflement des procès ciliaires dans l'irido-cyclite relève de plusieurs causes : d'abord, de l'imbibition plus grande par le sérum, puis de l'infiltration des cellules par le pus et enfin de la dilatation vasculaire, intéressant en particulier les veines qui deviennent sinueuses. Fréquemment nous avons constaté des hémorrhagies peu étendues dans les procès ciliaires.

Stries longitudinales; augmentation des noyaux des fibres lisses du muscle de l'accommodation. — Les faisceaux du muscle ciliaire sont séparés par une exsudation interstitielle transformée en tissu conjonctif.

Le tissu conjonctif qui sépare les faisceaux de fibres lisses contient du sérum transsudé et de nombreux leucocytes (fig. 3 et 4, pl. II). De ces altérations, il s'ensuit que la *constitution réticulaire* du muscle de l'accommodation (Iwanoff) apparaît très nettement; l'on peut ainsi constater facilement la transition qui existe entre les fibres musculaires radiaires et circulaires. Dans ces mêmes fibres lisses, on observe des *raies longitudinales*, analogues à celles qui se développent dans ces fibres, sous l'influence de certains réactifs. D'après les recherches d'Engelmann [1], le protoplasma des fibres lisses et des fibres striées est composé de fibrilles longitudinales agglutinées par un ciment. Les modifications chimiques de la lymphe, causées par l'inflammation, entraînent la dissolution de ce ciment et, par suite, on peut observer très distinctement les fibrilles primitives composant la fibre lisse.

[1] Engelmann, Plügers Archiv fur Physiologie, 1881, pp. 538-565.

Le muscle de l'accommodation est épaissi par l'œdème interstitiel et nous soupçonnons que ce fait d'observation a fait décrire une hypertrophie inflammatoire du muscle ciliaire dans l'irido-cyclite (ALT [1]) :

Dans les périodes les plus avancées de l'irido-cyclite l'œdème interstitiel du muscle ciliaire est de plus en plus faible. Mais les masses fibreuses situées entre les faisceaux musculaires sont considérablement proliférées; seulement, nous trouvons dans les yeux atrophiés une augmentation très notable des noyaux dans le muscle ciliaire; une fibre lisse peut contenir jusqu'à huit noyaux. Dans quelques fibres musculaires, nous avons observé la division du protoplasma par des lignes minces et transversales. La prolifération de quelques fibres lisses se fait donc tardivement.

La résistance très faible des fibres musculaires lisses dans les irritations inflammatoires est depuis longtemps bien connue des anatomo-pathologistes. Même dans un cas de prolapsus du corps ciliaire dans une plaie de la cornée (fig. 13), le muscle ciliaire ne présentait aucune altération histologique, en dehors, bien entendu, des altérations ci-dessus mentionnées et des hémorrhagies qui avaient détruit quelques fibres musculaires.

Expérimentalement, DURANTE a reproduit la prolifération des fibres lisses; elle a été aussi observée par GUSSENBAUER dans le carcimome. Dans la panophthalmie, les fibres lisses sont aussi séparées par l'infiltration du pus (WEDL et BOCK [2]).

Les fibres lisses du muscle de l'accommodation peuvent subir, dans l'irido-cyclite, une *métamorphose régressive*, causée par le processus inflammatoire. Les noyaux deviennent à peu près invisibles, le protaplasma est rendu opaque par la présence d'un grand nombre de petites granulations. On y constate en outre de petites gouttelettes de graisse. Enfin les fibres lisses et leurs nerfs finissent par disparaître. Tel est,

[1] ALT, Compendium, p. 119.
[2] WEDL et BOCK, *loc. cit.*, p. 92.

d'après nos recherches personnelles, la marche de l'atrophie partielle du muscle de l'accommodation, dans l'irido-cyclite. Wedl et Bock [1] ont trouvé les fibres musculaires atrophiées recouvertes de petits corpuscules colloïdes, dont l'origine demande à être établie.

Dans l'atrophie qui suit la panophthalmie, ce muscle est habituellement transformé en une masse fibreuse, qui offre aussi des *raies disposées radialement*, semblables à celles que l'on observe dans le muscle à l'état normal.

Infiltrations, hémorrhagies du corps ciliaire d'yeux atrophiés. — Nous avons observé très fréquemment des altérations inflammatoires dans le corps ciliaire d'yeux énucléés pour cause d'ophthalmie sympathique. Quelquefois, l'iris, le corps ciliaire, les couennes cyclitiques et celles remplissant l'espace suprachorioïdien sont simultanément transformés en un foyer inflammatoire, où on ne peut plus reconnaître les tissus primitifs. Mais sur d'autres coupes du même œil, les *altérations inflammatoires peuvent manquer.*

Dépôts de chaux. — Ils se font très fréquemment dans le corps ciliaire des yeux atrophiés. (Cette infiltration calcaire du corps ciliaire était déjà connue des anciens auteurs, qui l'ont confondue avec l'ossification.) Cette dernière cependant ne se trouve pas dans le corps ciliaire même, fait déjà constaté par H. Müller. Deux observations d'ossification du corps ciliaire, publiées en Amérique par Lundy [2] et G.-W. Smith [3], nous font supposer qu'il s'agit vraisemblablement d'ossifications tirant leur origine d'une couenne cyclitique fortement pigmentée. Pour notre part, nous ne croyons pas non plus qu'il existe une véritable ossification de l'iris; le cas décrit par Berthold [4], sous cette rubrique, nous paraît être une ossification d'une couenne cyclitique, recouvrant la surface postérieure de l'iris. Telle est aussi notre opinion sur le cas

[1] Wedl et Bock, *loc. cit.*, p. 99.
[2] Lundy, New-York, Med. Rev., 1880.
[3] G.-W. Smith, Amer. journ. of Ophthalmy, t. I, n° 8, p. 254.
[4] Berthold, Græfes Archiv, t. XVIII, 1, p. 104.

très remarquable de Panas [1]. Ce maître a pu, avec beaucoup de difficultés, pratiquer l'iridectomie d'un œil atrophié; le fragment de l'iris enlevé avait une consistance osseuse.

Nous traiterons, dans un chapitre ultérieur, le développement du sarcôme dans le corps ciliaire d'yeux atrophiés.

CHOROÏDE

Exsudation dans les couches internes. — Dans l'irido-cyclite les premières altérations de la choroïde portent surtout sur les couches internes [2]; on observe ainsi des infiltrations de la chorïo-capillaire et d'une membrane élastique non pigmentée, située du côté externe de la chorïo-capillaire, membrane perforée par les petites veines et les artérioles allant à la chorïo-capillaire (voir p. 135).

Les lésions anatomo-pathologiques de la panophthalmie sont analogues à celles de l'irido-cyclite. D'après Sattler, on constate dans l'ophthalmitis, tout à fait au début, l'infiltration purulente de la même couche élastique non pigmentée et de la chorïo-capillaire. Il résulte de cette infiltration que la limite qui sépare la lame élastique et la chorïo-capillaire devient indistincte. Au contraire, les couches externes de la choroïde ainsi que la lamina fusca sont très peu infiltrées de leucocytes, mais leurs éléments sont distendus par une exsudation fibrineuse ; on y observe aussi des extravasations sanguines. On remarque, à la surface interne de la lame vitrée, une couche hyaline homogène, que nous considérons comme un liquide albumineux contenant peu de leucocytes ; en outre des lésions que nous venons de décrire, on constate une destruction partielle de l'épithélium pigmentaire de la rétine.

Au contraire, dans la choroïdite syphilitique, les couches externes de la choroïde sont tout particulièrement atteintes (Fuchs [3]). Dans le

[1] Panas, Gazette des Hôpitaux, 1868, n° 142.
[2] Sattler, Græfes Archiv, t. XXII.
[3] Fuchs, Græfes Archiv, t XXX, 3.

glaucome, de même que dans l'irido-cyclite, ce sont les couches internes de la choroïde et du corps vitré qui sont le siège des altérations inflammatoires (SATTLER).

Dans l'irido-cyclite les vaisseaux qui constituent la chorïo-capillaire sont dilatés et entourés de leucocytes; on y constate en outre, dans les espaces péri-vasculaires, des produits inflammatoires. Les exsudations placées sur la surface interne de la choroïde se transforment en tissu conjonctif; c'est ainsi que doivent se produire les *adhérences qui empêchent dans ces parties le décollement de la rétine.* La lame vitrée est épaissie et rayée parallèlement à la surface de la choroïde. Cette lamelle est en quelques parties déchirée par la pression de l'exsudat provenant de la chorïo-capillaire; dans l'irido-cyclite les vaisseaux de la chorïo-capillaire se présentent, dans les préparations microscopiques, gorgés de sang; ils se trouvent dans un état pareil à celui qu'ils possèdent avant l'énucléation de l'œil. Cet état de réplétion des vaisseaux de la chorïo-capillaire permet d'étudier avec une grande exactitude, bien mieux que ne le permet l'injection artificielle sur le cadavre, les ramifications vasculaires de la choroïde (NUEL).

En même temps que se développent les altérations de la couche interne de la choroïde, quelques parties de la couche pigmentée (stratum pigmenti) se trouvent décollées de la membrane vitrée par un épanchement séreux.

La lame vitrée se conserve dans toute son intégrité, jusqu'à la fin de l'irido-cyclite; cependant elle présente toujours un léger épaississement (H. MÜLLER) : d'après les recherches de SCHIESS-GEMUSEUS[1], elle serait au contraire rapidement détruite dans la panophthalmie, où les altérations sont plus graves. En effet, la chorïo-capillaire apparaît, dans cette affection, baignée par du pus.

Nous avons pu observer, dans quelques parties d'yeux atrophiés à la suite d'irido-cyclite, la choroïde conservée; dans d'autres parties elle n'était plus reconnaissable. Il existe *des*

[1] SCHIESS-GEMUSEUS, Grœfes Archiv, t. IX, f. 1, 1863.

régions entières de la choroïde où les vaisseaux de la chorio-capillaire sont oblitérés, ainsi qu'on a pu le constater à l'aide d'injections, faites dans ce but, par WEDL et BOCK[1]. Quelquefois une couche fibreuse traversée par des vaisseaux néo-formés remplace la chorio-capillaire. Dans un cas rapporté par PAGENSTECHER et GENTH, une couenne de cette nature occupait la moitié de l'épaisseur de la choroïde (*loc. cit.*, pl. XVII, fig. 2).

Prolifération des cellules de la trame choroïdienne. — Les cellules pigmentées et non pigmentées de la trame choroïdienne ne subissent aucune altération dans les premières périodes de l'irido-cyclite. Seulement dans les périodes plus avancées de cette affection, et surtout dans des yeux atrophiés, nous avons été frappé par le gonflement du protoplasma et la multiplication des noyaux de ces cellules (qui peut arriver jusqu'à 3). Quelques-unes des cellules pigmentées ont perdu une partie de leur pigment. D'après GAYET et MASSON, les cellules ont une tendance à s'atrophier.

L'apparition très tardive de la prolifération des cellules de la trame choroïdienne consécutive à l'irido-cyclite prouve que, contrairement à ce qu'avaient cru RITTER et SCHIESS-GEMUSEUS, les globules de pus dans la choroïdite ne tirent pas leur origine de la prolifération des cellules de la trame choroïdienne. KNAPP[2] a observé que, dans la panophthalmie, la prolifération des cellules pigmentées est bien moindre que celle des cellules non pigmentées. Déjà en 1859, SCHWEIGGER[3] avait remarqué que la plus grande partie du pus se collectait autour des petits vaisseaux, tant que les cellules du tissu conjonctif conservent leur aspect normal. Tous ces auteurs sont d'avis que les globules de pus pénètrent secondairement dans la choroïde.

BERLIN[4] a constaté, dans un cas d'inflammation de la choroïde,

[1] WEDL et BOCK, *loc. cit.*, p. 119.
[2] KNAPP, Græfes Archiv, t. XIII, 4, p. 127. 1867.
[3] SCHWEIGGER, Heildeberger Ophthalmologische Gesellschaft, 1859.
[4] BERLIN, Græfes Archiv, t. XIV, 2, p. 317.

des cellules rondes avec noyaux (2 à 3), ayant quelquefois la forme de biscuit. Cependant cette prolifération cellulaire est plus tardive que l'infiltration inflammatoire de la choroïde et par suite elle n'a rien à faire avec l'origine du pus.

Couches externes.— Au début de l'irido-cyclite, les altérations de la couche des grands vaisseaux sont peu importantes. Quelquefois cependant on peut y constater un véritable œdème de la choroïde. Nous avons vu, par exemple, dans un cas d'irido-cyclite avancée, la partie postérieure de la choroïde ayant un millimètre d'épaisseur. Le calibre des gros vaisseaux était peu modifié; seules quelques-unes des veines apparaissaient considérablement distendues.

Plus tard, une partie des gros vaisseaux est atteinte à son tour par de l'endartérite et de l'endophlébite oblitérante, en même temps que se développe du pigment à leur intérieur. Dans l'irido-cyclite aussi bien que dans la panophthalmie, la choroïde présente une tendance à la dégénérescence cicatricielle; cette dégénérescence a reçu de Schiess-Gemuseus [1] le nom de « fibroïdo-hyperplastique ». Cette dégénérescence fibroïdo-hyperplastique se développe surtout dans l'atrophie de l'œil qui suit la panophthalmie. Dans cette affection la choroïde est constituée par des couennes lobulaires très étendues et histologiquement composées de tissu lamineux contenant des cellules pigmentées ou des granulations irrégulières de pigment.

Dans le tissu conjonctif, on observe des faisceaux en forme de branches situées parallèlement à la surface de la choroïde. Ces faisceaux contiennent du pigment amorphe ou des gouttelettes de graisse. Dans d'autres parties du même œil, on trouve les grands vaisseaux de la choroïde conservés, bien que l'œil ait été atrophié après la panophthalmie.

Mais, en tous les cas, il fallait *que la quantité du sang dans les vaisseaux de la choroïde fût considérablement diminuée*,

[1] Schiess-Gemuseus, Kranke Augen, 1876.

car les veines vortiqueuses apparaissent quelquefois tellement rétrécies que leur calibre différait beaucoup de celui du canal sclérotical, qu'elles traversent.

Un cas d'atrophie du globe, décrit par SCHIESS-GEMUSEUS [1], montre comment la transformation de la choroïde en tissu fibreux peut se faire irrégulièrement. La choroïde avait une apparence normale dans sa partie antérieure, tandis que la partie postérieure était transformée en une couenne d'une épaisseur de trois millimètres.

Inflammation de la choroïde dans les yeux atrophiés. — L'inflammation de la choroïde dans les yeux atrophiés est un *phénomène bien fréquent*. C'est DEUTSCHMANN qui depuis peu a montré l'importance de l'infiltration inflammatoire de la partie postérieure de la choroïde. Cette inflammation de nature microbienne est le point de départ de l'ophthalmie sympathique ; elle se propage à l'autre œil en suivant la gaîne du nerf optique, mettant à profit la voie du chiasma. Cette inflammation de la partie postérieure de la choroïde peut se développer d'une façon telle que les diverses parties du tissu choroïdien ne sont plus reconnaissables.

Nous avons constaté une fois une *néoplasie d'excroissances papillaires fibreuses*, dans la partie postérieure d'un œil atrophié. Ces excroissances, vraies granulations de la choroïde, prennent naissance à la face interne de cette membrane et pénètrent dans l'espace sous-rétinien : elles sont constituées histologiquement par du tissu conjonctif dont les vaisseaux se développent dans la choroïde. Les excroissances sont recouvertes par une lame anhiste, sur laquelle nous avons rencontré des cellules épithéliales pigmentées. WEDL et BOCK [2] pensent que ces néo-formations tirent leur origine de la chorïo-capillaire.

Dépôt de chaux. — Nous avons eu plusieurs fois l'occasion d'observer des dépôts de chaux dans la choroïde d'yeux

[1] *Loco citato*, 1869, pp. 53-60.
[2] WEDL et BOCK, *loc. cit.*, p. 121.

atrophiés. Dans un œil, une grande portion de la choroïde se trouvait calcifiée sans limite bien nette; seulement dans une petite partie bien limitée de la choroïde, près du nerf optique, se trouvait du vrai tissu osseux.

OSSIFICATION DE LA CHOROÏDE

Les travaux des anciens auteurs sur l'existence d'une ossification vraie de la choroïde ont très peu de valeur à ce point de vue, car à cette époque les examens microscopiques n'étaient pas entrés dans le domaine de l'anatomie pathologique; de plus, on confondait dans les divers mémoires la calcification et l'ossification. Citons seulement parmi les travaux sur l'ossification de l'œil les mémoires de Voigtel (1809), Otho (1813), Merkel (1812) et Schoen (1828).

Sichel[1] père, se basant sur des recherches peu nombreuses, est arrivé à cette conclusion que les sels calcaires ne se déposent que dans le cristallin, la cristalloïde, le corps vitré ou la rétine, et que la *véritable ossification* ne se trouve pas dans l'œil.

Ensuite, Arlt[2] disait, en se fondant sur ses recherches personnelles et celles d'autres auteurs, que les cas où on décrivait une ossification de la choroïde ne sont que des cas de calcification d'un exsudat situé entre la choroïde et la rétine décollant le corps vitré et produisant enfin la résorption partielle de ce dernier.

J. Meyer[3] niait l'existence de l'ossification dans la choroïde, mais il croyait à sa présence possible dans le cristallin et dans le corps vitré.

Hulke[4] a été le premier à constater la présence d'un vrai tissu osseux dans la choroïde ; mais on n'a prêté aucune attention à sa communication.

Fœrster[5] a présenté la première figure d'un cas bien observé d'ossification dans la choroïde, ossification formée par des lamelles d'Havers concentriques bien nettes.

[1] Sichel, Annales d'oculistique. 1846.
[2] Arlt, Prager Vierteljahrsschrift für Heilkunde, 1847.
[3] J. Meyer, Beitræge zur Augenheilkunde, 1850.
[4] Hulke, Med. Times and Gazette, 1857, juny.
[5] Fœrster, Atlas der pathologischen Anatomie, t. XXXV.

Nous devons à PAGENSTECHER (1860) les premières notions un peu plus exactes sur la présence et le développement du tissu osseux dans la choroïde.

Après les recherches de PAGENSTECHER [1], on a souvent observé l'ossification de la choroïde [2]. Nous savons, à l'heure actuelle, que parmi toutes les ossifications que l'on observe dans l'œil, celles de la choroïde sont les plus fréquentes.

Nous avons trouvé dans l'examen de dix-neuf moignons quatorze fois une ossification : dans dix cas l'ossification apparaissait dans la choroïde, trois fois dans les couennes cyclitiques entourant le cristallin, deux fois dans une cataracte fibreuse, deux fois dans la rétine et deux fois dans le corps vitré dégénéré en un tissu cicatriciel. C'est l'avis unanime des auteurs qui se sont livrés à l'étude de cette question que les couches internes de la choroïde seules sont le lieu du développement de l'ossification. C'est un exsudat déposé en dedans de la choro-capillaire, exsudat qui, suivant l'opinion de PAGENSTECHER, PANAS et GOLDZIECHER, se transforme en tissu conjonctif et ensuite en tissu osseux.

HOENE a aussi trouvé que le tissu osseux se développe du tissu néo-formé conjonctif embryonnaire, pendant que le tissu primitif de la choroïde serait détruit.

D'après SCHIESS, l'ossification peut enfin provenir de la lamelle vitrée même.

Des ossifications situées entre la lamelle vitrée et la rétine se trouvent, en effet, décrites par BRAILEY et LOBO. D'après

[1] PAGENSTECHER, Grœfes Archiv, VII.

[2] La liste qui suit contient les communications faites après lui : ALT, Compendium, p. 141. — BRAILEY et LOBO, Ophthalmic Hosp. Rep. 1882, X, 3. — FERCHON, Rec. d'Ophthalmologie. 1883, avril. — FRAAS, Ueber 2 Fœlle von Chorioiditis ossificans. Diss. inaug. 1881. — GOLDZIEHER, Archiv für Augenheilkunde. 1880, p. 322. — KLEBS, von Grœfes Archiv, XI, 2, 1865. — KNAPP, New-York med. Revue, n° 1, 1780. — PAGENSTECHER et GENTH, Atlas (traduction par M. PARENT), pl. XVIII et XIX. — SCHIESS-GEMUSEUS, Grœfes Archiv, t. XIX, I. pp. 202-220. — WEDL et BOCK, *loc. cit.*, pp. 124-129. — CHIBRET, Rec. d'Ophtalm., 1889, janvier. — GROSSMANN, Archives d'Ophthalmologie, 1889, n° 2. — ANTONELLI, Annali di Ottalmologia, 1892, fasc. 6.

Knapp, toutes les ossifications de l'œil ne se développent que de la chorïo-capillaire.

Les premiers éléments de l'ossification consistent en un tissu ostéoïde calcifié contenant des cellules osseuses bien distinctes et des lacunes de Howship.

A la surface interne du tissu osseux et à la partie, située près le nerf optique, nous constatons une masse présentant des rayons parallèles à la surface de la choroïde ; la masse est bien colorée avec le carmin ; elle est semblable au tissu conjonctif, mais ce tissu contient de vraies cellules osseuses. Une ligne bien nette, dentelée, sépare cette masse du tissu osseux calcifié, qui offre une coloration verte après l'emploi de la liqueur de Müller. La masse colorée en rouge n'est autre chose qu'une partie de tissu osseux non calcifié, qui s'est développée par apposition d'éléments nouveaux.

Nous trouvons aussi une ossification produite par apposition représentée par Pagenstecher et Genth [1], mais sans que ces auteurs en donnent la moindre explication. Dans tous les cas que nous avons observés au *début de l'ossification*, nous avons constaté que la *lamelle vitrée* qui recouvre la *surface interne* de la choroïde était conservée. La chorïo-capillaire n'était plus reconnaissable. Il existe cependant des observations, très dignes de foi, où l'on pouvait reconnaître la chorïo-capillaire (Pagenstecher), à la surface externe de l'ossification. Dans nos préparations, les couches de la choroïde, situées en dehors de l'ossification, nous ont permis de constater une augmentation des cellules du tissu conjonctif et des cellules pigmentées. Le fait que l'ossification se trouve tantôt à la surface externe tantôt à la surface interne de la lamelle vitrée peut être expliqué de la façon suivante : dans les cas où l'ossification est située entre la lame vitrée et la rétine, l'exsudat, placé à la surface interne de la chorïo-capillaire, produit vraisemblablement une *déchirure* de cette lame

[1] *Loc. cit.*, pl. XXIV, fig. 7.

vitrée (comme nous l'avions constaté nous-même) et par suite l'exsudat se répand entre la choroïde, et la rétine se transforme ensuite en tissu conjonctif qui est nourri par des vaisseaux tirant leur origine de la choroïde même ; plus tard cet exsudat se transforme en tissu osseux. Si l'exsudat, dont la transformation ultérieure en tissu conjonctif et enfin en tissu osseux, est situé entre la lame vitrée et la choroïo-capillaire, il se produit une ossification choroïdienne placée à la surface externe de la lame vitrée.

Pagenstecher a été le premier à démontrer la source exacte de la nutrition de l'ossification, mais il avait aussi admis, et cela à tort, que la nutrition pouvait très bien s'effectuer par l'artère centrale de la rétine. Il est évident que les vaisseaux artériels dans la lame criblée contribuent à la nutrition de la choroïde ainsi ossifiée. Jamais nous n'avons vu ni trouvé dans les auteurs qu'il existât d'autres branches de la centrale de la rétine pour la même fonction.

L'ossification de la choroïde se fait simultanément en plusieurs points (Klebs, Knapp) ; ainsi nous avons trouvé, dans une préparation examinée de face et provenant de la choroïde d'un œil atrophié, trois fragments osseux séparés l'un de l'autre. Si l'ossification est bien développée, on y trouve des lamelles et des canaux de Havers.

La présence de lignes très nettement déterminées (Kittlinien des auteurs allemands), ainsi que de lacunes d'Howship, et la nécrobiose de quelques cellules osseuses se manifestant par le développement dans leur protoplasma de granulations opaques, prouvent que ce tissu osseux néo-formé subit les mêmes phénomènes biologiques qu'un os normal, consistant dans la disparition par résorption, d'autres fois par la régénération de quelques-unes de ces parties, phénomènes analogues à ceux de l'os physiologique.

La coque osseuse néo-plastique s'accroît simultanément à la surface externe de la choroïde et au centre de l'œil. Sur des ossifications très accentuées, l'on ne peut pas constater la

présence de lame vitrée ni de grands vaisseaux, qui au début se ramifient fréquemment à la surface externe de l'os.

Dans les ossifications bien étendues de la choroïde, on observe le développement des espaces médullaires. Ces derniers espaces contiennent des gouttelettes de graisse, des granulations de pigment, des cellules étoilées pigmentées et des cristaux de margarine[1].

Dans la croissance plus avancée de l'ossification, les espaces médullaires apparaissent élargis et l'os compact se transforme en *tissu osseux spongieux*. Dans un œil atrophié énucléé du cadavre, nous avons trouvé l'ossification suivante: la choroïde s'était entièrement transformée en tissu osseux, en avant, l'os aboutissait dans le tractus uvéal à l'orbiculus ciliaris, mais il se continuait en avant dans les couennes cyclitiques; en dehors, le tissu osseux s'arrêtait à la sclérotique; dans quelques parties, il en était séparé par de petits restes de l'espace supra-choroïdien, remplis de tissu lamineux. Un trou très étroit de la partie postérieure de l'os contenait les restes de la partie postérieure de la rétine transformée en une corde fibreuse.

L'œil avait un diamètre frontal de 14 millimètres, l'ossification était de 9 millimètres et l'épaisseur de l'os de 6 millimètres. Le cas figuré dans l'atlas de Wedl et Bock[2] n'est pas, selon nous, une ossification du corps vitré, qui, d'après ces auteurs, se serait propagée à la choroïde, mais, au contraire, une ossification de cette membrane qui avait ensuite traversé la rétine pour se propager au corps vitré.

SARCOME DU TRACTUS UVÉAL D'YEUX ATROPHIÉS

Vu le nombre très faible d'observations (6) de sarcome du tractus uvéal développé dans des yeux atrophiés et amenant par la suite une ophthalmie sympathique, nous croyons utile

[1] Voir Wedl et Bock, *loc. cit.*, p. 125.
[2] Wedl et Bock, *loc. cit.*, p. 125.

de publier les deux cas suivants, que nous avons examinés au point de vue anatomo-pathologique. Les yeux énucléés sur le vivant provenaient de la clinique de M. le professeur Schœler à Berlin.

Dans le premier cas, un *sarcome à cellules géantes*, pigmentées seulement en quelques parties, occupait la portion moyenne du corps ciliaire et se propageait à l'espace suprachoroïdien. Dans quelques parties, les fibres lisses du muscle ciliaire étaient entièrement détruites et remplacées par la néoplasie. Des amas de cellules se continuaient entre les faisceaux musculaires.

En dehors, la tumeur avait pénétré, dans plusieurs parties, à travers la couche pigmentée du corps ciliaire ; à ce niveau seulement quelques cellules sarcomateuses contenaient des granulations de pigment. Les petits vaisseaux et les capillaires, passant du corps ciliaire dans les couennes cyclitiques, étaient seuls conservés; tous les autres tissus étaient transformés en cellules sarcomateuses. La néoplasie empiétait un peu sur les couennes cyclitiques ; les cellules de la portion ciliaire de la rétine, n'y étaient plus reconnaissables. Au voisinage de la tumeur se trouvaient des espaces irréguliers remplis d'un liquide lymphatique contenant quelques leucocytes. Vraisemblablement, ces espaces se développaient par refoulement de la lymphe dans les voies lymphatiques, rétrécies en quelques parties.

Dans les couennes cyclitiques, le tissu réticulaire séparant les cellules sarcomateuses était bien reconnaissable; en quelques parties seulement les cellules étaient disparues et remplacées par une masse homogène, produite probablement par la transformation hyaline de ces cellules (Schleich [1], Fuchs [2]).

Près de la tumeur, nous avons observé des dépôts très étendus de sels de chaux dans le muscle ciliaire et dans les couennes cyclitiques ; nous avons observé en outre des cel-

[1] Schleich, Heidelberger Ophthalmologische Gesellschaft. 1879, p. 210.
[2] Fuchs, Das Sarkom des Uvealtractus, p. 155.

lules de pus, comme on en trouve généralement autour des tumeurs. La capsule lenticulaire et la partie périphérique de la cataracte étaient également calcifiées (fig. 23, 34).

Il s'agit donc, dans le cas décrit ci-dessus, d'un leuco-sarcome primitif du corps ciliaire. De tels cas sont très rares. Le développement primitif du sarcome a été observé vingt-deux fois dans le corps ciliaire, mais dans deux cas seulement il s'agissait de leuco-sarcomes [1].

Dans le deuxième cas de mon observation, la tumeur fut observée pendant l'opération. J'emprunte ce qui suit à une note que nous a communiquée notre confrère M. le professeur Uhthoff (de Marbourg) sur l'histoire de la maladie.

M. A. S... est un homme de cinquante-deux ans. En 1874, M. S... observait la dilatation de la pupille de l'œil droit et l'abaissement de la vue du même œil. Au mois de mai 1878, M. S... consultait M. le professeur Foerster, à Breslau, qui porte le diagnostic de cataracte et d'atrophie du nerf optique.

Au mois d'août de la même année, M. S... était affecté d'une blessure de l'œil : à plusieurs reprises, M. S... se plaignait d'une douleur excessive et de rougeur de l'œil droit (en octobre et en décembre 1877). En 1878, M. S... se présentait chez M. le Pr Schœler, à Berlin, qui constatait que l'œil gauche était très sensible à la pression. En août 1878, M. Schœler pratiquait la neurotomie optico-ciliaire de l'œil droit. Pendant l'opération, la tumeur de la partie postérieure de l'œil apparut et l'œil fut énucléé.

Le tumeur consistait en des cellules fusiformes pigmentées; elle s'était étendue à presque toute la choroïde, et se propageait en avant dans le corps ciliaire et dans l'iris, ainsi que dans l'espace supra-choroïdien. Ce dernier espace était rempli d'un tissu conjonctif présentant de nombreuses cavités kystiques. Dans l'espace supra-choroïdien, les *nerfs ciliaires* étaient en plusieurs parties *détruits* par la tumeur. La cornée et la partie antérieure de la sclérotique n'étaient pas atteintes par la tumeur, mais elles présentaient une in-

[1] Fuchs, *loc. cit.*, p. 126.

filtration des globules de pus. Dans sa partie postérieure, la tumeur se propagea dans la sclérotique ; mais la sclérotique n'était perforée dans aucune partie. Les couches superficielles de la sclérotique étaient considérablement distendues. Dans la partie de la sclérotique atteinte par la tumeur, le long diamètre des cellules fusiformes présentait la même direction que les fibres sclérales.

De la choroïde, la tumeur se propageait dans le nerf optique et dans la rétine. Dans la coupe transversale du nerf optique les cellules sarcomateuses correspondaient aux cloisons fibreuses de la lame criblée, les plus avancées vers l'axe du nerf. Le tissu conjonctif, entourant les vaisseaux centraux de la rétine, était également, en quelques parties, atteint par la tumeur. L'espace intervaginal du nerf optique était simplement dilaté.

ESPACE SUPRA-CHOROIDIEN

Exsudation. — Les altérations apparaissant dans l'irido-cyclite dans l'espace supra-choroïdien touchent tellement à celles de la choroïde que nous préférons les traiter ici.

Dans les premières périodes de l'irido-cyclite, nous avons trouvé des cellules de pus entourant les vaisseaux ; des exsudations fibrineuses ou un épanchement albumineux étaient déposés dans les espaces limités par les lames de la lamina fusca; nous y avons observé en outre, en quelques points, des hémorrhagies. Seulement dans l'irido-cyclite bien développée, l'exsudation est de nature séro- ou fibrino-purulente; son étendue est très irrégulière.

En général, la partie antérieure de la lamina fusca est la plus affectée. C'est la partie où se trouvent les premières altérations. Sauf dans quelques cas exceptionnels, principalement dans les yeux atrophiés après la panophthalmie, la partie équatoriale de l'œil présentait les altérations les plus graves. Dans la dernière partie de l'espace supra-choroïdien, en par-

ticulier *près du nerf optique*, on trouve généralement les *altérations les plus tardives et les plus faibles*. En dehors de l'exsudation, on peut observer les altérations suivantes : Les lamelles de la lamina fusca montrent, à la coupe transversale, des raies longitudinales très minces ; par suite, leur structure fibrillaire apparaît distinctement. Les noyaux des cellules endothéliales deviennent proéminents. Quelques-unes des cellules pigmentées stellaires changent de forme ; elles apparaissent rondes, ovalaires ou sphéroïdales. Quelques-unes de ces cellules contiennent du pigment en granulations minces sphéroïdales d'une coloration plus faible qu'à l'état normal. Dans d'autres parties, *le pigment est tellement réduit* qu'il n'apparaît plus que sur une petite étendue, pendant que les granulations pigmentées sont transportées par le courant lymphatique dans l'exsudat. On trouve souvent des cellules pigmentées avec deux ou trois noyaux.

Décollement du corps ciliaire et de la choroïde par exsudation ou par hémorrhagie. — Suivant l'étendue de l'exsudation, les changements de la situation dans le tractus uvéal sont plus ou moins considérables. Dans un œil atrophié par panophthalmie, la choroïde était décollée de la sclérotique par une couenne d'une épaisseur de 4 millimètres. Dans un cas d'irido-cyclite a eu lieu une *hémorrhagie* très considérable dans la partie antérieure de l'espace supra-choroïdien, qui entraîna le décollement de la partie postérieure du corps ciliaire et de la choroïde distante de 2 à 3 millimètres de la sclérotique. Sur le même œil, nous avons observé des cavités dans l'espace supra-choroïdien où le sang n'avait pas pénétré, tandis que les cavités voisines en étaient remplies.

Par conséquent, il semble que les diverses parties de l'espace supra-choroïdien ne présentent que des communications très fines.

Alt [1] a aussi décrit une hémorrhagie très étendue dans l'espace

[1] Alt, Archiv. für Augen und Ohrenheilkunde, t. VI, p. 88.

supra-choroïdien. WEDL et BOCK[1] ont observé un décollement si développé du corps ciliaire que quelques-uns des procès ciliaires avaient reçu une direction parallèle à l'axe de l'œil. IWANOFF [2] a trouvé dans un cas d'irido-cyclite un décollement de la choroïde par un exsudat qui occupait l'espace supra-choroïdien du nerf optique jusqu'au canal de SCHLEMM.

Les exsudats déposés en masse entre la choroïde et la sclérotique peuvent faire que la forme de l'œil dans les moignons soit bien conservée (GAYET et MASSON).

Occlusion de l'espace supra-choroïdien par du tissu conjonctif. Développement de kystes. — Vers le déclin de l'irido-cyclite, l'exsudat déposé dans l'espace supra-choroïdien se transforme en un tissu conjonctif réticulaire situé entre les lamelles de la lamina fusca [3]. Ce tissu conjonctif néo-formé renferme des cellules rondes, très pigmentées, et des granulations pigmentaires libres. Les cellules rondes proviennent, sans nul doute, des cellules étoilées pigmentées. Les lamelles de la membrane supra-choroïdienne sont encore reconnaissables dans les yeux atrophiés; elles y sont entourées de tissu conjonctif, quelquefois on les trouve très fortement pliées et renfermant des vaisseaux néo-formés.

Le tissu néo-formé remplissant l'espace supra-choroïdien se tranforme ensuite en un tissu fibreux, analogue à celui de la sclérotique et par suite la limite entre ces deux membranes n'apparaît pas nettement à un examen peu attentif. Néanmoins, dans la plupart des cas, la sclérotique se reconnaît à une pigmentation plus prononcée de ses couches internes.

Dans presque tous les yeux atrophiés que nous avons examinés, nous avons constaté, en dedans des couennes néo-formées occupant l'espace supra-choroïdien, des *cavités kystoïdes*, représentant les traces de cet espace. Ces cavités contiennent un liquide séreux ou purulent, dans lequel on

[1] WEDL et BOCK, *loc. cit.*, p. 121.
[2] IWANOFF, Graefe's Archiv, t. XI, 1, pp. 191-199.
[3] Comparez aussi chez HIRSCHBERG, Klinische Monatsblæter für Augenheilkunde, 1869, pp. 297-300.

peut constater des formations colloïdes; dans quelques-unes de nos préparations, ces cavités kystiques étaient recouvertes d'un endothélium constitué par des cellules pigmentées.

Oblitération de l'espace supra-choroïdien. — Dans toutes les préparations faites sur des yeux atrophiés, cette oblitération n'atteignait jamais l'espace supra-choroïdien dans toute son étendue; nous avons toujours observé des lacunes dans le tissu occupant cet espace. Presque toujours on retrouve des traces de l'espace supra-choroïdien, soit dans la partie antérieure, soit dans la partie postérieure du globe oculaire. Mais les diverses parties de l'espace supra-choroïdien du même œil sont souvent altérées à des degrés différents. Ainsi dans un œil atrophié, après une panophthalmie, l'espace supra-choroïdien était conservé d'un côté au pourtour du nerf optique, tandis que, de l'autre côté, il était oblitéré sur une grande étendue.

Plus tard apparaissent des *dépôts de chaux* dans le tissu lamineux néo-formé. Les vaisseaux présentent également les altérations que nous venons de signaler, dans les autres organes. Dans un œil atrophié, les anciens réseaux vasculaires étaient parfaitement reconnaissables aux granulations pigmentaires contenues dans leur intérieur.

C'est à Sichel que revient l'honneur d'avoir décrit le premier, en 1876, les pseudo-membranes qui recouvrent la surface externe de la choroïde. Puis vinrent les travaux d'Iwanoff, Knapp et Hirschberg sur les membranes fibreuses néo-formées situées entre la choroïde et la sclérotique.

Les relations qui existent entre les pseudo-membranes et les altérations inflammatoires de la choroïde ont été déjà mentionnées par les anciens auteurs. C'est ainsi que Pagenstecher et Genth les avaient nommées « Chorioïditische Schwarten », mais c'est à Goldzieher [1] que revient le mérite d'avoir nettement précisé ces relations.

[1] Goldzieher (Centralblatt für Augenheilkunde, 1883, p. 51) a trouvé des altérations semblables dans l'espace supra-choroïdien dans le glaucome et dans la rétinite syphilitique.

Brailey et Lobo [1] pensent que cette formation de tissu conjonctif est attribuable à un épaississement de la membrane supra-choroïdienne. Selon nous cette opinion est fausse.

Dans les cas que nous avons examinés au point de vue anatomo-pathologique, le décollement de la choroïde était incontestablement produit par un épanchement dans l'espace supra-choroïdien, mais à la fin de l'irido-cyclite il se développe aussi un décollement analogue dû à la rétraction cicatricielle de couennes cyclitiques.

Nous avons souvent observé des *foyers d'infiltration* ou des *hémorrhagies* en dedans des couennes fibreuses remplissant l'espace supra-choroïdien, dans des yeux atrophiés.

CHAMBRE POSTÉRIEURE DE L'ŒIL

Contenu. — Un des premiers symptômes qu'on observe chez un malade atteint d'irido-cyclite consiste dans la présence, dans la chambre postérieure, d'un exsudat séro-purulent qui devient ensuite fibrino-purulent. Le situs des diverses parties de l'œil au début de l'irido-cyclite n'est pas changé (sauf celui du corps vitré) ; c'est pourquoi j'ai décrit dans le chapitre de l'anatomie normale (fig. 26) les préparations qui ont été faites sur de tels yeux cyclitiques, du début de la maladie.

La figure 25 représente en coupe transversale les prolongements de la chambre postérieure d'un œil cyclitique remplis d'un exsudat séro-purulent. Un phénomène qui se manifeste de bonne heure est le développement d'un épanchement séreux *entre le corps vitré et la zone de Zinn* d'un côté et *le corps vitré et la cristalloïde postérieure* de l'autre, d'où résulte la formation d'un espace post-zonulaire (canal de Petit) et d'un espace post-lenticulaire. La formation de ces deux espaces n'est qu'un symptôme partiel du *décollement antérieur du corps vitré* (Iwanoff).

[1] Brailey und Lobo, Centralblatt für Augenheilkunde, 1882, p. 262.

L'exsudation seule, sans qu'il existe en même temps de *rétraction du tissu du corps vitré*, ne peut nullement expliquer le développement d'un décollement du corps vitré.

Hydropisie. — Il arrive très souvent qu'au début de l'irido-cyclite se développent des adhérences du bord pupillaire avec la cristalloïde antérieure. Si ces adhérences forment des synéchies postérieures totales, l'humeur aqueuse de la chambre postérieure s'amasse en arrière de l'iris et le pousse en avant en forme de boucles ; ce phénomène est décrit sous le nom d'hydropisie de la chambre postérieure de l'œil (Schiess-Gemuseus [1], Pagenstecher et Genth [2]). Si l'élasticité des différentes parties de l'iris est inégale, la surface antérieure apparaît comme godronnée ou comme parsemée de boucles.

Restes de la chambre postérieure de l'œil. — Dans l'irido-cyclite très avancée, les couennes néo-formées forment des adhérences solides entre la surface postérieure de l'iris et la cristalloïde antérieure ; on trouve de même des couennes dans les autres parties de la chambre postérieure. Mais dans ces dernières parties, on peut aussi constater la persistance de quelques restes de la chambre postérieure. Ces restes sont représentés dans la figure 24 (*ht*, pl. V). Ils contiennent un liquide albumineux et sont recouverts par des cellules endothéliales. Dans les yeux cyclitiques (fig. 30, *hk*, pl. VI) et dans des yeux atrophiés (fig. 25, *hk*), on trouve parfois de petites fentes situées entre la partie périphérique de l'iris et les procès ciliaires fortement gonflés et poussés vers la surface postérieure de l'iris.

Dans un œil atrophié, nous avons remarqué que plusieurs parties des prolongements intravallaires de la chambre postérieure s'étaient conservées ; elles étaient remplies d'un liquide séro-purulent.

Quelques-uns de ces prolongements étaient tranformés en kystes (voir p. 197.)

[1] Schiess-Gemuseus, Virchow's Archiv, t. XXIV.
[2] Pagenstecher et Genth, *loc. cit.*, pl. VI, fig. 1.

Union de l'espace post-lenticulaire avec le canal de Petit. Formation de couennes au pourtour du cristallin. — Dans l'irido-cyclite avancée la partie du ligament hyaloïdéo-capsulaire, qui s'insère sur la cristalloïde postérieure, est détachée ; le cristallin apparaît alors entouré de l'exsudation qui se transforme en un tissu conjonctif. En dedans du tissu conjonctif se trouvent de petites granulations pigmentaires et des cellules à un ou deux noyaux qui sont tantôt sphéroïdaux, tantôt fusiformes ; leur protoplasma est granuleux. Selon toutes probabilités, ces éléments sont des cellules endothéliales « déplacées », ayant leur origine dans la chambre postérieure.

Le tissu conjonctif entourant le cristallin se transforme, dans les yeux atrophiés, en tissu cicatriciel. Pendant cette transformation on y rencontre très fréquemment des infiltrations inflammatoires ou des hémorrhagies. La rétraction des couennes cyclitiques cicatricielles cause en partie des altérations très considérables de la forme du cristallin, en partie des altérations du situs des procès ciliaires, de la choroïde et de la rétine.

Dépôt de chaux. Ossification. — Le dépôt de chaux dans les couennes cyclitiques de la chambre postérieure est un phénomène des plus fréquents.

Sur trois yeux atrophiés, nous avons observé un tissu ostéoïde présentant des cellules osseuses très distinctes et des lacunes d'Howship. Le tissu ostéoïde se trouvait, dans tous les cas, immédiatement auprès de la surface postérieure de l'iris et de la surface interne des procès ciliaires. Par la croissance de telles ossifications se développe une coque osseuse entourant le cristallin (Goldzieher).

Rétention de l'humeur aqueuse; développement de kystes. — Il arrive que les couennes cyclitiques contiennent des lacunes irrégulières, remplies d'un liquide albumineux renfermant des leucocytes. Wedl et Bock [1], qui ont décrit ces la-

[1] Wedl et Bock, *loc. cit.*, p. 280, fig 10.

cunes, n'en donnent aucune explication. Nos recherches personnelles nous font admettre que ces lacunes sont produites par la rétention de l'humeur aqueuse dans les parties conservées des prolongements intra-vallaires de la chambre postérieure.

Dans un œil atrophié, nous avons observé, en dedans des couennes cyclitiques, des cavités irrégulièrement limitées, traversées par des fibrilles très fines. Ces cavités étaient produites par une *dégénérescence muqueuse*. Dans la cataracte fibreuse (fig. 34, *e*, pl. VIII) du même œil, se trouvent des cavités semblables, ainsi que dans le corps vitré (fig. 44, *er*, pl. X) et dans la rétine.

Zone de Zinn. — Dans la période de l'irido-cyclite où la chambre postérieure est remplie d'exsudat, les faisceaux de la zonula, composés de fibrilles, sont séparés par des cellules de pus qui se sont ainsi interposées. A la coupe méridienne les fibres zonulaires larges et raides offrent des stries minces longitudinales. Ce phénomène s'explique par leur *structure en fibrilles fines;* il se montre aussi dans des yeux normaux après macération dans une solution de manganate de potasse qui amène la dissolution d'un ciment agglutinant les fibrilles primitives. Dans des yeux atrophiés très dégénérés, nous avons toujours rencontré quelques traces des *fibres zonulaires*. Pendant la marche du processus de prolifération, la zone de Zinn est altérée, d'une façon notable, dans ses rapports avec les organes voisins, par des masses fibreuses et des vaisseaux néo-formés, qui s'interposent entre les fibres zonulaires. Les parois antérieure et postérieure du canal d'Hannover sont généralement reconnaissables sur les yeux où le cristallin s'est conservé dans son intégrité, mais l'intérieur du canal lui-même est rempli par du tissu conjonctif néo-formé, ou bien ses parois sont accolées l'une à l'autre.

Endothélium de la chambre postérieure. — Normalement la chambre postérieure, de même que la chambre antérieure,

sont tapissées par des cellules endothéliales. Dans des préparations faites sur des yeux atteints d'irido-cyclite, ces cellules recouvraient non seulement la masse principale des fibres zonulaires (fig. 25, *z*, pl. II), qui forment un gril séparant la chambre postérieure en une partie pré-zonulaire et une partie zonulaire, mais elles se trouvaient aussi à la surface interne de la lame vitrée de la *pars ciliaris retinæ* et entouraient les fibres zonulaires traversant les prolongements intravallaires.

Dans l'irido-cyclite, ces cellules sont fusiformes et renferment des granulations pigmentées; cette pigmentation provient de l'humeur aqueuse dans laquelle on retrouve ces granulations pigmentaires. A la partie périphérique des fibres zonulaires, les cellules endothéliales s'accolent, d'un côté à la fibre zonulaire, de l'autre à la lame vitrée. Dans un cas de staphylome cicatriciel que nous avons examiné, ces cellules présentaient les mêmes altérations que dans l'irido-cyclite.

Nous avons eu l'occasion de montrer à nos élèves, en 1883, ces altérations de l'endothélium de la chambre postérieure; nous les avons présentées ensuite au congrès d'ophthalmologie tenu à Heidelberg la même année; nous les avons montrées en outre, dans des préparations sur lesquelles les prolongements intravallaires de la chambre postérieure étaient remplis d'exsudat. Ces mêmes cellules endothéliales fusiformes ont été constatées par E. Sargent [1] dans le glaucome secondaire.

Dans deux yeux nous avons trouvé des formations verruqueuses hyalines hémisphéroïdales sur la surface interne de la lame vitrée de la *pars ciliaris retinæ*. L'un de ces yeux était atteint d'irido-cyclite ; l'autre était un œil atrophié présentant des restes bien conservés de la chambre postérieure. D'après leur analogie avec les formations hyalines, que l'on trouve sur d'autres membranes anhistes (membrane de Descemet, lamelle vitrée de la choroïde), on peut supposer

[1] E. Sargent, Centralblatt für Augenheilkunde, 1884, p. 360.

qu'elles sont produites par une *dégénérescence colloïde des cellules endothéliales* de la chambre postérieure.

Schwalbe a décrit de petits corpuscules étincelants se colorant par le carmin, dans la zone de Zinn des yeux du porc. Il est probable que ces formations sont de même nature que celles que nous venons de décrire.

CAPSULE LENTICULAIRE

Dissociation en lamelles.—En 1882, nous avons montré que la capsule lenticulaire était constituée par des lamelles agglutinées entre elles par un ciment. Ce ciment peut être détruit en faisant macérer la cristalloïde dans une solution de permanganate de potasse; par ce procédé nous avons pu arriver à diviser la cristalloïde en deux et même trois lamelles[1]. Cette division en lamelles de la cristalloïde a été constatée ensuite par d'autres auteurs; Becker[2] et Fuchs[3] ont, à leur tour, fait la même constatation sur de nombreuses préparations anatomo-pathologiques. Schwalbe[4] a accepté notre manière de voir en s'appuyant sur nos recherches.

En 1883, Fuchs a constaté dans l'irido-cyclite la dissociation en deux ou trois lamelles de la capsule lenticulaire; il a vu en outre que les leucocytes de l'exsudat qui entoure le cristallin peuvent pénétrer dans les fentes inter-lamellaires. Dans l'irido-cyclite et dans l'atrophie du globe oculaire, il est facile de constater les différentes phases présentées par la séparation en lamelles de la cristalloïde. Au début, on constate dans une coupe horizontale des stries longitudinales de la cristalloïde; ces stries amènent la division de cette membrane en lamelles distinctes et séparées l'une de l'autre, lamelles dont le nombre est toujours plus grand que celui que l'on obtient artificielle-

[1] Berger, Centralblatt für Augenheilkunde, 1882, p. 2.
[2] Becker, Zur Anatomie der gesunden und kranken Linse.
[3] Fuchs, Graefe's Archiv, t. XXIV, p. 209.
[4] Schwalbe, in Traite d'Ophthalmologie de Wecker et Landolt.

ment en faisant macérer un œil dans le permanganate de potasse.

Les lamelles produites par ce procédé ne sont que formées elles-mêmes par la réunion de plusieurs lamelles extrêmement minces. Très fréquemment, sur des yeux atrophiés, la séparation d'une lamelle mince de la surface externe (lamelle zonulaire : BERGER) de la cristalloïde (fig. 28, *se*, pl. II) se fait très nettement; ce phénomène se produit aussi à la surface interne de la cristalloïde; de nombreux leucocytes remplissent la fente située entre cette lamelle et la cristalloïde elle-même.

Destruction partielle de la cristalloïde. — MŒRS[1], par ses recherches expérimentales sur la cataracte traumatique, est arrivé à démontrer le fait que le pus qui se développe en dedans du sac capsulaire est dû à la division des noyaux des cellules intra-capsulaires. Contrairement à MŒRS, DEUTSCHMANN[2] constata qu'il n'y a pas de pus en dedans du cristallin, malgré l'existence d'une prolifération très prononcée de l'épithélium capsulaire, tant que le sac capsulaire est intact. Dans les cas où des cellules de pus se trouvent dans le cristallin, il était en effet possible de constater des *usures de la cristalloïde*, qui semble corrodée et crevassée.

Les tissus avoisinants peuvent par leur croissance, peut-être aussi par leurs produits chimiques, déterminer un processus analogue dans la cristalloïde. Nous avons démontré dans une autre communication[3] qu'il existe, dans des cas d'ossification de la couenne cyclitiquée située en dedans du sac capsulaire, des petites fossettes dans la cristalloïde, dues au processus de la cataracte osseuse. Ces fossettes sont produites par *la résorption lacunaire* de la cristalloïde, résultant de l'action des ostéoblastes; il est vraisemblable de penser que ces derniers ont causé la *résorption* complète de la cristalloïde dans les cas de cataracte osseuse où la cristalloïde faisait défaut.

[1] MŒRS, Virchow's Archiv, t. XXXII, 1863.
[2] DEUTSCHMANN, Græfes Archiv, t. XXVI, 1.
[3] BERGER, Græfes Archiv, t. XXIX, 4, p. 168.

Des trous dans la cristalloïde peuvent être produits par la pression mécanique des concrétions calcaires situées en arrière de la cristalloïde. La figure 28, pl. VI, représente une coupe oblique d'une cristalloïde bien épaissie. L'épaississement très considérable, ainsi que la variation de l'épaisseur de la cristalloïde sur les mêmes préparations (variation constatée aussi par Becker), a pour cause le *sens* dans lequel on pratique la coupe histologique, qui, étant donné le plissement de la cristalloïde, se présente tantôt dans une direction transversale, tantôt dans une direction plus ou moins oblique.

La figure 28 représente la cristalloïde en contact avec des dépôts de sels calcaires situés à la périphérie d'une cataracte fibreuse (Kb). Ce contact avait amené la production d'une fossette, dont les bords apparaissaient déchiquetés. Étant donné qu'il se détache une lamelle de la surface antérieure de la cristalloïde, on conçoit très aisément qu'en cette région une *déchirure spontanée* puisse se produire. Cette déchirure est peut-être causée par la rétraction des couennes entourant le cristallin (Haab, Ulrich [1]) ; elle peut être aussi facilitée par les mouvements de l'œil.

Des cas de perforation de la cristalloïde produite par l'action mécanique des cellules proliférantes d'un gliome de la rétine ont été observés par Iwanoff et Ayres [2]. D'après Becker, les cellules proliférantes de la cataracte capsulaire peuvent également corroder la cristalloïde. Becker dit que ces cellules altèrent dans une certaine mesure la partie de la cristalloïde, qu'on doit considérer comme le produit de leur sécrétion ; par suite, les prolongements des cellules proliférantes s'enfoncent dans la cristalloïde, et la séparent, par leur croissance continuelle, en lamelles internes et externes.

Concrétions calcaires en dedans de la cristalloïde. — Les calcifications diffuses de la cristalloïde sont fréquentes sur des yeux atrophiés; la coloration de ces infiltrations calcaires

[1] Ulrich, Klinische Monatsblaetter für Augenheilkunde, 1882, juli.
[2] Ayres, Archiv für Augenheilkunde, t. XI.

est d'un beau vert après le durcissement de la pièce dans la liqueur de Müller. Nous avons eu l'occasion de constater des concrétions calcaires entre les lamelles de la cristalloïde. Dans un cas de cataracte fibreuse (fig. 33, pl. III), nous y avons trouvé en outre de nombreux vaisseaux.

H. Müller et Becker ont également communiqué des observations de concrétions calcaires dans la cristalloïde; mais Becker, lui-même, dans son ouvrage sur le cristallin, émet des doutes sur ces observations. Les coupes de cet auteur sont empruntées à la coupe optique sur une partie plissée de la cristalloïde, tandis que dans les nôtres les recherches ont été faites sur des coupes micrographiques.

On a quelquefois observé l'inclusion de quelques parties fortement plissées de la cristalloïde dans une plaie de la cornée (Hirschberg, Rossander, Becker).

CRISTALLIN

Altérations de la situation et de la forme. — Dans l'iridocyclite, le cristallin peut subir des altérations très considérables dans sa situation et dans sa forme. Poussé en avant, au début de la maladie, il se retire ensuite à mesure que la profondeur de la chambre antérieure augmente (fig. 30, pl. VII). Puis, quand les yeux se sont atrophiés, la chambre antérieure étant, dans la plupart des cas, très étroite, le cristallin se retrouve une seconde fois en avant.

La forme du cristallin est fortement modifiée en partie par son *gonflement*, en partie par le ratatinement cicatriciel des couennes cyclitiques. Nous avons représenté un cas semblable dans la figure 30. La transition des contours de la surface antérieure du cristallin à la postérieure semble se faire par des lignes ondulées.

A l'équateur le cristallin touche presque aux procès ciliaires. Dans la chambre postérieure, on n'observe qu'une fente très étroite représentant le reste de sa partie pré-zonulaire qui,

dans la plupart des cas, a disparu par le fait que l'iris dans sa plus grande partie est collé au cristallin par des couennes cyclitiques. Le corps vitré et la rétine sont décollés.

Dans une observation que j'ai publiée [1], j'ai constaté que les synéchies postérieures, apparaissant après l'iritis chronique, peuvent tellement altérer par leur rétraction cicatricielle la courbure de la surface antérieure du cristallin qu'elles engendrent l'*astigmatisme irrégulier du cristallin*. J'ai d'ailleurs, depuis cette communication, observé plusieurs autres cas semblables.

Becker [2] a rapporté un cas d'irido-cyclite où il s'était produit un changement très notable dans la configuration du cristallin dont nous avons observé des formes, des plus bizarres, sur des yeux atrophiés (fig. 31, 32). Mais le cristallin peut presque conserver, même dans des yeux atrophiés, sa forme primitive (fig. 33, 34). Il semble que ce dernier fait ait lieu de préférence quand la *cristalloïde est restée longtemps intacte*. Sur les yeux atrophiés, après une panophthalmie, nous n'avons jamais observé le cristallin, mais seulement des débris de la cristalloïde ; et dans un cas, des débris des fibres lenticulaires transformées en cellules vésiculeuses (fig. 29, pl. VIII) incluses dans les replis de la cristalloïde.

Altérations du contenu du sac capsulaire. — Nous avons divisé en trois périodes les altérations qui se développent dans le contenu du cristallin [3] au cours de l'irido-cyclite.

Dans la première période (si la cristalloïde est intacte) les cellules intracapsulaires, par leur prolifération et gonflement suivis de leur destruction, se transforment en une masse ressemblant à la cataracte molle.

Dans la deuxième période, des leucocytes pénètrent dans le sac capsulaire déjà déchiré et produisent par leur organisation la cataracte fibreuse.

[1] Berger, Klinische Monatsblætter für Augenheilkunde, 1885, August.
[2] Becker, Photographische Abbildungen, 1876, n° VIII.
[3] Berger, Bulletin de la Société française d'Ophthalmologie, 1887.

Dans la troisième période, on observe la métamorphose régressive de la cataracte fibreuse, la calcification, la dégénérescence muqueuse, le développement de kystes ou la transformation du tissu conjonctif situé en dedans du sac capsulaire en un tissu osseux. Si la cristalloïde était ouverte auparavant, les altérations de la première et de la deuxième période se développent en même temps.

Cataracte molle. — Tous les cristallins examinés au début de la maladie présentent des phénomènes de gonflement produits vraisemblablement par l'augmentation de la résorption de liquide. Becker a très minutieusement décrit les altérations du cristallin dans l'irido-cyclite. Dans l'épithélium capsulaire, on observe l'augmentation du nombre et la division des noyaux (karyokinèse) (Falchi). Il se produit des fentes interfibrillaires semblables à celles qui se produisent dans la cataracte sénile ; au début elles sont petites et remplies de liquide ; elles deviennent ensuite plus grandes, fusiformes. Ces fentes sont situées dans la corticalis ou bien entre cette dernière et le noyau du cristallin (fig. 30, 42). L'épithélium capsulaire est encore reconnaissable.

Ensuite les cellules épithéliales capsulaires prolifèrent et se transforment en un tissu semblable au tissu conjonctif (Deutschmann, Becker). Les noyaux des fibres lenticulaires apparaissent augmentés en nombre. Becker a observé la karyokinèse dans les noyaux des fibres lenticulaires, sur un œil atteint de cyclite traumatique. Un processus analogue se développe aussi au début de la panophthalmie. Knapp[1] y a décrit une prolifération de l'épithélium capsulaire et des fibres lenticulaires.

Quand le contenu du cristallin est transformé en une cataracte molle, on observe ce qui suit : la surface postérieure de la cristalloïde antérieure est couverte par une cataracte capsulaire. La cataracte capsulaire est séparée des fibres lenticulaires par une couche épaisse de liquide. Les fibres elles-mê-

[1] Knapp, Græfes Archiv, t. XX, I, 1867.

mes sont séparées les unes des autres par des fentes remplies d'un liquide albuminoïde. On trouve ces fibres fortement gonflées, contenant des vacuoles (cellules hydropisiques, Blæschenzellen de Wedl), et un grand noyau sphéroïdal. Quelques-unes des fibres présentent des phénomènes de décomposition. Le vortex du cristallin n'est plus reconnaissable. La cristalloïde postérieure est couverte d'un endothélium néo-formé. Dans quelques parties les fibres lenticulaires sont rompues, leur masse coagulée se compose de petites granulations bien réfrangibles, qui (nous le supposons du moins) arrêtent les rayons lumineux et entraînent l'opacité du cristallin.

Les altérations des cellules intracapsulaires se développent toujours là où les couennes cyclitiques recouvrent le cristallin.

Cataracte fibreuse. — Pendant que les leucocytes immigrés se transforment en tissu conjonctif, des vaisseaux sanguins néo-formés pénètrent dans la cristalloïde par des pertes de substance produites spontanément ou par une perforation traumatique. En réalité, le contenu du sac capsulaire représente dans cet état une couenne cyclitique située en dedans de la cristalloïde.

Fibres lenticulaires incluses dans une cataracte fibreuse. — Sur un œil atrophié, nous avons trouvé, dans une cataracte fibreuse, des fibres lenticulaires conservées. Nous avons montré au Congrès d'ophthalmologie d'Heidelberg, en 1883, les préparations faites sur cet œil. Dans la coupe transversale de cette cataracte (fig. 31), on constate des fentes (*sp*) longitudinales ou lancéolaires, la plupart rectilignes; ces fentes, minces à la partie centrale de la cataracte, s'élargissent vers la périphérie et quelques-unes d'entre elles sont remplies de fibres lenticulaires très nettement reconnaissables.

L'épaisseur des fibres y était de 0 mm. 008 à 0 mm. 01. Elle correspond à peu près à l'épaisseur des fibres lenticulaires normales, dont l'épaisseur est, dans le noyau du cristallin, de

0 mm. 007 à 0 mm. 008 ; de 0 mm. 01 à 0 mm. 012 à la périphérie. Dans d'autres parties, les fibres lenticulaires sont encore reconnaissables par leur arrangement ; mais on y observe déjà des opacités granuleuses et des signes de destruction des fibres.

La cristalloïde est fortement repliée (*lk*) ; la partie périphérique de la cataracte, ainsi que les couennes cyclitiques qui l'entourent, sont calcifiées. Nous croyons très vraisemblable d'admettre que les *fibres incluses dans une cataracte fibreuse ont leur origine dans le noyau du cristallin*, où elles peuvent se conserver très longtemps. Dans tous les cas, cette résistance des fibres lenticulaires est très remarquable.

Inclusion du noyau du cristallin dans une cataracte fibreuse. — Nous devons à l'obligeance de notre collègue M. Szili (de Buda-Pesth), d'avoir pu faire l'examen d'un œil atrophié énucléé dont le début de l'atrophie remontait à cinq ans. Voici le résultat de l'examen anatomo-pathologique que nous avons fait du cristallin : la capsule lenticulaire est ouverte dans une partie correspondant à la pupille (fig. 32, *a*) ; les bords de la déchirure de la cristalloïde sont enroulés de dedans en dehors. La cristalloïde est fortement plissée. Le pourtour du cristallin est formé par des couennes cyclitiques, la surface interne du sac capsulaire est couverte d'une couche fibreuse (*f*) dont la plus grande épaisseur est dans ses parties antérieures et équatoriales, et la moindre dans la postérieure. Dans la partie antérieure de la couenne fibreuse, on observe un dépôt de chaux (*ka*). Autour de la chaux, le tissu lamineux se colore très fortement par l'hématoxyline. Il y a dans quelques parties du tissu fibreux des amas de leucocytes et de petites hémorrhagies.

La *cavité centrale de la cataracte fibreuse* est remplie d'un liquide albumineux et *contient le noyau cristallinien* (*b*) présentant une forme très irrégulière. Les couches périphériques du noyau cristallinien sont rendues opaques par de fines granulations du protasplame des fibres. Dans les couches internes du noyau apparaissent, avec un grossissement plus

fort, des fentes fusiformes situées entre les fibres ; de plus la composition en fibres du noyau est nettement reconnaissable. Il est très remarquable de voir que dans ce cas le *noyau cristallinien se soit nettement conservé si longtemps (cinq ans) après l'ouverture de la cristalloïde.*

Il arrive très rarement, surtout chez l'homme, que le noyau du cristallin se conserve dans une cataracte contenant une cavité centrale.

On l'a cependant constaté dans les cas de calcification de la couche corticale et dans la sclérose du noyau du cristallin (Becker) [1].

« Si l'on pratique une coupe sur un tel œil, les parties périphériques du cristallin restent très fortement attachées à celles qui l'entourent, tandis que le noyau sclérifié tombe facilement en dehors. »

Nul auteur, jusqu'à ce jour, n'a publié de cas où le noyau lenticulaire ait persisté en dedans d'une cataracte fibreuse.

Cataracte fibro-calcaire avec nombreux vaisseaux. — Pendant que le tissu conjonctif néo-formé, situé en dedans de la cristalloïde, se transforme en un tissu cicatriciel, les vaisseaux néo-formés ainsi que ceux des couennes cyclitiques extra-capsulaires sont atteints d'endartérite oblitérante. A l'intérieur du sac, dans la plupart des cas, les vaisseaux sont en petit nombre.

Becker [2] cite un cas où le développement des vaisseaux avait eu lieu en dedans du sac capsulaire, mais le diamètre de ces vaisseaux ne dépassait pas celui d'un capillaire, et il n'existait pas de communication entre les vaisseaux intra et extra-capsulaires.

Nous avons montré au Congrès d'ophthalmologie d'Heidelberg, en 1883 [3], une cataracte fibro-calcaire, à l'intérieur de laquelle de très nombreux vaisseaux s'étaient développés. Dans la fig. 33 (*lk*, pl. VIII), la cristalloïde est conservée dans toute son intégrité. Les parties externes (*a*) de la cataracte sont calcifiées, les masses fibreuses situées en dedans (*b*) présentent une masse spongieuse formée par un début de dégénéres-

[1] Becker, In Græfe und Sæmisch, Handbuch, t. V, p. 188.
[2] Becker, Atlas, t. XXIII, XXIV, fig. 4, 5.
[3] Berger, Berichte der Ophthalmologischen Gesellschaft zu Heidelberg, 1883.

cence muqueuse. On trouve aussi, dans ces masses fibreuses, des sels de chaux sous forme de granulations très fines, se colorant en vert par la liqueur de MÜLLER. En arrière se dessinent une cavité elliptique (*f*) dont la paroi (*u*) présente une calcification diffuse et près de cette paroi un kyste muqueux (*g*) irrégulier au début de son développement. Dans les masses fibreuses, les vaisseaux sont si nombreux qu'on pourrait à juste titre appeler cette variété *cataracte vasculaire*. Franchissant le bord de la cavité précédente, ces vaisseaux y pénètrent en s'y ramifiant plusieurs fois : quelques-uns d'entre eux ont encore leur calibre normal, mais leurs parois sont incrustées de sels calcaires. Dans une série de coupes faites sur le même œil, *la cristalloïde apparaît interrompue dans une certaine partie de son étendue. Dans cette partie interrompue, ses bords sont découpés en lamelles entre lesquelles s'interpose du tissu conjonctif. Un vaisseau de gros calibre provenant des couennes cyclitiques pénètre à l'aide de cette solution de continuité dans le sac capsulaire.*

Cataracte osseuse.—L'examen d'un cas d'ossification située en dedans du sac capsulaire, que nous avons publié dans les Archives de GRÆFE [1], nous a conduit à nous rallier à l'opinion de BECKER, qui dit que la cataracte osseuse ne se rencontre que dans les cas où la cristalloïde est perforée et que cette ossification provient du tissu conjonctif d'une cataracte fibreuse.

Une erreur de traduction a fait croire à WEDL et BOCK [2] que nous avions décrit une ossification du cristallin. Le mot de « cataracta ossea » ne veut nullement dire ossification du cristallin ; et il n'y a aucune raison d'écarter le nom de cataracte osseuse, puisqu'on conserve les noms de cataractes fibreuse, purulente, etc., bien que l'on sache aujourd'hui que le tissu conjonctif ou les cellules de pus ne peuvent avoir pour origine le tissu du cristallin.

[1] BERGER, Græfes Archiv, t. XXIX, 4, p. 176.
[2] WEDL et BOCK, *loc. cit.*, p. 171.

Plus tard, sur un œil, nous avons constaté un début d'ossification qui se faisait autour de kystes développés dans une cataracte fibreuse. Ce cas est celui de la fig. 34 (pl. VIII). A la partie postérieure du cristallin se trouve du tissu lamineux transformé en tissu osseux (K), contenant des cellules osseuses et des lacunes d'Howship, mais pas de lamelles. L'os se trouve percé en son milieu par une sorte de canal médullaire rempli de cellules graisseuses et de vaisseaux volumineux. Cette ossification ne présentait d'ailleurs aucun rapport avec la cristalloïde postérieure : point sur lequel nous attirons l'attention de nos lecteurs parce que certains auteurs ont émis l'opinion que la cataracte osseuse pourrait tirer son origine de la cristalloïde. En 1882, nous avons avancé ce fait que tous les tissus pourvus de vaisseaux étaient susceptibles de s'ossifier ; dans les cartilages mêmes le développement de vaisseaux précède l'ossification.

Ossification située entre les plis de la cristalloïde. — Dans un œil atrophié dont le cristallin avait fait saillie à la suite d'une panophthalmie, la cornée était ratatinée. La membrane de Descemet était perforée et collée aux couennes qui couvraient la surface antérieure de l'iris ; de plus, l'œil s'était ramassé dans une direction sagittale, ce qui lui donnait l'apparence d'un disque. Dans les couennes situées en arrière de l'iris se trouvaient des débris de la cristalloïde très fortement pliée (fig. 29, *lk*), des couennes cyclitiques situées entre les plis de la cristalloïde s'étaient transformées en tissu osseux.

Nous n'avons pu voir si l'ossification se composait de plusieurs centres séparés les uns des autres, ou bien si ces différents centres étaient réunis. En dedans des plis représentés dans la partie droite de la figure, se trouvaient de grosses cellules polyédriques (*bg*) contenant un grand noyau sphéroïdal, quelques-unes munies d'un prolongement gonflé en forme de pilon. Ces cellules tirent leur origine des fibres lenticulaires, qui, par leur gonflement très considérable et l'augmentation

des noyaux, se sont transformées en cellules vésiculeuses. Dans la partie *a*, les cellules présentaient des granulations très fines de leur protoplasma, premier stade du processus destructif.

Ces cellules étaient identiques à celles que l'on observe dans le sac capsulaire après l'extraction de la cataracte ou à celles qui apparaissent dans un gonflement très rapide du cristallin (fibres lenticulaires hydropisies). Jamais elles n'avaient été observées auparavant dans des yeux atrophiés.

Dans son atlas, Becker a figuré un cas où il montre combien de temps de telles cellules peuvent se conserver dans la rainure capsulaire avant de se rompre pour former un détritus granuleux : ces cellules mêmes ont été observées un an après l'extraction de la cataracte faite d'après la méthode de Graefe.

Développement de kystes. — Le développement d'une cavité centrale produite par la dégénérescence muqueuse est très fréquente dans une cataracte fibreuse. Le contenu de cette cavité est représenté par une masse visqueuse, par des formations colloïdes et spéroïdales, par des granulations de chaux. Dans la cataracte fibreuse représentée par la figure 34, ces cavités ont une forme extraordinaire. En arrière de l'une d'elles (*f*) et de la région ossifiée, on observe un tissu conjonctif qui se colore bien par le carmin ammoniacal ; dans ce tissu conjonctif il y a du côté gauche deux petits kystes, à droite un kyste plus grand (*a*). Enfin, tout autour de ces cavités se trouvent de nombreux petits kystes de forme irrégulière. De la périphérie de ces kystes partent quelques faisceaux fibreux qui se dirigent vers leur centre. Il est rationnel de penser que les grands kystes sont formés par la réunion de plusieurs petits, et que les faisceaux fibreux précédents ne sont que les débris des cloisons qui séparaient ces derniers.

Dans ce même œil on retrouve également ces kystes dans les couennes cyclitiques situées en arrière du cristallin (*a*) et dans le corps vitré (fig. 44) dégénéré en tissu conjonctif.

Il est assez fréquent de trouver des *dépôts de sels calcaires* dans les cataractes fibreuses. Ces dépôts apparaissent d'abord dans les interstices des tissus du cristallin, puis dans les fibres elles-mêmes.

Notons encore la présence d'*hémorrhagies et d'infiltrations* dans les couennes cyclitiques de l'intérieur du sac capsulaire.

En examinant des yeux énucléés trente-six et quarante-huit heures après la mort, on peut observer des fentes semblables à celles que l'on rencontre dans la cataracte, situées dans la corticalis et dans la partie limitrophe du noyau ; elles sont remplies de liquide [1]. Après un examen attentif, je fus frappé de ce qu'il se trouvait une lamelle qui s'était fendue à partir de la surface antérieure de la cristalloïde. Dans quelques préparations on pouvait même reconnaître cette *rayure longitudinale* de la cristalloïde que l'on observe sur une coupe transversale de cette membrane après l'influence de certains réactifs, ou à l'état pathologique, mais qui ne peut *jamais être observée à l'état normal.*

L'épithélium capsulaire offrait dans de tels yeux des altérations très considérables. Des gouttelettes de liquide se trouvaient déposées dans l'intérieur et l'interstice des cellules. Mais l'altération de l'épithélium capsulaire ne pouvait être la cause du gonflement postmortel du cristallin (comme l'est, par exemple, l'œdème cadavérique de la cornée de l'altération de l'endothélium de la membrane de Descemet), car le gonflement cadavérique du cristallin se développe *simultanément* dans toutes les parties périphériques du cristallin.

Il est donc plus vraisemblable d'admettre que *les altérations histologiques de la cristalloïde, la solution ou la destruction du ciment* collant les lamelles primitives de la cristalloïde sont les *causes* du *gonflement cadavérique* du cris-

[1] Deutschmann (Graefes Archiv, XXV, 2) a observé qu'*après l'écartement de la cristalloïde* le cristallin, très lentement gonflé par la vapeur d'eau, « présente exactement les altérations macroscopiques et micrographiques, qui sont caractéristiques de la cataracte sénile ».

tallin, gonflement produit par ce fait que la diffusion à travers la cristalloïde est profondément modifiée.

Il est certain que les mêmes causes entraînent le gonflement de la cataracte sénile. H. MÜLLER et BECKER ont, en effet, déjà constaté sur une coupe transversale de la cristalloïde, dans les cataractes séniles, une *rayure longitudinale* très nette.

DEUTSCHMANN [1] a également prouvé par ses expériences que ce n'est pas l'altération de l'épithélium capsulaire qui entraîne le développement de la cataracte.

Il faut admettre, je pense, qu'avec les *altérations histologiques de la cristalloïde les qualités physiques de la cristalloïde sont altérées, c'est-à-dire qu'il se produit une augmentation de la diffusion de l'humeur aqueuse dans le sac capsulaire causant la prolifération* (BECKER) *et ensuite la destruction des fibres lenticulaires ainsi que la transsudation de l'albumine du cristallin dans l'humeur aqueuse.*

D'après PRIESTLEY SMITH d'accord avec BECKER [3], ce gonflement cristallin dans la cataracte sénile serait précédé d'une période pendant laquelle le cristallin se ratatinerait.

On peut aussi, dans les cataractes cyclitiques, observer les mêmes altérations de la cristalloïde que dans la cataracte sénile. J'en suis arrivé à admettre que l'*altération chimique de l'humeur aqueuse est la cause de la dissolution du ciment interlamellaire;* on peut expliquer ainsi, dans l'irido-cyclite, la production des fentes dans la cristalloïde et la membrane de DESCEMET.

KLETZINSKY a découvert le premier les altérations chimiques de l'humeur aqueuse dans la cataracte sénile (présence d'une quantité notable d'albumine); ces altérations ont été également constatées dans la cataracte diabétique, néphrétique et expérimentalement dans la cataracte naphtalinique.

[1] DEUTSCHMANN, Grœfes Archiv, t. XXV, p. 211.
[2] PRIESTHLEY SMITH, Med. Times and Gaz. 1885, 28 jan.
[3] BECKER, Anatomie der Linse, p. 181.

Il est admis que les altérations de la cristalloïde sont en rapport direct avec le développement de la cataracte par ce fait que des troubles cristalliniens se produisent au-dessous des *synéchies postérieures* de l'iris. Les produits inflammatoires déposés à la surface de la cristalloïde n'exerçant nullement à travers cette membrane une action irritante sur les cellules intra-capsulaires situées au-dessous de ces exsudations, on est obligé d'admettre que la portion de la cristalloïde séparant l'exsudat des cellules intra-capsulaires en état de prolifération est altérée au point qu'elle laisse diffuser une masse plus grande de liquide dans le sac capsulaire.

Wedl et Bock [1] supposent que les synéchies postérieures agissent par leur rétraction cicatricielle sur les cellules situées au-dessous de la cristalloïde, déterminant une irritation par traction cicatricielle et entraînant ainsi la prolifération de ces cellules. Cela n'est pas admissible, étant donné que les opacités cristalliniennes se développent déjà en présence d'exsudations inflammatoires situées sur la cristalloïde. On a observé la cataracte partielle ou totale avant la période de cicatrisation des couennes entourant le cristallin.

Dans quelques cas, on a pu observer la résorption spontanée de la cataracte. Arlt suppose une rupture spontanée de la cristalloïde; mais, cliniquement, cette rupture n'a jamais été constatée. Je pense que, dans ces cas, la cristalloïde laisse diffuser, à travers la capsule lenticulaire, les couches corticales transformées en débris cellulaires pendant que le noyau cristallinien s'enfonce dans la partie périphérique inférieure du sac capsulaire (cataracte de Morgagni).

CORPS VITRÉ

Composition lamellaire de la partie phériphérique du corps vitré. — Les premières altérations du corps vitré dans l'irido-

[1] Wedl et Bock, *loc. cit.*, p. 156.

cyclite offrent un puissant intérêt parce qu'elles nous donnent de précieux renseignements sur la *constitution du corps vitré*. En général aucun tissu ne subit aussi rapidement que le corps vitré des altérations putrides rendant impossible tout examen micrographique, bien qu'il se trouve quelquefois peu altéré dans les yeux énucléés au début de l'irido-cyclite.

Dans un œil où les altérations consistaient en dégénérescence kystoïde de l'ora serrata, synéchie antérieure, que l'examen histologique semblait indiquer comme ancienne, commencement de décollement rétinien et névrite optique, j'ai trouvé des lésions inflammatoires peu importantes du corps vitré (fig. 46, pl. X). Je considère dans ce cas comme altérations séniles la dégénérescence kystoïde de l'ora serrata et la présence dans le corps vitré de cavités irrégulières (fig. 2, *a*) produites par un processus de ramollissement. Dans quelques parties du corps vitré étaient des cellules de pus. L'*arrangement de ces celulles de pus* dans le corps vitré mérite une attention toute particulière, parce qu'il va nous fixer sur le point suivant : ou bien la périphérie du corps vitré est composée de *lamelles,* ou bien les lamelles sont des *productions artificielles* résultant de la coagulation de l'albumine due aux liquides de durcissement.

Les cellules de pus se trouvaient disposées, dans les couches périphériques du corps vitré, près de la membrane limitante interne parallèlement à la surface du corps vitré (fig. 35, pl. VII); quelques-unes au contraire étaient rangées dans une direction radiaire.

Dans les cellules sous-hyaloïdiennes fixes, aucune altération particulière ; peu de ces cellules étaient binucléées.

Mes recherches parlent donc en faveur de la composition lamelleuse de la partie périphérique du corps vitré. L'arrangement des cellules de pus est dû à la forme des espaces interlamellaires.

De semblables observations ont été faites par le duc Charles-Théodore de Bavière, sur des yeux atteints de staphylome postérieur.

Dans ces yeux les espaces contenant des cellules lymphatiques y apparaissaient comme des anneaux très nettement limités.

Cellules du corps vitré. — Le corps vitré du même œil présente des cavités et l'on peut, à l'aide d'un faible grossissement, constater des altérations très accentuées dans son tissu. Quelques-unes de ces parties se colorent vivement par le carmin ou par l'hématoxyline (fig. 3, *a*). Elles sont composées d'un réseau extrêmement mince, entouré de formations réticulaires peu colorées (*b*).

La figure 3 (pl. II) représente une préparation de la partie postérieure du noyau du corps vitré. On y remarque des fibrilles extrêmement minces formant un réseau dans les mailles duquel se trouvent de gros noyaux sphéroïdaux entourés de protoplasma et contenant des nucléoles.

On observe rarement de cellules binucléées ; mais en revanche très fréquemment de grosses vacuoles dans le protoplasme. Au bas de ce dessin, notons une cavité ramollie traversée par un faisceau de tissu conjonctif (*bf*), qui paraît être vraisemblablement le reste d'un vaisseau embryonnaire du corps vitré. Autour de cette cavité, les fibrilles forment un réseau (*e*) ; dans d'autres régions, au contraire (*l*), elles présentent une disposition lamelleuse.

A un grossissement plus fort (fig. 37, pl. III), on s'aperçoit que ces *cellules ont des prolongements qui se ramifient plusieurs fois, et dont les ramifications s'anastomosent entre elles.*

Nous avons pu nous assurer de la relation qui existe entre les prolongements de ces cellules et le mince réseau fibrillaire dont nous venons de parler (*e*) ; tantôt les prolongements des cellules sont croisés par ce mince réseau, tantôt ces prolongements se continuent avec les fibrilles qui le composent et contribuent ainsi à sa formation.

Les cellules dont nous venons de parler n'ont d'ailleurs rien à faire avec la transformation du corps vitré en tissu con-

jonctif que l'on constate dans les périodes ultérieures de l'irido-cyclite. On peut s'en convaincre en comparant les figures 36 et 40, dont la dernière représente le tissu conjonctif dans un cas de transformation conjonctive du corps vitré. Nous ne pouvons pas non plus admettre que la prolifération des cellules du corps vitré soit un phénomène sénile; cette prolifération serait plutôt due, selon nous, à l'augmentation de la transsudation du liquide nutritif dans le corps vitré, transsudation exagérée que l'on retrouve souvent alors qu'il y a synéchie antérieure (Ulrich). Il est intéressant de constater que la prolifération des cellules est accompagnée de raréfaction de la substance inter-cellulaire. Le réseau fibrillaire contenant des cellules dans ses mailles ressort très distinctement à cause de la diminution de la substance inter-cellulaire et de l'augmentation des cellules, alors qu'à l'état normal il est impossible de l'observer dans le corps vitré. Nous n'avons jamais observé d'anastomose immédiate entre les cellules du corps vitré.

En définitive, il est rationnel d'admettre que le réseau mince fibrillaire représenté dans la figure 36 (*n*) n'est que le reste de la substance inter-cellulaire primitive.

On a longuement discuté pour savoir si les cellules du corps vitré communiquaient entre elles directement ou par l'intermédiaire d'un réseau fibrillaire, ou même pour savoir si cette communication existait.

Virchow [1] a décrit des cellules formant un réseau aréolaire à la surface du corps vitré; il a trouvé très fréquemment des cellules stellaires dans le corps vitré embryonnaire. D'après Weber [2], les cellules du corps vitré sont réunies par des anastomoses. Coccius [3] est arrivé à démontrer que le corps vitré est composé d'un liquide et d'un enchevêtrement membraneux. Les membranes de cet enchevêtrement sont composées de cellules épithéliales et de noyaux libres. Ritter n'a trouvé ni membranes, ni cellules dans le corps vitré. Kœl-

[1] Virchow, Virchow's Archiv, t. V, p. 238.
[2] Weber, Virchow's Archiv, t. XIX, 1860.
[3] Coccius, Über das Gewebe und die Entzündung des menschlichen Glaskörpers. Liepzig, 1860.

LIKER [1] a décrit des cellules stellaires réunies par un réseau prot plasmique, mais il n'en a trouvé que sur l'hyaloïde.

IWANOFF a observé dans le corps vitré trois formes de cellules 1° des cellules sphéroïdales situées au-dessous de l'hyaloïde; 2° d cellules stellaires et fusiformes avec deux ou trois noyaux; 3° d cellules semblables aux physaliphores contenant des vacuoles (décr tes pour la première fois par DOUNCAN). IWANOFF [2] enfin a trouvé ch le cheval ces cellules stellaires atteignant des dimensions colossal dans les cas pathologiques. Cet auteur n'a observé que très raremer des anastomoses intercellulaires dans des cas pathologiques ; *jamai* à l'état *normal*.

Développement des cavités à l'âge sénile. —Nous avons e l'occasion d'observer, aussi bien dans l'œil décrit ci-dessu que dans un grand nombre d'yeux de vieillards, le dévelop pement de *cavités dans le tissu du corps vitré*. Dans u cas, la cavité était située immédiatement en arrière d cristallin et occupait presque toute la partie antérieure d corps vitré.

Près des cavités sphéroïdales et ovalaires, on trouve quel quefois aussi de semblables cavités, mais plus petites (fig 35, *h*). Il est probable que ces grandes cavités se sont formées aux dépens de plusieurs petites; elles *n'ont pas d parois bien limitées:* en outre, vu le fait que des parties constituantes du tissu se portent du contour de ces cavités vers leur centre (fig. 36), nous ne pouvons les regarder comm des voies lymphatiques élargies du corps vitré : elles son dues à un processus de ramollissement.

Dans les observations de LOEWE, ce qu'il appelle troisième chambre de l'œil n'est qu'un produit de ramollissement sénil dans le corps vitré.

Développement de pus dans le corps vitré.— Pour étudier le développement du pus dans l'inflammation du corps vitré, ce sont des yeux affectés d'irido-cyclite qu'il convient d'exa-

[1] KŒLLIKER, Handbuch der Gewebelehre, p. 680.
[2] IWANOFF, Graefe's Archiv. t. XI, I, p. 166.

miner de préférence. Mais ce développement ne peut bien s'observer que dans les premières périodes de la maladie.

D'après Coccius, le pus se développe seulement dans les cellules que cet auteur considère comme de nature épithéliale ; d'après Weber, ce pus aurait comme origine la prolifération de toutes les cellules du corps vitré. S'appuyant sur des recherches expérimentales, Haensell [1] et Heitzmann [2] sont du même avis que Weber.

Berlin [3] au contraire n'a trouvé dans ses recherches aucune altération dans les cellules du corps vitré indiquant leur transformation en cellules de pus, mais un cas, observé plus tard, a semblé modifier sa manière de voir. Voici ce que dit cet auteur : « Je n'ai pas trouvé de pus dans la rétine, alors que la couche voisine du corps vitré présentait un grand nombre de grosses cellules contenant plusieurs noyaux. D'après ce fait, il est certain, je crois, que les *cellules du corps vitré* et spécialement les cellules de l'hyaloïde *prennent part au développement de pus* [4]. »

D'autres auteurs prétendent que les *globules du pus* ne seraient *que les leucocytes immigrés des vaisseaux sanguins* (Pagenstecher [5] et duc Charles-Théodore de Bavière). Schmidt-Rimpler [6] a provoqué expérimentalement la suppuration dans le corps vitré, en injectant dans ce dernier du pus blennorrhagique provenant du sac lacrymal, mais il ne pouvait pas arriver à déterminer ainsi l'origine du pus dans l'hyalite. Wedl et Bock ont observé dans l'hyalite une prolifération des cellules du corps vitré. Ces savants n'émettent cependant aucune opinion sur l'origine du pus dans cette affection.

Nos recherches personnelles ne peuvent que nous faire approuver ceux des ophthalmologistes qui pensent que le pus reconnaît pour origine et pour point de départ les vaisseaux sanguins. On peut voir sur les préparations dessinées que nous rapportons (fig. 2 et 3) que l'augmentation des noyaux

[1] Haensell, Bulletin de la Clinique ophthalmologique nationale des Quinze-Vingts. 1884, nos 2, 3.

[2] Heitzmann, Bericht der Heidelberger Ophthalmologischen Gesellschaft 1883.

[3] Berlin, Græfes Archiv, XIV, 2, p. 311.

[4] Berlin, *loc. cit.*, p. 312.

[5] Pagenstecher, Græfe's Archiv, t. I, 2, p. 30.

[6] Schmidt-Rimpler, Bericht der Ophthalmologischen Gesellschaft in Heidelberg, 1878.

des cellules du corps vitré est exceptionnelle. Nous avons pu néanmoins constater dans certains points du corps vitré la présence d'amas de leucocytes, et cela surtout au centre de ce corps; les cellules du corps vitré conservant d'ailleurs, dans les parties infiltrées ou non, la même apparence qu'à l'état normal, sauf de rares exceptions.

La fig. 38 (pl. II) représente un réseau à mailles très serrées situé à la partie postérieure du noyau du corps vitré. Au bas de la figure existe une cellule qui n'est pas altérée; au-dessus et au-dessous du réseau fibrillaire un amas de leucocytes (*ez*). Nous avons constaté aussi la présence de leucocytes à l'intérieur du protoplasma, se distinguant très nettement des autres cellules par la petitesse de leur noyau. Ce fait tend à prouver que les globules blancs peuvent pénétrer dans les cellules du corps vitré.

La fig. 41 (pl. IX) représente une partie du corps vitré dans un cas d'irido-cyclite. En quelques points, on reconnaît encore très nettement les cellules du corps vitré et leurs prolongements. Le nombre des noyaux est augmenté. On voit dans la préparation figurée que le tissu de la partie postérieure du corps vitré est remplacé par un amas de cellules de pus et par un liquide albumineux. On remarque également dans cette masse quelques cellules sphéroïdales pigmentées (*pz*) groupées ensemble et particulièrement nombreuses dans le voisinage des vaisseaux néo-formés. Il s'agit là probablement de leucocytes qui se sont emparés de granulations de pigment, ou bien de leucocytes chargés d'un pigment tirant son origine d'hématies incluses dans leur protoplasma.

Remarquons spécialement qu'on observe encore des *restes de lamelles du corps vitré* (fig. 41, *z*) dans la préparation figurée. Les lamelles apparaissent en partie dans la coupe *transversale optique*, en partie dans la *coupe micrographique*, comme des lignes irrégulières ondulées. On peut d'ailleurs, à l'aide des diverses positions des vis micrométriques, reconnaître que ces lignes de la coupe transversale

optique bien colorées par le carmin ne correspondent qu'à un petit nombre de lamelles fortement pliées. Nous avons observé, dans le même corps vitré, le début du développement des vaisseaux, mais nulle trace encore de sa transformation en un tissu conjonctif [1].

Les lamelles dont nous venons de parler présentent enfin un grand nombre de stries longitudinales étroitement accolées, comme on en observe dans le corps vitré normal.

Exsudation et hémorrhagie dans les voies lymphatiques du corps vitré. — Nous avons déjà fait remarquer que les voies d'infiltration dans le corps vitré sont vraisemblablement identiques aux voies lymphatiques. Dans la figure 42 (pl. IX) est représentée une fente (*ccl*), coupe méridionale de la partie antérieure du corps vitré, fente se dirigeant obliquement d'arrière en avant, et, aboutissant un peu en dehors du pôle postérieur du cristallin, l'espace post-lenticulaire. La fente et l'espace sont remplis d'un exsudat sanguino-purulent.

Nous croyons qu'on ne peut considérer autrement cette fente que comme le *canal de* Cloquet[2], peut-être un peu déplacé dans une direction latérale.

Le corps vitré lui-même est infiltré de pus. Dans une partie, il apparaît décollé de la rétine, qui est séparée de la choroïde par un épanchement séro-purulent.

Toutes ces altérations dans la situation et dans le tissu du corps vitré entraînent nécessairement le déplacement du canal de Cloquet. La portion postérieure du canal est d'ailleurs située près de la papille optique, ce qui prouve que c'est bien là le canal de Cloquet.

Haensell a observé dans l'hyalite un élargissement notable du canal de Cloquet.

[1] D'après H. Virchow (Bericht der Ophthalmologischen Gesellschaft in Heidelberg, 1885), l'enchevêtrement du corps vitré est composé de fibres rondes extrêmement minces. Comparez aussi sur la construction du corps vitré la communication de Magni, Arch. Ital. di Biolog, 1883, fasc. I.

[2] D'après Stilling, le canal hyaloïdien a une direction oblique à l'axe de l'œil, à cause de la situation excentrique de la papille du nerf optique ; il se termine à une certaine distance du pôle postérieur du cristallin.

Bayer [1] a constaté à l'examen ophthalmoscopique d'un œil atteint d'hyalite à la suite d'une choroïdite chronique que le canal de Cloquet était rempli d'exsudat.

Dans la même préparation on observe, à droite, une large cavité située dans le corps vitré (fig. 42, *hr*), qui s'effile en un canal étroit, se terminant dans la surface externe du corps vitré vis-à-vis du corps ciliaire. Nous n'avons pu suivre exactement l'extrémité postérieure de cette cavité.

Cette cavité est remplie de caillots sanguins; ses contours sont nettement limités. Nous pensons qu'il s'agit d'une *fente radiaire lymphatique extrêmement élargie située dans le corps vitré.*

Néo-formation de vaisseaux sanguins; hémorrhagies.—La néo-formation de vaisseaux sanguins dans le corps vitré débute par des bourgeons solides issus des capillaires du corps ciliaire, de la rétine et de la papille optique.

Le développement de vaisseaux dans le corps vitré peut se faire très rapidement. Durand affirme avoir trouvé, dans un cas de prolapsus du corps vitré consécutif à l'extraction d'une cataracte, des vaisseaux néo-formés dans le corps vitré, vingt-deux heures après l'opération. Iwanoff [2] a observé, douze jours après le développement d'un prolapsus du corps vitré, la présence de vaisseaux sanguins dans le corps vitré, vaisseaux communiquant avec ceux de la conjonctive.

Autant que je sache, aucune observation n'a encore été publiée sur le temps qui s'écoule dans l'irido-cyclite depuis le début de l'affection jusqu'au développement de vaisseaux dans le corps vitré. Dans le corps vitré dessiné dans les figures 35 et 38, je n'ai pas trouvé trace de développement de vaisseaux.

Les vaisseaux néo-formés du corps vitré ont les mêmes propriétés que ceux qui sont décrits dans les couennes cyclitiques. Ils forment un réseau irrégulier. Les parois vascu-

[1] Bayer, Prager Zeitschrift für Heilkunde, 1883, t. IV, p. 1.
[2] Iwanoff, Graefes Archiv, t. XV, 2.

laires sont pour la plupart couvertes de cellules pigmentées sphéroïdales ou stellaires. Leur origine est encore à étudier.

Il n'est pas rare toutefois de trouver des *hémorrhagies* dans le voisinage des vaisseaux; hémorrhagies quelquefois très étendues. Dans un cas, la partie postérieure du corps vitré était remplie tout entière de sang, et de nombreuses hémorrhagies avaient eu lieu à sa partie antérieure.

Transformation du corps vitré en un tissu conjonctif.— Les altérations apparaissant ensuite dans le corps vitré aboutissent à la transformation en un tissu conjonctif riche en noyaux. Cette transformation a été décrite très exactement par H. Müller, Schweigger et Schiess-Gemuseus. Outre la transformation en tissu conjonctif, on voit aussi la dégénérescence graisseuse de quelques leucocytes; Wedl et Bock prétendent avoir aussi observé leur dégénérescence colloïde.

Alors que le tissu conjonctif présente un aspect compact en quelques points du corps vitré, en d'autres endroits il est plus lâche et se trouve constitué par un mince réseau à mailles serrées [2] (fig. 40). Pagenstecher en a donné une description très complète.

Quelquefois on observe près des petites fentes du tissu aréolaire des kystes irréguliers (fig. 39, pl. IX) remplis d'un liquide albumineux. Dans certaines parties le tissu conjonctif du corps vitré a une forme en éventail (Becker). Plus tard, le corps vitré se transforme en tissu cicatriciel : on constate alors des granulations pigmentées dans l'intérieur des vaisseaux atteints d'artérite et de phlébite oblitérantes. Puis ces vaisseaux se transforment eux-mêmes en faisceaux fibro-tendineux et deviennent le siège des dépôts calcaires.

Développement de kystes par dilatation des voies lymphatiques.— On a fréquemment décrit des kystes dans le corps vitré des yeux atrophiés. Hirschberg [3] a vu le corps vitré

[1] Wedl et Bock, *loc. cit.*, p. 182.
[2] A. Pagenstecher, Græfe's Archiv, t. VII, p. 95. — H. Müller, Græfe's Archiv, t. IV, I, p. 371.
[3] Hirschberg, Græfes Archiv, t. XXVIII, 1.

sillonné de lacunes irrégulières et très nombreuses; mais aucun auteur n'a recherché la manière dont ces kystes se développent.

En 1883, sur un œil atrophié, nous avons décrit [1], dans le corps vitré dégénéré en tissu cicatriciel, des lacunes irrégulières remplies d'un liquide albumineux contenant des leucocytes et quelques globules rouges du sang. Il est fort probable qu'une partie de ces lacunes étaient des voies lymphatiques dilatées par la lymphe, dont l'écoulement avait été entravé, et nous sommes portés à croire que quelques-unes de ces lacunes étaient des restes de ces kystes (fig. 39, pl. IX), qu'on observe pendant la transformation du corps vitré en tissu cicatriciel, kystes dont la nature n'est pas encore suffisamment établie.

Dans le corps vitré transformé en tissu cicatriciel, on observe quelquefois aussi la dilatation des voies lymphatiques entourant les vaisseaux sanguins.

Développement de kystes par hémorrhagie. — La figure 43 (pl. X) représente une coupe perpendiculaire à quelques procès ciliaires dans un œil atteint d'irido-cyclite. Les fibres zonulaires sont encore nettement reconnaissables. En dedans des procès ciliaires se trouvent des masses fibreuses néo-formées (*cs*), qui sont traversées par un grand nombre de vaisseaux entourés d'amas de leucocytes. Le corps vitré est presque tout entier envahi par des hémorrhagies très étendues.

Dans une de ces hémorrhagies, la partie centrale est séparée par une ligne circulaire très nette des parties environnantes du tissu également imprégnées de sang; dans d'autres, elle manque complètement, ce que nous expliquons par ce fait que cette partie centrale du tissu, d'abord détruite par l'hémorrhagie, aurait été résorbée dans la suite.

Il n'est pas douteux, pour nous, que ces préparations nous montrent le développement d'un kyste hémorrhagique.

[1] Berger, Graefes Archiv, t. XXIX, 4. p. 172, pl. IV, fig. 3.

Kystes développés par dégénérescence muqueuse. — La dégénérescence muqueuse représente la troisième variété de développement des kystes dans le corps vitré. La fig. 44 (pl. X) nous en montre un exemple. Le corps vitré est transformé en un tissu cicatriciel contenant des kystes. Les limites et la forme du kyste (*er*), représenté par notre figure, sont très irrégulières. Sa cavité est traversée transversalement et obliquement par des fibres et quelques faisceaux fibrillaires qui, se détachant de ses parois, rayonnent vers son centre.

Près du kyste on trouve de petits espaces (*dr*) produits également par la dégénérescence muqueuse. Il est clair *que le grand kyste est dû à la réunion de plusieurs petits kystes*, et que les faisceaux fibrillaires traversant ce kyste ne sont que les débris des cloisons primitives qui séparaient les petits.

Ossification. — Nous avons pu observer l'ossification du corps vitré dans deux yeux atrophiés, fait qui n'a été constaté que très rarement chez l'homme. (Communications de Poncet, von Wittch, Ciaccio, Becker, Pagenstecher et Genth[1], et récemment d'Antonelli [2].)

Virchow a vu l'ossification du corps vitré chez des chevaux et Hyrtl, chez la loutre, où elle était située près du nerf optique.

Dans un des cas que nous avons été assez heureux d'observer, *le corps vitré, à l'exception d'une très petite portion, était transformé en tissu osseux.* — La littérature médicale ne fournit aucune description d'un fait semblable. Virchow considère comme possible que, dans un cas de décollement rétinien et d'absence de cristallin, le corps vitré puisse se ratatiner en une petite masse fibreuse lenticulaire, se transformant ensuite en un tissu osseux que l'on peut confondre avec une cataracte osseuse.

[1] Pagenstecher et Genth, *loc. cit.*, pl. XIX, fig. 1.
[2] Antonelli, Archives d'Ophthalmologie, 1892, f. 6.

Voici, dans un de nos cas, l'histoire de la maladie, que nous devons à l'amabilité de M. Purtscher (de Klagenfourt).

Mlle M. S..., âgée de 32 ans, est atteinte d'une maladie des yeux depuis l'âge de 7 ans. — Il y a 16 ans, elle a complètement perdu l'usage de son œil gauche et, d'après les détails fournis par la malade, il est probable que la perte de cet œil était causée par une blennorrhée. Six mois après, l'œil droit devenait malade à son tour. — L'œil gauche étant parfois le siège de sensations douloureuses et l'œil droit empirant de plus en plus, la malade alla, il y a 5 ans, consulter un médecin qui, ayant constaté un glaucome secondaire, pratiqua l'iridectomie, qui releva l'acuité visuelle de l'œil droit. Mais les douleurs de l'œil gauche augmentèrent de plus en plus. La malade éprouvait la sensation d'une aiguille plongée dans l'œil gauche et qui passait dans l'œil droit.

L'œil gauche était très douloureux à la pression.

Dans l'œil droit M. Purtscher constata un colobome de l'iris et un leucome adhérent. La malade pouvait compter des doigts placés à 1 mètre de distance. Le 9 août 1883, M. Purtscher énucléa l'œil gauche et le 4 août suivant l'acuité visuelle de l'œil droit avait tellement augmenté que la malade pouvait compter les doigts placés à 1m. 50 de distance.

Nous avons ensuite examiné l'œil énucléé dont la figure 45 (pl. X) représente la partie antérieure. La surface antérieure de la cornée est couverte d'un tissu (*g*) semblable à celui de la conjonctive. La cornée même est transformée en un tissu cicatriciel à la surface postérieure duquel s'attache la membrane de Descemet fortement plissée et interrompue sur une large étendue. La surface postérieure de la membrane de Descemet est réunie à l'iris par une couenne. — Les procès ciliaires sont fortement gonflés et par suite touchent presque la surface postérieure de l'iris, dont ils sont séparés par une fente étroite. La rétine est entièrement décollée. Dans la partie postérieure de la choroïde on peut observer un tissu osseux néoplastique. Un petit point d'ossification se montre dans la rétine (*k*). De plus, l'espace triangulaire, que limitent en avant les procès ciliaires et l'iris et en arrière la rétine décollée, est rempli d'un *tissu osseux* présentant des cellules

osseuses, des canaux de HAVERS et des lamelles concentriques. Un prolongement osseux en forme de bouchon (*sf*) pénètre dans la cicatrice cornéenne. Les vaisseaux nourriciers de l'os sont couverts d'une lamelle fibreuse contenant des cellules stellaires pigmentées. La chambre postérieure est représentée par une fente très étroite, située en avant des parties ossifiées ; sa partie antérieure est tapissée par une couche périostale, contenant des réseaux capillaires néo-formés et des cellules endothéliales pigmentées. Les fibres zonulaires, à leur origine, sont très nettement appréciables sur une certaine étendue.

Près de la face postérieure de l'iris subsiste un petit reste de la capsule lenticulaire : la partie postérieure du corps vitré est décollée (épanchement entre la rétine décollée et le corps vitré fortement ratatiné).

Seule, la partie postérieure du corps vitré, en forme d'entonnoir, avait conservé sa texture lamineuse.

Il est fort vraisemblable que dans ce cas le cristallin était sorti de l'œil à la suite d'une perforation très étendue de la cornée ; il s'était formé ensuite un prolapsus du corps vitré dans la plaie cornéenne, où ce corps vitré avait subi les mêmes altérations que dans ses autres parties : transformation en tissu conjonctif et ensuite ossification.

Altérations de situation et de forme du corps vitré. — Le *décollement antérieur* du corps vitré accompagne toujours l'irido-cyclite, tandis que le *décollement postérieur* est au contraire plus rare dans cette affection.

MILLES [1] a trouvé 43 fois le décollement du corps vitré sur 345 yeux énucléés, dont 3 seulement étaient affectés d'ophthalmie sympathique. — C'est PAGENSTECHER [2], qui a mentionné le premier la fréquence du décollement antérieur du corps vitré dans l'irido-cyclite et dans le glaucome. — On observe souvent dans l'irido-cyclite de petites fentes remplies de sérum,

[1] MILLES, Ophthalmological Hospital. Reports XI, 1886.
[2] PAGENSTECHER, Grœfes Archiv, t. XXII, 2, p. 271. 1876.

situées entre la membrane limitante interne et le corps vitré (fig. 35, *h*, pl. VII).

Si les décollements antérieur et postérieur du corps vitré ont lieu en même temps, celui-ci peut être réduit à un disque membraneux situé en arrière du cristallin. Dans le cas représenté par la figure 30 (pl. III), une hémorrhagie s'était produite dans la fente située entre le corps vitré et la rétine (fente représentant, à l'état normal, un espace lymphatique extrêmement mince).— Lorsque le corps vitré est uni à la rétine par un certain nombre de filaments néo-formés de tissu conjonctif (fig. 34), on croirait voir des cavités kystoïdes existant entre le corps vitré et la rétine. On remarque en outre un décollement peu étendu du corps vitré revêtant également l'aspect d'un kyste de la périphérie du corps vitré. Hirschberg a observé, dans un œil atrophié après l'extraction de la cataracte, un kyste situé sur la face antérieure de la rétine. Il est probable, selon nous, qu'il ne s'agissait dans ce cas que d'un décollement partiel du corps vitré.

Nous avons trouvé dans un œil présentant une synéchie antérieure de l'iris avec glaucome secondaire (excavation du nerf optique) un décollement du corps vitré, qui lui donnait la forme d'un entonnoir à base antérieure. Les couennes cyclitiques et le corps vitré dégénéré en tissu conjonctif étaient réduits à quelques masses fibreuses d'une épaisseur de 2 à 3 millimètres recouvrant la face postérieure de l'iris; le cristallin manquait. Dans un œil atrophié, le corps vitré tout entier avait disparu, alors que la rétine était incluse dans une plaie cornéenne. — Mentionnons enfin, mais comme altérations très rares dues à des yeux atrophiés, la réduction du corps vitré à une couche très mince et son absence totale.

RÉTINE

Décollement de la rétine. Nous n'avons observé que dans un seul cas d'irido-cyclite le commencement du décollement

rétinien, qui dans cette affection se développe simultanément autour du nerf optique et à l'ora serrata. Dans les autres cas, le décollement rétinien était total.

L'espace compris entre la choroïde et la rétine est rempli d'un épanchement séreux contenant des leucocytes et des cellules épithéliales pigmentées. Quelquefois cet espace est le siège de petites hémorrhagies ; quelquefois l'épanchement qu'il contient devient sanguino-purulent. Ces exsudations peuvent avoir lieu à différentes reprises, formant alors plusieurs couches superposées (voir le cas de Becker[1]).

Après avoir été durci par la liqueur de Müller l'épanchement sous-rétinien présente une consistance vitreuse; fait observé aussi par Gayet et Masson et qui a été comparé par Schiess[2] à l'effet produit par le savonnage. L'exsudat sous-rétinien peut être décomposé par une dégénérescence graisseuse se manifestant principalement près des plis de la rétine décollée. A la suite de cette dégénérescence, l'espace sous-rétinien se trouve rempli d'un liquide contenant en suspension des gouttelettes graisseuses en très grand nombre.

Nettleship et Brailey (Centralblatt für Augenheilkunde 1886, p. 205) ont observé chez des enfants, dans des épanchements sous-rétiniens, de ces gouttelettes de graisse apparaissant comme des taches blanches ou jaunâtres en arrière de la rétine. On a, en effet, dans l'examen microscopique d'un cas semblable constaté la présence de gouttelettes de graisse dans l'épanchement sous-rétinien.

L'espace sous-rétinien, bien développé au début, peut manquer dans des yeux atrophiés après la panophthalmie. La rétine et la choroïde s'y trouvent transformées en une couenne cicatricielle compacte dans laquelle la choroïde n'est plus indiquée que par une pigmentation plus forte (fig 13, pl. V). Dans des yeux atrophiés, après l'irido-cyclite, l'espace sous-rétinien est au contraire toujours conservé; mais dans

[1] Becker, Photographische Abbildungen, 1876, t. XIII. Cyclitis.
[2] Schiess, Virchow's Archiv, 1861.

les cas d'une atrophie très ancienne cet espace peut être comblé par des produits d'ossification dérivant de la choroïde. Dans ces cas il y a parfois *apparence* que l'ossification se soit développée entre la lame vitrée de la choroïde et la rétine [1].

Par la rétraction cicatricielle des couennes néo-formées, la rétine peut être arrachée [2] du nerf optique ou de l'ora serrata, comme nous l'avons observé dans un cas (p. 259) ; il en résulte que le nerf optique découpé près de la sclérotique paraît excavé (Gayet et Masson).

Prolapsus de la rétine dans une plaie de la cornée. — Nous avons observé, dans un œil atrophié, des faisceaux membraneux fortement pliés, contenant des granulations pigmentaires et adhérant à une plaie de la cornée. (Voir la figure

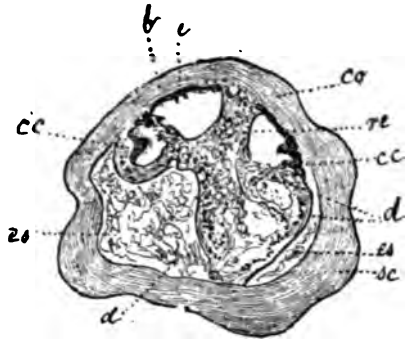

Fig. 31.

Enclavement de la rétine dans une cicatrice cornéenne. — Coupe transversale d'un œil atrophié; — re, rétine; — co, cornée; — cc, corps ciliaire; — i, iris; — b, cavité située en arrière de l'iris; — d, plis de rétine; — es, espace supra-choroïdien; — d, cavité lymphatique située en dedans du tissu conjonctif remplissant l'espace supra-choroïdien.

ci-jointe.) L'examen microscopique a démontré que ces faisceaux représentaient *des parties de la rétine incluses dans une ancienne plaie de la cornée.* Dans la partie de la cornée contenant la rétine dégénérée en tissu cicatriciel, la membrane de Descemet était interrompue sur une grande étendue[3].

Dans le même œil, l'iris était uni par une mince couenne à la surface postérieure de la cornée ; la choroïde était décollée sur une grande étendue de la sclérotique, et ce décollement

[1] La même apparence existait dans le cas observé par Jones (Dublin Journal of medical science, 1877).

[2] Comparez aussi chez Pagenstecher et Genth, *loc. cit.*, pl. XIX, fig. 3.

[3] Le prolapsus de la rétine dans une plaie de la cornée est aussi dessiné par Wedl et Bock, *loc., cit.*, p. 39, fig. 16.

choroïdien était tel que, sur quelques points, la choroïde se trouvait plus rapprochée de l'iris que la partie postérieure du corps ciliaire.

Les cavités circonscrites par la surface postérieure de l'iris, le corps ciliaire et la choroïde, étaient remplies d'un liquide albumineux contenant des leucocytes et des cellules épithéliales. Comme la chambre antérieure et l'espace supra-choroïdien du même œil étaient remplis de couennes, cet *espace sous-rétinien*, — s'il est permis de le nommer ainsi, — était le seul qui fût conservé.

Décollement de la membrane limitante interne. Œdème inflammatoire de la rétine. — Nous avons observé dans les périodes les plus diverses de l'irido-cyclite toutes les altérations de structure qu'on peut constater dans la rétine, depuis le début du décollement rétinien jusqu'à l'atrophie complète de l'œil.

Quelques-unes des phases du développement de ces altérations se trouvent représentées dans les figures 46 à 50 (pl. X et XI). Les altérations inflammatoires de la rétine commencent d'une façon toute semblable à celles de la panophthalmie (Schmidt-Rimpler) [1] dans le pourtour de la papille optique et l'ora serrata. Iwanoff, le premier, a montré que le décollement de la rétine s'effectue d'abord dans l'ora serrata et que le décollement des parties moyennes de la rétine vient ensuite.

La figure 46 (pl. X) représente les altérations de la rétine que nous avons constatées au début de l'irido-cyclite. La membrane limitante interne (*li*) est décollée autour du nerf optique. Les fibres radiées de Müller sont arrachées et pénètrent par leurs extrémités externes dans une cavité de formation nouvelle, remplie d'un exsudat séreux contenant quelques leucocytes. Les lymphatiques périvasculaires sont dilatés et remplis d'un liquide contenant des cellules de pus peu nombreuses. Les fibres nerveuses sont distendues par

[1] Schmidt-Rimpler. Græfes Archiv, t. XVIII, 1, pp. 18-30.

un liquide interstitiel. On observe en outre, dans d'autres parties de la rétine situées plus en avant, des décollements de la limitante interne ; mais ces décollements se font seulement sur de petites étendues.

Iwanoff a noté le décollement de la membrane limitante interne dans un cas d'irido-cyclite ; le duc Charles-Théodore de Bavière[1] l'a observé dans le staphylome postérieur. Pagenstecher et Genth[2] ont trouvé la même altération dans un cas d'œdème rétinien provoqué par l'inflammation de la partie antérieure de l'œil. Enfin E. Sargent dans le glaucome secondaire et Poncet dans les affections oculaires consécutives à l'impaludisme ont observé de même ce décollement.

Les altérations de la rétine, comme l'œdème inflammatoire, peuvent être produites d'une façon aussi simple que facile, car la transsudation de sérum se fait, au début de la maladie, dans les voies lymphatiques primitives dilatées.

Nous nous sommes servis, pour étudier les voies lymphatiques de la rétine, des yeux atteints d'une irido-cyclite, où la rétine était le siège d'un œdème inflammatoire, le processus morbide ayant mieux injecté les lympathiques que ne saurait le faire la main du préparateur le plus habile sur une pièce anatomique.

On ne sait que très peu de choses sur les voies lympathiques de la rétine. Voici les renseignements que nos recherches fournissent à cet égard : Les lacunes sphéroïdales contenant les cellules nerveuses sont élargies. Dans la couche granuleuse interne et principalement dans sa partie interne, il y a parfois des lacunes irrégulières, parfois des lacunes sphéroïdales. Les lacunes situées dans la couche granuleuse interne traversent cette couche dans une direction radiaire ; elles sont quelquefois variqueuses et se continuent sur quelques points à travers la couche granuleuse externe, dans la couche à grains externes.

[1] Le duc Charles-Théodore de Bavière, *loc. cit.*, page 144.
[2] Pagenstecher et Genth, *loc. cit.*, planche XXIII, fig. 2.

Dans la partie interne de la dernière couche on observe des lacunes sphéroïdales. Les lacunes radiaires sont dilatées sur quelques points et présentent une forme variqueuse (fig. 41, *l*); munies de parois très nettes, elles se prolongent jusqu'à la membrane limitante externe où elles se terminent par des embouchures ouvertes. Sur la face externe de la membrane limitante externe on perçoit des petites gouttelettes de liquide (*a*).

Au début de l'irido-cyclite, les segments externes de la couche des cônes et bâtonnets ont une forme légèrement ondulée, tandis que leurs segments internes sont épaissis et contiennent une petite bulle sphéroïdale semblable à un noyau et ne se colorant pas par l'hématoxyline. Entre les segments externes de la couche des cônes et bâtonnets, on observe un liquide homogène contenant des granulations de pigment. Les cellules de l'épithélium pigmenté sont décollées en partie de la choroïde et de la rétine par un épanchement contenant un petit nombre de cellules de pus (fig. 46, *a*). Dans quelques parties, les cellules de l'épithélium pigmenté présentent une pigmentation plus faible qu'à l'état normal.

La figure 48 (pl. XI) représente la coupe transversale de la partie postérieure de la rétine, dans un cas d'irido-cyclite avec excavation du nerf optique, due au glaucome secondaire. L'œil avait été énucléé à cause d'une ophthalmie sympathique.

La membrane limitante interne est épaissie : il y a de nombreuses cellules de pus entre les extrémités internes des fibres de soutènement de Müller, qui sont épaissies.

Autour des vaisseaux et entre les fibres nerveuses on voit des lacunes très irrégulières remplies d'exsudat [1] ayant, pour la plupart, une direction parallèle à la surface de la rétine.

Les fibres nerveuses ont une apparence variqueuse [2] et

[1] Cet œdème inflammatoire de la couche des fibres nerveuses peut être si considérable que les fibres sont séparées les unes des autres (Becker).

[2] Il semble que cette transformation des fibres nerveuses en fibres variqueuses s'effectue très rapidement. Berlin (Græfes Archiv, t. XIV, 2, p. 308) a constaté ce fait dix-sept heures après la pénétration d'un corps étranger dans le corps vitré.

présentent des gonflements irréguliers dus à l'action du sérum sur le cylindre-axe. Les lacunes contenant les cellules ganglionnaires (*g 38*) sont considérablement dilatées.

Les cellules ganglionnaires mêmes semblent un peu gonflées, sans toutefois offrir aucune autre altération ; elles sont pour la plupart accolées à la paroi interne des lacunes; nous n'avons pu y observer aucune augmentation du nombre des noyaux.

Iwanoff ne tranche pas la question de savoir si les cellules glanglionnaires prolifèrent ou non, pendant l'inflammation. Il n'a observé que très rarement des cellules ganglionnaires à deux noyaux. Et pour lui elles « n'offrent qu'un argument sans grande valeur en faveur d'une opinion leur attribuant un rôle secondaire dans la production du pus ».

La couche moléculaire interne (*ams*) contient peu de leucocytes. Dans la couche à grains internes (*iks*) et dans la couche granuleuse externe (*ams*) on observe les lacunes dilatées que nous venons de décrire ci-dessus.

La partie interne de la couche granuleuse externe contient un certain nombre de fentes (*h*) communiquantes traversées par les fibres radiaires [1] de soutènement.

Les noyaux couvrant la surface interne de la couche granuleuse externe sont conservés ; en outre, des noyaux appartenant au tissu de soutènement se trouvent quelquefois près des fibres de Müller.

La partie externe de la couche des grains externes est bien conservée ; elle est traversée par des fentes radiaires un peu ondulées, semblables à celles de la figure 47 ; de même la membrane limitante externe est légèrement ondulée.

Altérations de la couche des cônes et bâtonnets. — Cette couche est considérablement gonflée ; les segments internes des cônes et bâtonnets sont notamment épaissis et élar-

[1] On les trouve aussi indiquées dans une figure de Pagenstecher et Genth, *loc. cit.*, pl. XXIV, fig. 3.

gis ; de plus, les segments internes des cônes contiennent un globule sphéroïdal semblable à un noyau.

Les bords externes des segments externes des cônes sont gonflés en forme de pilon [1]. Dans les bâtonnets ces segments apparaissent coniques ou en forme de baguette.

Stoehr (Verhandlungen der med.-physik. Gesellschaft zu Würzburg, t. XXI) ainsi que Tartuferi ont observé des noyaux situés dans les segments internes des cônes, noyaux qui avaient peut-être pénétré par déplacement dans cette portion de la couche à grains externes.

A la surface externe de la couche des cônes et bâtonnets, on peut constater un exsudat fibro-purulent et des restes de cellules épithéliales pigmentées décollées de la rétine ; mais la plus grande partie de la couche pigmentée, décollée de la choroïde, est encore séparée de la rétine par une mince couche d'exsudat fibro-purulent. A l'ora serrata et près de la papille optique, les segments externes des bâtonnets font défaut; il en est de même de la plupart des cônes.

Les segments internes des cônes sont transformés en boulettes sphéroïdales réfractant bien la lumière. Ces segments couvrent par leur base élargie la membrane limitante externe et présentent sur leur face externe un petit nombre de granulations pigmentées. Des leucocytes ont pénétré par immigration dans les parties conservées de la couche des cônes et bâtonnets.

C'est Klebs [2] qui a décrit pour la première fois une altération semblable (hypertrophie) de la couche des cônes et bâtonnets dans un œil staphylomateux. Dans les segments externes des cônes, Klebs a observé une rayure transversale distincte, qui rappelle l'effet produit par certains réactifs chez quelques animaux [3].

Deutschmann [4] a constaté, dans les segments internes des cônes et bâtonnets d'yeux atteints de glaucome hémorrhagique, la formation de bulles semblables à des noyaux.

[1] Comparez aussi chez Pagenstecher et Genth, *loc. cit.*, pl. XXVI, fig. 6.
[2] Klebs, Grœfes Archiv, t. XI, 2.
[3] Max Schultze in Stricker's Handbuch der Gewebelehre, p. 999.
[4] Deutschmann, Grœfes Archiv, t. XXV, 3, p. 163. 1875.

D'après TARTUFERI [1], cette apparence de noyaux dans les segments internes des cônes serait suivie de la formation réelle de ces noyaux.

Nous n'avons pas eu l'occasion d'observer dans l'irido-cyclite le décollement partiel de la couche des cônes et bâtonnets, comme l'a décrit IWANOFF [2] et qui, d'après PAGENSTECHER et GENTH [3], existe aussi dans la choroïdite disséminée.

Mais nous avons pu observer dans un œil atteint d'un staphylome cicatriciel *un décollement très étendu de la couche des cônes et bâtonnets* produit par un épanchement séro-purulent séparant cette couche de la membrane limitante externe. La rétine, dans ce cas, présentait les mêmes altérations que nous avons décrites dans l'irido-cyclite. Les couches externes de la rétine étaient particulièrement altérées. La couche granuleuse externe avait surtout considérablement proliféré, ce qui n'arrive que dans un certain nombre de maladies de la rétine qui sont en relation avec celles de la choroïde (SÆMISCH [4], SCHWEIGGER [5], POPE [6], VIRCHOW [7]), car dans les affections syphilitiques de la rétine par exemple ses couches internes sont principalement altérées : la couche à grains externes et celle des cônes et bâtonnets ne sont attaquées que très tard.

Quoi qu'il en soit, cette ressemblance des altérations anatomo-pathologiques des couches externes de la rétine dans le glaucome, le staphylome cicatriciel et dans l'irido-cyclite est très remarquable, parce qu'elle montre que toutes ces maladies sont en relation avec des altérations inflammatoires de la choroïde.

IWANOFF [8] décrit dans l'irido-cyclite, en dehors de l'hypertrophie, une *atrophie de la couche des cônes et bâtonnets*. BERLIN [9] a observé cette atrophie après la pénétration de corps étrangers dans le corps vitré et en tire à tort cette conclusion que : « l'inflammation suppurative du corps vitré

[1] TARTUFERI, Centralbl. f. med. Wissensch, 1882, n° 45.
[2] IWANOFF, Græfes Archiv, t. II, I, p. 142.
[3] PAGENSTECHER et GENTH, *loc. cit.*, pl. XV, fig. 8.
[4] SÆMISCH, Beiträge zur normalen und pathologischen Anatomie des Auges, 1862.
[5] SCHWEIGGER, Græfes Archiv, t. VI, p. 324.
[6] POPE, Würtzburger medic. Zeitschrift, t. III.
[7] VIRCHOW, Kankhafte Geschwülste t. II, 13. Vorlesung.
[8] IWANOFF, *loc. cit.*, p. 142.
[9] BERLIN, Græfes Archiv, t. XIV, 2, p. 313.

nuit plus à la nutrition des éléments importants de la rétine que l'inflammation aiguë de la choroïde. »

Nous n'avons jamais observé d'atrophie de la couche des cônes et bâtonnets, mais dans des yeux où cette dernière couche était déjà détruite, comme par exemple dans le cas représenté par la figure 49 (pl. XII), nous avons constaté, sur une certaine étendue, des restes de cônes et de bâtonnets irrégulièrement ratatinés.

Dans des rétines décollées des périodes avancées de l'irido-cyclite, nous avons constaté sur la membrane limitante externe plissée la présence de formations verruqueuses sphéroïdales ou ovalaires, réfractant bien la lumière et couvertes de granulations pigmentaires.

Ces formations ressemblent aux segments internes épaissis des cônes, et il est très vraisemblable qu'elles sont identiques à ces globules sphéroïdaux résistant bien aux réactions que Treitel[1] a observées dans un cas de décollement rétinien compliqué de dégénérescence kystoïde de cette membrane.

Altérations tardives dans le tissu de la rétine. — Dans les périodes avancées de l'irido-cyclite, diverses altérations peuvent se produire dans la rétine :

1° Ou bien les deux couches à grains sont le siège d'une prolifération abondante, qui fait disparaître d'abord la couche granuleuse externe et ratatine ensuite la couche granuleuse interne qui finit par être détruite à son tour (la couche des fibres nerveuses peut être longtemps conservée ou remplacée par une masse fibreuse, en même temps que le tissu de soutènement de la rétine subit une prolifération très prononcée) ;

2° Ou bien il se produit seulement une hypertrophie des fibres de soutènement, tandis que les parties nerveuses de la rétine, ainsi que les grains, disparaissent totalement. Dans ce cas, il se produit d'abord dans les grains une opacité du protoplasma se manifestant par des granulations très minces bientôt suivie de dégénérescence graisseuse.

[1] Treitel, Graefes Archiv, t. XXVI, 3, 1880.

D'après Iwanoff, les grains seraient aussi le siège d'une dégénérescence colloïde. Enfin il ne reste plus de la rétine que les fibres de soutènement et les parois vasculaires épaissies.

Prolifération des couches à grains. Conservation des fibres nerveuses.— Les figures 49 (pl. XII) et 50 (pl. XI) représentent ces deux sortes d'altérations de la rétine.

La figure 50 nous montre une coupe transversale de la partie postérieure de la rétine d'un œil atrophié. La membrane limitante interne (*li*) est épaissie et rayée dans le sens équatorial. Les extrémités internes des fibres de Müller sont considérablement élargies, ne laissant entre elles que des espaces étroits remplis de leucocytes et d'un tissu conjonctif lâche, qui n'est vraisemblablement qu'un exsudat organisé de la surface externe de la membrane limitante interne.

Quelques-unes des fibres de soutènement apparaissent distinctement striées dans le sens transversal (surtout dans la partie droite de la figure). — Les fibres nerveuses sont épaissies en forme de chapelet et séparées les unes des autres par un liquide albumineux.

Les cellules ganglionnaires ont conservé leur forme et sont situées dans des lacunes sphéroïdales dilatées. Leur protoplasma est homogène et constitue une masse colloïde; les noyaux manquent (signe de nécrose), mais les cellules sont facilement reconnaissables par leurs prolongements.

La couche granuleuse interne, d'un diamètre transversal très faible (*ims*), est représentée par un réseau très mince à mailles extrêmement fines. La couche granuleuse externe manque. Le tissu de soutènement est épaissi.

Les grains paraissent fortement pressés les uns contre les autres, excepté dans les fentes radiaires longitudinales et dans les parties externes et internes des couches granuleuses ; ils manquent dans les parties internes de l'ancienne couche à grains externes.

La membrane limitante externe est considérablement épaissie et plissée. Les parois des vaisseaux de la rétine sont également augmentées de volume. On observe en outre dans la rétine des amas de cellules pigmentées et des formations colloïdes sphéroïdales (*co*).

Pour nous, cette *conservation des fibres nerveuses dans un œil qui était manifestement atrophié depuis plusieurs années*, est bien remarquable, car, dans les inflammations syphilitiques de la rétine, les fibres nerveuses sont bientôt détruites (Fuchs[1]) ; dans l'irido-cyclite, au contraire, la couche des fibres nerveuses peut se conserver pendant longtemps[2].

Treitel[3] a également observé la conservation des fibres nerveuses dans la rétine d'un œil atrophié. On ne pourrait pas comprendre d'ailleurs comment, dans des yeux atrophiés, se produisent les sensations subjectives de la lumière dues à l'irritation mécanique causée par des dépôts de chaux ou des cicatricielles adhérentes à la rétine décollée, si l'on n'admettait pas la conservation des fibres nerveuses de cette membrane.

C'est dans de tels cas que Graefe s'est trouvé forcé de sectionner le nerf optique pour mettre fin aux sensations intenses de lumière qui tourmentaient les malades.

Prolifération du tissu de soutènement et destruction des éléments nerveux. — La figure 49 (pl. XII) représente la coupe transversale de la partie moyenne de la rétine d'un œil atrophié après l'irido-cyclite. La membrane limitante interne décollée est épaissie et à sa surface externe on voit les extrémités internes des fibres de Müller arrachées. La partie externe de l'espace créé par le décollement de la membrane limitante interne est remplie d'un tissu conjonctif aréolaire à mailles serrées (*ag*) qui s'étend entre les fibres de Müller.

[1] Fuchs, Grœfes Archiv, t. XXX, 3.
[2] Wedl et Bock, *loc. cit.*
[3] Treitel, Grœfes Archiv, 1876, 2, p. 214.

Ce tissu provient d'un exsudat qui s'est développé dans l'interstice des fibres de MÜLLER.

Entre les fibres de soutènement et la couche de cellules nerveuses, on trouve des lacunes longitudinales traversant la partie externe de l'ancienne couche des fibres nerveuses. Un réseau fibrillaire à mailles extrêmement serrées marque la place de l'ancienne couche granuleuse interne (*ims*) et un peu en dehors on trouve des fibres irrégulières de soutènement pour la plupart longitudinales (*iks*) représentant la couche granuleuse interne.

En dehors de cette dernière couche apparaît un réseau fibrillaire très mince (*ams*) appartenant à l'ancienne couche granuleuse externe.

Les fibres de soutènement à ramifications irrégulières (*aks*) renferment dans leurs enchevêtrements quelques noyaux, qui sont les seuls restes de l'ancienne couche externe à grains, et indiquent que cette dernière couche était épaissie. De même, la membrane limitante externe où les fibres de soutènement se terminent est fortement épaissie et plissée.

Dans toutes les couches de la rétine on observe des noyaux appartenant aux fibres de soutènement, situés en partie en dedans, en partie en dehors de ces fibres.

Les vaisseaux de la rétine sont conservés et perméables. Il semble que, dans les cas qui nous occupent, la disparition des éléments nerveux se soit produite très rapidement, avant que les autres altérations subies par l'œil cyclitique fussent bien avancées. C'est ainsi, par exemple, que le contenu de la capsule lenticulaire ne présente que les altérations d'une cataracte molle.

Dans la partie postérieure de la rétine, on trouve encore des restes de fibres nerveuses épaissies, variqueuses et nettement ondulées.

La disparition des éléments nerveux commence simultanément dans l'ora serrata (IWANOFF) et sur le pourtour du nerf optique (fig. 54, pl. XII).

Au début, la disparition des fibres nerveuses causée par l'irido-cyclite provoque des altérations analogues à celles qu'on observe dans le commencement de la dégénérescence kystoïde de la rétine (œdème rétinien d'Iwanoff).

Schiess affirme que cette dégénérescence est produite par une raréfaction du tissu rétinien.

Cette même altération rétinienne a été observée dans l'hydrophthalmie (Schiess), dans le décollement de la rétine (Poncet [1]), la chorio-rétinite (Pagenstecher et Genth [2]), le glaucome secondaire (Pagenstecher [3]) et dans la rétinite néphritique (Iwanoff [4]).

Les altérations de la rétine, que l'on peut constater dans la panophthalmie suppurée, sont beaucoup plus graves. Il se peut que la rétine soit le point de départ de la panophthalmie (rétinite septique), mais le processus morbide peut avoir débuté dans la choroïde (choroïdite suppurée) ; aussi, souvent, — et ceci semble se produire dans la plupart des cas de panophthalmie métastatique, — la suppuration se développe simultanément dans la rétine et dans la choroïde, suppuration causée par la pénétration de plusieurs embolies infectieuses dans leurs vaisseaux.

Dans ces cas il se produit dans les vaisseaux de la rétine de véritables embolies, formées par des amas de microcoques et de streptocoques, provoquant de nombreuses hémorrhagies dans le tissu de la rétine. Vient ensuite une infiltration purulente procédant des couches internes vers les couches externes, et cette marche de dedans en dehors peut très bien être observée quand la suppuration ne se développe que lentement.

Tout d'abord, il n'y a qu'un léger transsudat fibrineux ou albumineux contenant très peu de leucocytes dans la couche

[1] Poncet, Gaz. méd. de Paris, 1874, nos 19, 20, 23, 29, 31.
[2] Pagenstecher et Genth, *loc. cit.*, pl. XXVI, fig. 8.
[3] Pagenstecher, Græfes Archiv, t. VII, p. 97, 1860.
[4] Iwanoff, Klinische Monatsblätter für Augenheilkunde, t. VI, 1868, p. 297.

des cylindres-axes, dont les fibres sont distendues ; puis cette transsudation gagne la couche des cellules ganglionnaires, et enfin les couches externes de la rétine. La couche des cônes et bâtonnets est bientôt détruite, puis on constate la destruction des fibres nerveuses.

Les fibres de soutènement sont hypertrophiées et leurs noyaux prolifèrent. Les cellules de pus, de plus en plus nombreuses, se transforment en fibres conjonctivales ayant l'aspect d'un tissu cicatriciel.

Les streptocoques sortent des vaisseaux et envahissent les couches externes de la rétine.

Wagenmann les a vus, en grand nombre, dans l'épithélium pigmentaire de la rétine. La lame vitrée protège d'abord la choroïde contre l'invasion des microbes, mais, au bout d'un certain temps, cette lame est détruite et la choroïde est envahie à son tour par les streptocoques.

Transformation de la rétine en un tissu conjonctif. — Il semble que la transformation de la rétine en une couenne fibreuse ne présentant plus aucune trace de ses anciennes couches ne s'effectue qu'après la panophthalmie suppurée.

Nous avons toujours constaté la présence de la membrane limitante interne dans les yeux atrophiés par l'irido-cyclite. Dans la panophthalmie, au contraire, cette membrane est détruite dès le début de la maladie (Schiess).

Régénération de la couche pigmentaire. — Nous avons vu, dans un chapitre précédent, que, dans le décollement rétinien, une partie de l'épithélium pigmentaire reste en connexion avec la rétine et l'autre partie avec la choroïde. Or, nous avons observé, dans des yeux atrophiés ou atteints d'une irido-cyclite avancée, une couche continue de cellules pigmentées, gonflées, sphéroïdales ou quelquefois cubiques, recouvrant la face interne de la lame vitrée de la choroïde. Quelques-unes des cellules pigmentées présentaient une augmentation du nombre de leurs noyaux. En quelques points, la prolifération des cellules épithéliales pigmentées est si consi-

dérable que la *couche pigmentaire* y est formée de plusieurs couches superposées. Les cellules les plus gonflées sont généralement celles de la couche interne ; quant au pigment de ces cellules, il s'atténue presque toujours dans l'irido-cyclite. C'est dans les cellules voisines de l'épanchement sous-rétinien qu'il diminue le plus vite ; dans celles qui recouvrent la lame vitrée, qu'il se conserve le plus longtemps De plus, il n'est pas rare de trouver de nombreuses cellules de pus situées sur les cellules épithéliales pigmentées.

Étant donné que dans les premières périodes de l'irido-cyclite la couche pigmentaire est détruite, le fait qu'on retrouve ces cellules pigmentaires recouvrant la lame vitrée de la choroïde ne peut s'expliquer qu'en admettant la *régénération de la couche pigmentaire.*

De cette constatation que la couche pigmentaire recouvre la choroïde en présence d'un décollement rétinien, on a voulu déduire que la choroïde ne pouvait être le point de départ des altérations subies par l'œil. Cette déduction (H. Müller[1]), assurément mal fondée, a fait dire à Rudnew[2], dans un cas d'irido-cyclite syphilitique, que la choroïde ne pouvait pas être le siège principal de la maladie, et qu'il fallait rechercher par conséquent la cause de l'affection dans la rétine.

Les cellules épithéliales pigmentées peuvent aussi se régénérer à la surface externe de la rétine.

Nous ne pouvons affirmer si cette régénération procède des cellules épithéliales pigmentaires décollées avec la rétine, ou bien des cellules du pourtour du nerf optique, où se trouvent des amas de cellules pigmentaires recouvrant la lamelle vitrée de la choroïde et se superposant par leur prolifération très accentuée à la surface postérieure de la rétine décollée. Cette prolifération explique comment, dans un cas d'irido-cyclite avancée, nous avons observé une membrane épithéliale pigmentaire recouvrant toute la surface externe de la rétine décollée.

[1] H. Müller, Grœfes Archiv, t. IV, 1, p. 372.
[2] Rudnew, Virchow's Archiv, 4, 5, Bd., p. 197.

Sur une certaine étendue, cette membrane épithéliale était cependant séparée de la rétine par un épanchement séro-purulent. Dans ce cas les phénomènes de prolifération (augmentation des noyaux) des cellules épithéliales pigmentées étaient très nets. Le protoplasma des cellules avoisinant l'espace sous-rétinien était également moins pigmenté que celui des cellules recouvrant la membrane limitante externe de la rétine.

Origine du pigment rétinien. — Dans la rétine des yeux atrophiés on observe fréquemment du pigment sous forme de granulations flottant librement ou contenues dans des cellules sphéroïdales, fusiformes, épithéliales ou stellaires. La question de savoir si ce pigment provient de la couche pigmentaire de la rétine ou de ses vaisseaux a été discutée par divers auteurs.

H. Müller [1], Berlin, Bolling-Pope [2] et enfin Wedl et Bock [3] prétendent que le pigment proviendrait de la *couche pigmentaire* d'où il sortirait par émigration.

Hirschberg [4], dans un cas de rétinite pigmentaire, a trouvé la *couche pigmentaire* de la rétine intacte, ce qui, selon son opinion, ne pourrait être si la pigmentation de la rétine provenait de la couche des cellules épithéliales pigmentaires.

H. Müller admet le développement simultané du pigment dans les vaisseaux et dans l'épithélium pigmentaire.

Dans les périodes très avancées de l'irido-cyclite nous avons pu quelquefois, en observant la rétine décollée, voir très distinctement des cellules épithéliales pigmentées situées sur la face externe de la rétine, pénétrer sous forme de bourgeons dans l'épaisseur de la rétine. Il est vraisemblable que, par une prolifération irrégulière des grains externes, des groupes de cellules épithéliales pigmentaires sont emprison-

[1] Müller, Verhandl. d. med. phys. Gesell. in Würtzburg, t. III, Heft 5.
[2] Bolling-Pope, *ibidem*.
[3] Wedl et Bock, *loc. cit.*, p. 204.
[4] Hirschberg, Archiv für Augenheilkunde, 1879.

nés dans les plis de la surface externe de la rétine et restent ainsi dans l'épaisseur du tissu rétinien.

Nos observations personnelles font pencher en faveur de l'opinion qui admet que l'immigration des cellules épithéliales pigmentaires dans le tissu de la rétine se fait d'une façon purement mécanique.

Mais ce n'est pas tout, des formations verruqueuses hyalines pénètrent aussi de la choroïde dans la rétine; et sur la surface de ces formations on observe généralement des cellules épithéliales pigmentées. Ces cellules se trouvent dans toutes les parties de la rétine, mais surtout dans ses couches externes.

Les vaisseaux sont aussi une source de pigment pour la rétine; nous en parlerons dans un chapitre ultérieur.

Dégénérescence colloïde (formations hyalines verruqueuses). Dans les cellules épithéliales pigmentées des yeux atrophiés, on peut constater des périodes très différentes de dégénérescence colloïde, depuis l'apparition des dépôts colloïdes dans le protoplasma des cellules jusqu'à la transformation complète de ce protoplasma en formations verruqueuses colloïdes (Glasdrusen), qui couvrent la membrane vitrée de la choroïde.

Nous nous rallions complètement à l'opinion de Donders, qui fait observer que ces formations colloïdes se sont développées à la suite d'une dégénérescence colloïde des cellules épithéliales, contrairement à l'avis de Müller, qui estime qu'elles sont produites par un épaississement irrégulier de la lame vitrée. Quand des amas de ces cellules subissent la dégénérescence colloïde, on voit apparaître entre ces masses colloïdes des lacunes ayant une légère ressemblance avec des cellules osseuses. Mais une ossification vraie, comme elle est figurée par Alt [1], ne se produit pas dans les masses colloïdes.

Les cellules épithéliales pigmentées peuvent également se

[1] Alt, Compendium der pathologischen Anat. des Auges, p. 130.

transformer en une masse colloïde après leur émigration dans la rétine.

Néo-formation et oblitération des vaisseaux. — Dans l'irido-cyclite, des vaisseaux néo-formés se développent principalement dans la partie postérieure de la rétine et dans la papille optique (Iwanoff [1]). — Les vaisseaux néo-formés tirent leur origine d'un bourgeonnement des capillaires, ils pénètrent dans le tissu rétinien et dans le corps vitré.

Dans les périodes avancées de l'irido-cyclite les vaisseaux sanguins de la rétine subissent les mêmes altérations que dans les autres parties de l'œil. Ces altérations sont nettement représentées sur la figure 50 (pl. XI).

La tunique interne d'une artériole est épaissie et les cellules épithéliales y apparaissent proliférées. On peut constater sur la face externe de ces dernières cellules une membrane fenêtrée nouvellement formée. Des lamelles de tissu conjonctif forment des couches concentriques contenant des noyaux fusiformes et des leucocytes. On ne peut plus distinguer la membrane moyenne.

Nous avons également constaté l'existence de vaisseaux capillaires néo-formés en dedans des parois vasculaires.

La couche externe de la paroi vasculaire est considérablement épaissie. Quelquefois ces épaississements sont tellement irréguliers, dans les différentes parties du même vaisseau, qu'ils apparaissent comme des excroissances fibreuses (Wedl, H. Müller, Leber). On trouve en outre dans le tissu environnant des formations conjonctives jointes par des prolongements filamenteux aux parois vasculaires (Leber [2]).

On observe un rétrécissement de la lumière des vaisseaux, qui finissent par s'obstruer complètement. Dans un cas, nous avons trouvé les parois des vaisseaux rétiniens tellement épaissies qu'elles formaient, dans la partie postérieure de la rétine vers le corps vitré, des ramifications proéminentes.

[1] Iwanoff, Græfes Archiv, t. XV, 2, p. 50, 1869.
[2] Leber in Græfe-Sæmisch-Handbuch, t. V, p. 529.

Les différentes parties des vaisseaux rétiniens subissent ces altérations à un degré très variable, ce qui fait que H. Müller [1] décrit ces vaisseaux comme variqueux en forme de chapelet. — Des granulations de pigment et des gouttelettes de graisse apparaissent dans la lumière des vaisseaux (des déchets séparés du courant sanguin). On trouve aussi du pigment et des granulations très fines à l'intérieur et sur le pourtour des parois vasculaires; ces faits prouvent que le pigment de la rétine provient en partie des vaisseaux.

Dans les périodes avancées de l'atrophie du globe oculaire, les vaisseaux apparaissent transformés en faisceaux fibreux solides : on y observe des dépôts de chaux. — Les ramifications principales des vaisseaux centraux se trouvent attaquées les dernières par ce processus et en général nous n'avons pu constater qu'un *épaississement de la tunique interne de la branche principale de l'artère centrale de la rétine.*

Dans un seul cas (voir fig. 33 et 34, pl. VIII), les vaisseaux centraux et leurs branches principales étaient entièrement calcifiés, alors que leur calibre était encore conservé.

Le dépôt de chaux commence dans la membrane externe. — Les altérations morbides des parois vasculaires correspondent à celles d'une affection vasculaire, que Friedländer a appellée « *endartérite oblitérante* ». Cette dernière altération présente des analogies avec les altérations syphilitiques des vaisseaux décrites par Lancereaux et Heubner. — Elle a été constatée à l'examen ophthalmoscopique de la rétine par Fürstner [2] et par Haab [3]. Klebs l'a retrouvée ensuite à l'examen anatomo-pathologique et Poncet [4] a décrit une altération analogue des artères dans la rétinite néphritique.

Les altérations que subissent les vaisseaux rétiniens dans l'iridocyclite n'étaient connues jusqu'ici que dans leurs dernières phases. C'est ainsi que Wedl et H. Müller trouvant les vaisseaux transfor-

[1] H. Müller, Grœfes Archiv, t. IV, 1, p. 388.
[2] Fürstner, Archiv für Klinische Medizin, t. XXX, 1882.
[3] Haab, Centralblatt für Augenheilkunde, 1886 avril.
[4] Poncet, Gazette des Hôpitaux, 1876.

més en faisceaux fibreux déclarent ce phénomène produit par une dégénérescence athéromateuse des vaisseaux.

Des calcifications des vaisseaux rétiniens ont été décrites par H. Müller [1] et par Leber [2].

Dégénérescence hyaline des parois vasculaires. — Nous avons observé dans un œil atrophié, sur une certaine étendue de la rétine présentant un épaississement hyalin, la transformation totale des capillaires en une masse hyaline. Les noyaux de la paroi du vaisseau capillaire étaient nettement appréciables ; ils se trouvaient plutôt augmentés que diminués.

Jusqu'ici, on n'a pas plus constaté la dégénérescence hyaline dans les vaisseaux de la rétine que dans l'amaurose saturnine (Œller [3]).

Développement de kystes dans la rétine. — Nous avons observé deux formes de kystes dans la rétine :

1° Des cavités kystoïdes situées dans la partie postérieure et dans les couches externes de la rétine, qui ne sont que des voies lymphatiques élargies et remplies d'un liquide albumineux contenant quelques leucocytes ;

2° Des kystes produits par une dégénérescence muqueuse.

Dans le même œil atrophié, où nous avons observé des kystes produits par une dégénérescence muqueuse du corps vitré transformé en tissu cicatriciel (fig. 44, pl. X), la rétine présentait, elle aussi, des kystes produits par la dégénérescence muqueuse.

Ces kystes de la rétine correspondent, en effet, exactement à ceux du corps vitré et la description que nous avons donnée de ces derniers, page 101, confirme pleinement cette assertion.

Nous n'avons jamais eu l'occasion de constater le développement de kystes hémorrhagiques dans la rétine comme

[1] H. Müller, *loc. cit.*
[2] Leber, *loc. cit.*, p. 528.
[3] Œller, Virchow's Archiv. 86. Bd, pp. 329 359.

ceux que Becker [1] et Treitel [2] ont décrits, et nous ne nous expliquons nullement la manière dont se seraient développés les kystes de la rétine dans le cas de Lawson [3], qui a constaté l'existence de onze kystes avec excavation du nerf optique, dans un œil dont une ophthalmie sympathique a nécessité l'énucléation.

Infiltration, hémorrhagie, dépôt de chaux. — Nous avons constaté souvent, dans la rétine des yeux atrophiés, des foyers inflammatoires et de petites hémorrhagies, sans que certaines parties de la rétine se soient trouvées prédisposées à l'hémorrhagie.

Le dépôt de sels de chaux dans la rétine des yeux atrophiés n'est pas un fait rare.

Développement de tissu osseux. — Nous [4] avons observé deux fois des ossifications dans la rétine des yeux atrophiés.

Dans l'un de ces cas, les ossifications se sont produites simultanément dans la rétine et dans la cataracte fibreuse. Dans l'autre cas (fig. 45, pl. X), elles s'étaient produites dans la choroïde et dans le corps vitré transformés en tissu conjonctif.

Dans ces deux cas ainsi que dans celui de Alt, l'ossification siégeait dans l'ora serrata de la rétine.

Dans l'un de nos deux cas le tissu osseux était encore en voie de formation (tissu ostéoïde) tandis que dans l'autre nous avons pu déjà constater l'existence d'une cavité médullaire remplie de cellules graisseuses. Dans les deux cas, des vaisseaux néo-formés étaient nés de l'orbiculus ciliaris servant ainsi à la nutrition du tissu osseux.

Alt croyait que le tissu osseux de la rétine s'était développé par une ossification des corpuscules colloïdes, qui ont pénétré dans la rétine. Quant à nous, nous pensons que l'exsudat qui remplit les cavités kystoïdes dont nous avons parlé s'est transformé, au dé-

[1] Treitel, Græfes Archiv, t. XXVI, 3, 1880.
[2] Becker, Atlas Taf., t. XXI, fig. 4.
[3] Lawson, Trans. of the Pathological Society, t. XIX, up. 362-364, 1869.
[4] Berger, Græfes Archiv, t. XXIX. 4.

but de l'irido-cyclite, en un tissu conjonctif, qui est devenu le point de départ de l'ossification. GOLDZIEHER, SCHIESS-GEMUSEUS et autres auteurs ont également décrit des ossifications dans la rétine décollée.

NERF OPTIQUE

Névrite optique. — L'inflammation de la papille optique est un phénomène constant dans l'irido-cyclite comme dans la panophthalmie [1]. Les altérations anatomo-pathologiques sont les mêmes que dans les autres formes de la névrite optique.

La papille optique est traversée par un grand nombre de globules de pus et les fibres nerveuses sont séparées les unes des autres par des infiltrations séro-purulentes. Les fibres optiques présentent des épaississements variqueux produits par l'influence du sérum sur les cylindres-axes. Les veines sont dilatées et gorgées de sang.

Autour des vaisseaux, on observe des amas de leucocytes et de petites hémorrhagies peu étendues; les cloisons de la lame criblée sont distendues et la choroïde voisine du nerf optique est fortement infiltrée de leucocytes.

Le tissu intermédiaire, fibres très épaisses entourant la papille optique (voir p. 10), est très gonflé et traversé par un exsudat séro-purulent. La couche de fibres nerveuses voisine de la rétine présente également des infiltrations de leucocytes.

Enfin les deux couches à grains, et principalement l'externe, subissent une prolifération très prononcée et présentent du côté externe des bords ondulés.

Excavation du nerf optique accompagnée de névrite optique. — Nous avons observé, dans la papille optique d'un œil énucléé à cause d'une ophthalmie sympathique, une altération jusqu'ici peu remarquée par les auteurs.

L'iris était enclavé dans une plaie cornéenne et, par

[1] Voir SCHMIDT, Graefes Archiv, XVIII, p. 23, et ADAMS, Centralblatt f. Augenheilkunde, 1882, p. 644.

suite, il s'était produit un glaucome secondaire et une excavation du nerf optique. Mais cette excavation était compliquée d'une névrite optique (fig. 54, pl. XII).

La lame criblée (*lc*) est fortement repoussée en arrière et ses cloisons sont épaissies. Sur le bord temporal (*t*), la fossette de l'excavation de la lame criblée s'élargit en forme de niche. Le tissu (*ar*) qui remplit une partie de la fossette, limitée en arrière par la lame criblée, est composé d'une trame conjonctive aréolaire et de fibres optiques variqueuses séparées les unes des autres.

L'épanchement séreux se répand dans toutes les parties voisines de la rétine dont les altérations sont représentées dans la figure 47 (pl. XI). Autour des vaisseaux, beaucoup de leucocytes.

Nous reviendrons, dans un chapitre ultérieur, sur les rapports des vaisseaux sanguins avec les fibres optiques et le rebord de l'excavation glaucomateuse; ces vaisseaux s'attachent en effet au bord de l'excavation (voyez la partie nasale à gauche de la figure), tandis que les fibres nerveuses sont situées dans l'excavation, en dedans des vaisseaux.

La portion de la choroïde voisine du nerf optique est transformée en une membrane atrophiée ne contenant que peu de vaisseaux. Dans la partie postérieure de la choroïde, on n'observe que très peu de leucocytes.

L'espace inter-vaginal du nerf optique est considérablement élargi.

Les gaînes durale et piale du nerf optique sont épaissies et présentent des foyers d'inflammation : il y a une exsudation dans l'espace inter-vaginal; l'endothélium recouvrant le réseau trabéculaire de la gaîne arachnoïdale devient très net et ses noyaux sont gonflés.

Quant à la forme des vaisseaux situés au fond de l'excavation, nous trouvons chez Pagenstecher et Genth [1] une figure représentant une

[1] Pagenstecher et Genth, *loc. cit.*, pl. XXXV, fig. 6.

saillie conique située au fond de l'excavation de la lame criblée. Ces auteurs ont considéré cette saillie comme un reste de l'artère hyaloïdienne, explication que nous considérons comme erronée.

Papille optique des yeux atrophiés. — Le gonflement de la papille optique peut être encore parfaitement reconnaissable dans l'œil atrophié. Nous avons constaté ce fait dans le cas décrit à la page 350, où l'œil avait été énucléé 16 ans après le commencement de l'atrophie.

Treitel a également observé une proéminence nette de la papille optique dans un œil atrophié [1].

On constate souvent sur le pourtour de la papille optique, et principalement dans les couches externes de la rétine, des voies lymphatiques dilatées par la rétention de la lymphe.

Nous avons noté un cas où cette rétention était si considérable qu'elle entraînait la rupture de la membrane limitante externe, produisant ainsi une fente qui communiquait avec l'espace sous-rétinien. — Les bords de la membrane déchirée étaient légèrement enroulés en dehors.

Dans les yeux atrophiés à la suite de l'irido-cyclite, l'enchevêtrement fibreux de la papille optique paraît épaissi, le tissu intermédiaire, situé sur le côté externe du nerf optique, est représenté par un bourrelet circulaire.

Des plaques pigmentées, irrégulières, sont les traces d'anciennes hémorrhagies. Les fibres optiques elles-mêmes se conservent généralement dans la papille, et cela même pendant quelques années; elles apparaissent un peu atrophiées et ondulées, ou bien épaissies en forme de chapelet, et opaques à cause des fines granulations qu'elles contiennent.

Les fibres optiques peuvent cependant être détruites, dans la papille comme dans la rétine, par une dégénérescence graisseuse.

C'est ainsi que dans un œil atrophié à la suite d'une irido-cyclite nous avons trouvé la partie du nerf optique, qui tra-

[1] Treitel, *loc. cit.*, p. 204.

verse la lame criblée, constituée uniquement par du tissu fibreux épaissi dont les interstices étaient par endroits remplis de granulations graisseuses, restes des fibres nerveuses détruites.

En arrière de la lame criblée, les fibres nerveuses atrophiées étaient encore reconnaissables.

Sur une coupe transversale de la papille optique, TREITEL[1] a vu les fibres nerveuses myéliniques manquant totalement, comme si on les avait enlevées une à une. Le réseau fibreux qui restait ressemblait au tissu conjonctif normal.

Dans les yeux atrophiés à la suite d'une panophthalmie, la papille du nerf optique était transformée en tissu conjonctif contenant beaucoup de noyaux, et dont les fibres étaient séparées de place en place par des cellules pigmentées stellaires dont quelques-unes s'anastomosaient entre elles.

La lame criblée était considérablement épaissie et en arrière de celle-ci on pouvait reconnaître des fibres nerveuses dont la gaîne était détruite.

Névrite interstitielle. — Dans tous les yeux atrophiés, le réseau fibreux du nerf optique ainsi que les cloisons de la lame criblée présentent des phénomènes de prolifération et le nombre des noyaux augmente (fig. 51, pl. XII). On peut y observer aussi l'inflammation de la lame criblée et des cloisons fibreuses du nerf optique. Cette altération débute dans la partie du nerf optique appartenant au globe oculaire et de là se propage en arrière, de sorte qu'on peut la désigner sous le nom de: *névrite interstitielle ascendante.*

Les cellules endothéliales stellaires, entourant les cloisons fibreuses du nerf optique, paraissent augmentées et leurs noyaux deviennent proéminents en forme de bulle (LEBER). Sur une coupe longitudinale (fig. 51, pl. XI) du nerf optique d'un œil atrophié depuis 17 ans, on trouve ces cellules endothéliales (*ez*) tellement proliférées qu'elles forment une

[1] TREITEL, Graefes Archiv, t. XXII, 2, p. 248.

couche continue recouvrant les faisceaux optiques. Ces cellules sont très distinctement sphéroïdales ou polyédriques.

La figure 51 est empruntée au cas d'une ossification presque complète du corps vitré. La partie figurée du nerf optique est située à un centimètre environ en arrière de la face postérieure de l'œil. Comme preuve de la participation du nerf optique au processus inflammatoire de l'irido-cyclite, il faut mentionner l'hypérémie de ce nerf, hypérémie qu'on peut facilement constater sur une coupe transversale. On remarque en effet toujours sur une telle coupe un grand nombre de petits points sanguinolents, qui n'existent pas dans le nerf optique normal (Leber[1]).

Les altérations que les fibres optiques subissent dans les yeux atrophiés : perte de la gaîne de myéline, transformation des cylindres-axes en fibrilles variqueuses, qui plus tard deviennent extrêmement minces, présence de cellules remplies de granulations graisseuses, sont des phénomènes actuellement trop connus pour que j'y insiste.

Névrite parenchymateuse. — Dans la névrite parenchymateuse, le nombre des cellules de la névroglie, situées entre les fibres nerveuses, est considérablement augmenté.

La figure 52 (pl. XII) représente une coupe longitudinale du nerf optique atteint d'une névrite parenchymateuse, où le nombre de ces cellules est tellement augmenté qu'il est difficile de reconnaître les fibres nerveuses situées entre elles.

Le nerf optique, dont la fig. 52 représente une coupe, appartenait à un œil qui présentait un cas de prolapsus de la rétine dans une plaie cornéenne (voir p. 354); l'œil avait été perdu par une blennorrhagie vingt ans avant son énucléation.

Il n'est pas rare d'observer une augmentation du tissu interstitiel avant la prolifération de la névroglie. Dans le cas qui nous occupe, ce tissu ainsi que la gaîne piale (*sp*) étaient

[1] Leber, Græfes Archiv, t. XXVII, 1, p. 328.

épaissis. Cette prolifération de la névroglie est d'ailleurs très tardive. Nous l'avons constatée dans un certain nombre d'yeux atrophiés, où l'atrophie du globe oculaire s'était développée un grand nombre d'années auparavant et dans des yeux atteints de glaucome secondaire. Ces altérations frappent d'ailleurs par la coloration du tissu nerveux plus prononcée que celle des cloisons interstitielles, et il nous semble qu'on attribue en général trop peu d'importance à cette altération. Wedl et Bock[1] seuls disent que des nerfs optiques très atrophiés semblent présenter des altérations consécutives à une inflammation parenchymateuse.

Néo-formation et dégénérescence des vaisseaux. — Pendant le développement de la névrite optique, on observe la nouvelle formation des vaisseaux sanguins ; elle commence par le bourgeonnement des capillaires. Nous avons dit déjà que les branches principales des vaisseaux centraux de la rétine sont affectées les dernières de l'endartérite oblitérante (p. 371). Généralement les vaisseaux du nerf optique subissent les mêmes altérations que ceux de la rétine, et l'on voit souvent un *développement de pigment* dans les vaisseaux mêmes et sur leur pourtour.

Nous n'avons vu qu'une seule fois le pigment se développer en arrière de la lame criblée.

Les infiltrations de leucocytes et les hémorrhagies sont très fréquentes dans la papille optique des yeux atrophiés.

Formations colloïdes. — On constate souvent la présence de formations colloïdes entre les fibres du nerf optique (fig 51, *cv*, pl. XI). Elles forment des amas de substance, situés principalement dans la papille optique d'yeux considérablement dégénérés. Comme on le sait, c'est H. Müller, qui le premier a décrit ces masses colloïdes du nerf optique, masses qui, d'après Leber, proviendraient des fibres nerveuses et non pas de la névroglie.

[1] Wedl et Bock, *loc. cit.*, p. 242

Il est incontestable que ces fibres n'ont aucune relation avec la gaîne myélinique, et leur grand nombre dans la papille du nerf optique (fig. 55), qui est amyélinique, vient puissamment à l'appui de cette assertion.

Dépôts calcaires. — Nous avons observé deux fois le dépôt de chaux dans la papille optique des yeux atrophiés. Jamais ce dépôt ne se prolongeait en arrière au delà de la lame criblée. Dans un cas, ce dépôt s'était formé dans une fente en dedans la papille.

H. Müller [1] et Wedl et Bock [2] ont décrit, dans un cas de névrite optique (Stauungspapille), des dépôts de chaux à la fin de la maladie.

Il semble que ces dépôts ne se trouvent que très rarement dans la partie du nerf optique située en arrière de la lame criblée. Dans un cas observé par de Græfe [3], le nerf optique était tellement imprégné de sels calcaires qu'il fut impossible de le couper avec des ciseaux.

Altérations des gaînes optiques. — Dans les yeux affectés d'irido-cyclite et énucléés pour cause d'ophthalmie sympathique, nous avons trouvé des foyers inflammatoires autour des vaisseaux des gaînes optiques, et en même temps de petites infiltrations hémorrhagiques.

Les cellules endothéliales de l'espace intervaginal étaient proliférées et quelques-unes contenaient des granulations de pigment.

Les hémorrhagies récentes dans les gaînes de l'espace intervaginal n'ont aucune importance pour le pathologiste, parce qu'elles peuvent être produites par l'énucléation même.

Dans les yeux atrophiés, la gaîne piale est considérablement épaissie ; elle présente quelquefois un peu d'œdème sur le pourtour de l'espace intervaginal.

De même les fibres qui forment la gaîne arachnoïdale et la gaîne durale sont épaissies et les parois de vaisseaux situées

[1] H. Müller, Græfe's Archiv, t. IV.
[2] Wedl et Bock, *loc. cit.*, p. 225, fig. 10.
[3] Von Græfe, Græfe's Archiv. t. III, p. 444.

dans les gaînes prennent part au processus inflammatoire.

Nous avons trouvé dans le nerf optique d'un œil atrophié *des masses hyalines situées sur la paroi interne des vaisseaux.*

Les cellules endothéliales de l'espace intervaginal des yeux atrophiés présentent le même aspect que dans l'irido-cyclite. Nous avons observé quelquefois des hémorrhagies anciennes et des infiltrations dans les gaînes du nerf optique des yeux atrophiés : leur signification sera donnée dans un chapitre ultérieur [1]. L'espace intervaginal peut être normal ou dilaté, suivant le degré de l'atrophie ; — plus l'atrophie est grande, plus le diamètre du nerf est petit, et par conséquent plus l'espace qui entoure ce nerf est grand. Le processus inflammatoire n'entraîne que rarement la formation de tissu lamineux.

Dans un œil atrophié après une panophthalmie, cet espace était oblitéré sur une certaine étendue par du tissu lamineux néo-formé.

Dégénérescence secondaire ascendante. — Nous l'avons observée dans un œil atrophié enlevé à un cadavre. La coupe transversale du nerf optique de la partie située en arrière de la lame criblée contenait des fibres nerveuses atrophiées. En arrière, la périphérie de la coupe transversale contenait des cylindres-axes sans gaînes myéliniques, tandis qu'au centre de la coupe apparaissaient des fibres myéliniques.

La forme de la coupe transversale était ovalaire.

On a décrit des altérations semblables dans la dégénérescence ascendante du nerf optique (Deutschmann). Tandis que la partie périphérique du nerf optique est traversée par des cloisons fibreuses épaissies, ces dernières sont presque normales dans l'axe du nerf. Les noyaux sont plus nombreux à la périphérie que dans l'axe du nerf optique. Le réseau du

[1] Toutes ces altérations sont semblables à celles de la vaginite du nerf optique, qui se développe après la méningite cérébro-spirale. Alt, Compendium, p. 159.

tissu interstitiel se trouve aussi plus proliféré à la périphérie qu'au centre du nerf optique, où il revêt un aspect presque normal.

Les vaisseaux présentent, principalement entre la partie contenant des fibres myéliniques et la partie à fibres amyéliniques, des altérations jusqu'ici inconnues dans la dégénérescence ascendante, altérations qui peuvent peut-être expliquer la nature de ce processus morbide.

La figure 52 (pl. XI) représente la coupe transversale du nerf dans une région de transition : entre les fibres myéliniques et les fibres amyéliniques. La membrane interne (*i*) des parois vasculaires apparaît épaissie par la prolifération considérable de ses cellules endothéliales, ce qui fait que les vaisseaux sont presque imperméables. En dehors de la membrane fenêtrée néo-formée nous observons des masses fibreuses provenant des couches concentriques (*ns*) et contenant des noyaux fusiformes, des leucocytes et par place des vaisseaux capillaires néo-formés. La couche moyenne n'est plus reconnaissable En dehors des couches fibreuses concentriques, on observe des formations de tissu conjonctif représentant un épaississement très considérable de la couche adventitielle.

Il est tout à fait incontestable que, dans le cas que nous avons examiné, la paroi vasculaire ait été altérée. Nous avons eu l'occasion d'observer ces altérations dans les périodes les plus diverses jusqu'à leur transformation en un vaisseau sclérosé.

De plus, il n'est pas douteux que la prolifération des cloisons ainsi que l'atrophie simultanée des éléments nerveux du nerf optique sont en connexion intime avec l'altération de la paroi vasculaire provoquant un défaut de nutrition dans certaines parties du nerf optique. — D'après nos recherches, nous sommes portés à croire que la dégénérescence ascendante secondaire est une *périnévrite, qui se propage sur le parcours des vaisseaux, de la périphérie jusqu'à l'axe du nerf optique.*

Dans d'autres parties du système nerveux, dans la moelle épinière, par exemple, l'expérience a montré de même que la dégénérescence secondaire s'avance avec plus de rapidité le long des enveloppes du système nerveux central.

Nous ne citerons à l'appui de nos dires que l'expérience de Kusmin [1]. Ce savant, après avoir coupé transversalement la moelle épinière d'un lapin, et avoir provoqué ainsi une dégénérescence secondaire, trouva que cette dégénérescence se prolongeait sur les *faisceaux longitudinaux*, c'est-à-dire principalement dans la *zone périphérique* de la substance blanche.

Adamkiewicz [2] a constaté que certaines maladies de la moelle épinière, le tabes dorsalis, par exemple, se propageaient nettement en suivant *les parties occupées par certains vaisseaux artériels*.

Or, l'examen du fond de l'œil a fait connaître depuis longtemps que les vaisseaux se trouvent aussi affectés dans l'atrophie grise. Il est donc permis de conclure qu'il y a de grandes analogies entre la *dégénérescence secondaire et l'atrophie grise du nerf optique ; l'altération des parois vasculaires et le mode de propagation du processus morbide étant les mêmes dans ces deux affections, lesquelles, de plus, ne présentent aucune différence histologique*.

Peut-être les remarques que nous venons de faire suggéreront-elles de nouvelles recherches sur cette question si intéressante à tous les points de vue.

SCLÉROTIQUE

Altérations de la forme. — Elles sont très remarquables dans les yeux atrophiés à la suite d'une panophthalmie. La sclérotique apparaît alors régulièrement plissée et épaissie. On observe des altérations analogues dans les cas où

[1] Kusmin, Wiener Mediz. Jahrbücher, 1882, 4.
[2] Adamkiewicz, Wiener Sitzungsberichte, t. LXXXIV, 1882.

la partie postérieure de l'œil est surtout atrophiée, la partie antérieure étant conservée. STELLWAG [1] explique l'épaisseur anormale de la coque externe dans l'atrophie du globe oculaire par la superposition des couches plissées de la sclérotique.

GAYET et MASSON pensent aussi que les altérations de la sclérotique sont plutôt de nature mécanique que biologique.

Nos recherches histologiques ne nous permettent de partager cette opinion qu'avec réserve ; il nous semble plutôt qu'il s'établit, simultanément avec le plissement, une *hypertrophie inflammatoire* de la sclérotique.

Altérations inflammatoires. — Au début du développement de l'irido-cyclite, le tissu de la sclérotique n'est pas altéré et ce n'est que dans les cas très avancés que nous avons pu observer des cellules de pus dans les gaînes péri-vasculaires et péri-neurales de la sclérotique. Cette infiltration commence dans l'espace supra-choroïdien, se propage vers la capsule de TENON et peut même gagner cette dernière [1]. De ces voies lymphatiques péri-vasculaires naissent des *foyers d'infiltrations en forme de fentes situées entre les lamelles de la sclérotique.* — On y trouve les leucocytes disposés en lignes ondulées situées entre les lamelles, lignes formées par une rangée de cellules placées les unes en arrière des autres. Ce n'est que très rarement que le diamètre de ces fentes interlamellaires en présente deux.

Dans un œil atrophié, il s'était développé une fente de la sclérotique voisine de l'espace supra-choroïdien, et nous avons constaté la même altération dans les lamelles sclérales proches de la capsule de TENON. Dans quelques yeux atrophiés, où les deux espaces lymphatiques voisins de la sclérotique étaient remplis de pus, des leucocytes remplissaient les fentes interlamellaires sclérales voisines de ces mêmes espaces lymphatiques.

Ces petites fentes interlamellaires ne sont que les voies

[1] STELLWAG, Traité, p. 373.

lymphatiques élargies de la sclérotique, qui d'un côté se continuent dans les voies lymphatiques de la cornée (l'œdème se présente en effet simultanément dans la sclérotique et dans la cornée) et de l'autre sont en communication avec les espaces lymphatiques voisins de la sclérotique, c'est-à-dire avec l'espace supra-choroïdien et l'espace de TENON, communication dont l'existence a été prouvée par les injections de SCHWALBE [1].

Hémorrhagies. — Il se produit parfois des hémorrhagies dans le tissu scléral. L'hémorrhagie se produit en même temps dans l'espace supra-choroïdien et dans la capsule de TENON.

Prolifération des cellules sclérales. — A la suite d'un processus inflammatoire, qui n'avait attaqué que de petites étendues de la sclérotique, nous avons observé en quelques points *des phénomènes très nets de prolifération des cellules sclérales :* ces cellules, filiformes ou fusiformes à l'état normal, deviennent ovalaires, elliptiques, contenant un et parfois deux noyaux.

Dans un œil atteint du staphylome cicatriciel, nous avons pu observer ces phénomènes de prolifération de la sclérotique plus nettement encore que dans l'irido-cyclite.

Toutes ces altérations de la sclérotique rappellent celles qu'on observe dans la cornée, avec cette différence que sur la sclérotique ces altérations se développent plus lentement, sur une étendue plus faible, et à une période plus avancée de la maladie.

Les altérations inflammatoires de la sclérotique n'ont été que très peu étudiées jusqu'ici.

C'est PILZ [2] le premier qui a trouvé, dans un cas de sclérite, les couches postérieures de la sclérotique divisées en lamelles; de plus il a remarqué la présence d'un exsudat entre la choroïde et la scléro-

[1] SCHWALBE, LEHRBUCH, p. 168.
[2] PILZ, Ueber Entzündung der Sclerotica. Prager Vierteljahrsschrift, t. XXVI, 1852, p. 166-200.

tique et de flocons dans le corps vitré. L'examen microscopique fait par Bochdalek (de Prague) a prouvé que l'exsudat situé entre les lamelles de la sclérotique s'était transformé en tissu conjonctif.

Noyes [1] a décrit sous le nom de sclérite un ensemble de phénomènes qui vraisemblablement ne constituent que des symptômes partiels de l'irido-cyclite.

Pagenstecher et Genth [2] ont mentionné dans un cas la dilatation des fentes interlamellaires et disent : « La sclérotique est entièrement épaissie, ses couches internes contiennent peu de pigment; elles présentent des fentes concentriques. » Nous n'avons pas pu nous assurer d'un processus de résorption partielle du tissu scléral [3] ayant subi d'abord des altérations indiquant une nécrobiose.

Cellules pigmentées. — Dans les yeux atteints d'irido-cyclite à une période bien avancée, et principalement dans les yeux atrophiés, on est frappé par l'apparition d'une *pigmentation très prononcée* provenant de ce fait que des cellules stellaires ou des cellules semblables aux cellules épithéliales contenant des noyaux sphéroïdaux sont interposées entre les lamelles sclérales [4]. Ces cellules se trouvent en plus grand nombre dans les couches internes de la sclérotique. Le long des vaisseaux et des gaînes nerveuses, on peut les poursuivre presque jusqu'à la surface externe de la sclérotique. Même ici ces cellules sont plus nombreuses près de la surface interne de la sclérotique. On sait que la sclérotique contient des cellules pigmentées à l'état normal surtout près du bord cornéo-scléral et du nerf optique.

Il est vraisemblable que la pigmentation plus prononcée de la sclérotique à l'état pathologique est due en partie à la prolifération inflammatoire de ces cellules. D'autre part, il est possible que des cellules pigmentées de la membrane supra-choroïdienne se trouvent déplacées par le courant lym-

[1] Noyes, Transactions of the American Ophthalmol. Society, 1873, pp. 34-42.
[2] Pagenstecher et Genth, *loc. cit.*, pl. XXVIII, fig. 7.
[3] Schiess-Gemuseus, Græfes Archiv, 1868, t. XIV, 1, pp. 73-96. Wedl et Bock, *loc. cit.*, p. 71.
[4] Schiess-Gemuseus dit aussi : « La sclérotique contenant une masse intercellulaire plus molle et plus colorée... »

phatique et qu'elles augmentent ainsi la pigmentation de la sclérotique. Le fait que les cellules pigmentées se rencontrent surtout le long des gaînes lymphatiques des vaisseaux et des nerfs confirme cette opinion.

Néo-formation et métamorphose régressive des vaisseaux sanguins. — Nous avons observé dans un œil atrophié la néo-formation des vaisseaux sanguins dans la sclérotique, en même temps que la présence de nombreux vaisseaux dans la partie antérieure de la capsule de Tenon. Dans la sclérotique, les vaisseaux sanguins subissent plus tard que dans les autres parties de l'œil les altérations de métamorphose régressive.

Nous avons constaté dans un œil atrophié l'existence des formations colloïdes sphéroïdales situées sur la membrane interne des branches des artères ciliaires postérieures courtes.

Exsudation autour des vasa vorticosa. — Le rétrécissement des vaisseaux qui entourent la sclérotique favorise l'apparition de lamelles péri-vasculaires provenant de la membrane supra-choroïdienne (Fuchs [1]). On peut constater ce fait plus nettement encore dans les voies lymphatiques entourant les vasa vorticosa.

C'est par ces voies lymphatiques [2] que les altérations inflammatoires de la choroïde et de la membrane supra-choroïdienne se propagent dans la capsule de Tenon.

Dans la panophthalmie, le dépôt des produits inflammatoires autour des vasa vorticosa [3] est connu depuis longtemps et nous avons eu l'occasion de constater le même phénomène dans l'irido-cyclite [4]; sa présence a été également relevée dans les yeux atrophiés (Samelsohn [5]). Il est vraisemblable que ces altérations se rencontrent *dans toutes les affections in-*

[1] Fuchs, Græfes Archiv, t. XXX, 4, p. 57.
[2] L'oblitération partielle des gaînes lymphatiques périvasculaires, décrite par Fuchs, est en contradiction avec les expériences de Schwalbe (voir p. 85).
[3] Stellwag, Lehrbuch der Augenheilkunde, p. 316.
[4] Berger, Græfe's Archiv, t. XXIX, 4, p. 156.
[5] Samelsohn, Berichte der Ophthalmologischen Geselschaft in Heidelberg. 1881, p. 160.

flammatoires de la choroïde qui attaquent la partie postérieure de cette membrane.

Dans ces derniers temps, on a observé les mêmes lésions dans le *glaucome inflammatoire chronique.* Mais les recherches de Stœlting [1] et de Garnier ont prouvé que ces dernières altérations dans le glaucome sont des altérations secondaires. Dans les deux cas de glaucome examinés par Stœlting, la choroïde était très peu altérée autour des vasa vorticosa, d'ailleurs normaux, ainsi que leurs gaînes.

Nous avons trouvé dans les yeux atrophiés après l'irido-cyclite une *dilatation considérable des veines de la choroïde.* Ce fait semble prouver que dans l'irido-cyclite il existe *un obstacle au courant sanguin* [2] *dans les veines de la choroïde.*

Si malgré cet obstacle la tension intra-oculaire dans l'irido-cyclite (sauf dans les cas de synéchies postérieures) ne se trouve pas augmentée et si au contraire cette tension est diminuée, il faut que d'autres circonstances soient intervenues.

1° Les causes qui entravent le courant sanguin dans les veines empêchent aussi *l'arrivée du sang dans les artères.* Les vaisseaux artériels sont en effet rétrécis par l'infiltration des gaînes périvasculaires dans la sclérotique, par l'exsudat qui se forme dans l'espace supra-choroïdien et par l'infiltration inflammatoire de la choroïde.

On trouve dans la choroïde les gaînes lymphatiques entourant les petites artérioles, très considérablement gonflées par l'exsudat (Sattler) ce qui produit le rétrécissement desdits vaisseaux.

2° *Le manque d'augmentation de la tension intra-oculaire* s'explique par le fait que, par suite de l'élargissement des voies lymphatiques de la cornée, il s'est établi des *nouvelles voies destinées à l'écoulement de la lymphe sécrétée.*

[1] Stœlting, Græfes Archiv, t. XXXIV, 1.

[2] Dans l'irido-cyclite, les hémorrhagies observées à l'ophthalmoscope dans les parties de la choroïde correspondantes aux vasa vorticosa confirment l'existence d'un obstacle au courant sanguin veineux de l'œil.

On observe très fréquemment un *dépôt de chaux* dans la sclérotique des yeux atrophiés.

Sa partie antérieure située près de l'espace supra-choroïdien est le plus souvent calcifiée. Sur une coupe transversale, cette partie calcifiée a la forme d'une faux dirigée vers le ligament pectiné de l'iris.

CAPSULE DE TENON

Infiltration. — Dans l'irido-cyclite, la capsule de TENON se présente considérablement gonflée, œdémateuse et infiltrée de cellules de pus. Mais il est très peu probable qu'il se produise une exsudation considérable dans l'espace de TENON même; car s'il en était ainsi, il faudrait que cette exsudation se manifestât cliniquement par une exophthalmie et qu'après l'énucléation on observât un épanchement rétro-bulbaire, ce qui n'a nullement lieu. De plus, il semble que, contrairement à l'opinion de MACKENZIE, il n'y ait dans la panophthalmie aucun exsudat purulent dans l'espace de TENON.

Dans la choroïdite métastatique on a constaté ou bien simplement une infiltration séreuse (ARLT[1], BECKER[2], SCHMIDT[3], KNAPP[4]), ou bien « un épaississement de la capsule vaginale de l'œil dans sa partie postérieure, produit par un exsudat fibrino-plastique ».

BERTHOLD[5], qui a observé à plusieurs reprises une irido-cyclite et une rétinite purulentes, produites par une méningite purulente, affirme que le chemosis qui les accompagnait était causé par la propagation de l'inflammation des méninges à la choroïde et à la rétine par l'intermédiaire de l'espace sub-arachnoïdal et de la capsule de TENON.

Adhérences, oblitération. — On rencontre souvent des

[1] ARLT, Krankheiten des Auges, Prag., 1858, II, p. 168.
[2] BECKER, Atlas, pl. XXVIII.
[3] SCHMIDT, Græfes Archiv, t. XVIII, p. 21.
[4] KNAPP, Græfes Archiv, t. XIII, 1, pp. 127-188.
[5] BERTHOLD, Græfes Archiv, t. XVIII, 1, pp. 168-182, 1871.

adhérences partielles des parois de l'espace de TENON, dans les yeux atrophiés à la suite de l'irido-cyclite.

L'oblitération totale de l'espace de TENON, comme nous l'avons décrite en 1883[1] dans un œil atrophié après une panophthalmie, était en effet connue depuis longtemps *cliniquement*. Cette oblitération se rencontre aussi consécutivement à des affections de l'orbite dues à la morve (von GRÆFE) et au sarcome du tractus uvéal (FUCHS), — mais *jamais auparavant elle n'avait été constatée à l'examen anatomo-pathologique.*

Dans l'inflammation de la capsule de TENON, on observe aussi *des vaisseaux de formation nouvelle* et dans un œil atrophié que nous avons examiné les vaisseaux étaient si nombreux que la capsule de TENON présentait, sur une coupe transversale, l'aspect d'une tumeur caverneuse. Nous avons observé, en même temps, des vaisseaux néo-formés dans la sclérotique voisine.

La capsule de TENON des yeux atrophiés contient souvent des plaques pigmentées irrégulières, qui, d'après toutes les probabilités, se sont développées à la suite d'hémorrhagies.

Dans les yeux présentant des dépôts de chaux dans la sclérotique, on trouve également de pareils dépôts dans la capsule de TENON.

CONJONCTIVE ET EPISCLÉRA

Infiltration. — L'expérience clinique prouve que dans l'irido-cyclite la conjonctive et l'épiscléra sont également enflammées, leurs vaisseaux sont gorgés de sang, leur tissu conjonctif aréolaire est infiltré de sérum et contient de nombreux leucocytes. Des hémorrhagies s'y développent souvent.

Altérations de l'épithélium. — L'épithélium de la conjonctive présente des altérations semblables à celles de la cornée :

[1] BERGER, Bericht der Ophthalmologischen Gesellschaft in Heidelberg, 1883.

l'élargissement des lacunes intercellulaires et l'apparition de gouttelettes entre les cellules. — Sur le bord de la cornée ainsi que dans la conjonctive des yeux atrophiés, on observe souvent des prolongements papillaires de l'épithélium pénétrant dans le tissu muqueux et rappelant l'aspect des cancroïdes. Des altérations semblables se rencontrent aussi dans la conjonctivite printanière (Vetsch [1], Uhthoff [2]).

Dilatation des voies lymphatiques. — La rétention du courant lymphatique se manifeste par une dilatation des voies lymphatiques. C'est ainsi que nous avons pu constater sans injection artificielle, en examinant seulement les tissus des voies lymphatiques, que les réseaux antérieurs situés un peu au-dessous de l'épithélium présentaient des mailles très serrées. Ces vaisseaux ont un calibre plus grand dans l'épiscléra et prennent parfois une forme sphéroïdale semblable à celle des kystes.

En effet, dans quelques autres affections de la conjonctive, on a constaté la présence de kystes dans le limbe cornéen (Hirschberg [3]).

Dans l'irido-cyclite, Wedl et Bock [4] ont trouvé des « cavités kystoïdes en forme de vésicules » situées dans l'épiscléra. A notre avis, il ne s'agissait là que des voies lymphatiques dilatées.

Néo-formation et métamorphose régressive des vaisseaux. — La néo-formation des vaisseaux dans l'épiscléra et dans la conjonctive semble être un phénomène très ordinaire dans l'irido-cyclite. Dans les périodes très avancées de l'irido-cyclite, les vaisseaux sont atteints d'endartérite oblitérante.

Hypertrophie. — Dans les yeux atrophiés, la conjonctive et l'épiscléra apparaissent fortement épaissies ; on peut y constater généralement des infiltrations inflammatoires et des hémorrhagies, fait qui s'accorde parfaitement avec l'expé-

[1] Vetsch, Der Frühjahrskatarrh der Bindehaut, Inaug-Diss. Zurich, 1875.
[2] Uhthoff, Bericht der Heidelberger Ophthal. Gesel, 1882.
[3] Hirschberg, Klinische Beiträge, 1874.
[4] Wedl et Bock, *loc. cit.*, p. 44.

rience clinique. Quelquefois, les hyperplasies inflammatoires apparaissent comme des proliférations en forme de crête de coq et peuvent couvrir par leur superposition le bord cornéen.

On observe quelquefois aussi, dans la conjonctive des yeux atteints d'irido-cyclite ou des yeux atrophiés, des *taches pigmentées* irrégulières, restes d'anciennes hémorrhagies. — Dans quelques cas on trouve dans la conjonctive des concrétions de chaux.

Anastomoses vasculaires entre la conjonctive et le tractus uvéal. — Dans les cas où la cornée était détruite tout entière ou en majeure partie par l'inflammation, nous avons remarqué qu'une couche semblable à la conjonctive tapissait généralement la surface antérieure de l'œil. Une petite fossette centrale, où la couche épithéliale se trouve très épaissie, est souvent le seul vestige de l'ancienne perforation. Deux fois nous avons pu observer, dans des yeux atrophiés, l'existence d'un grand vaisseau sanguin, tirant son origine de la partie interne de l'œil et se continuant dans cette conjonctive de nouvelle formation, dont nous venons de parler, en s'y ramifiant. C'est ainsi que se développent des anastomoses entre les vaisseaux du tractus uvéal et la conjonctive, fait qu'on peut aussi constater sans examen micrographique dans des yeux atrophiés.

NERFS CILIAIRES

Depuis l'époque où Arlt a émis l'opinion que l'ophthalmie sympathique pouvait se propager de l'œil affecté à l'œil sain par l'intermédiaire des nerfs ciliaires, on s'est beaucoup appliqué à l'étude histologique des altérations de ces nerfs.

Il n'est pas rare que les altérations inflammatoires de la lamina fusca se propagent aux nerfs ciliaires; on observe alors autour de ces nerfs des formations de couennes et des

vaisseaux sanguins néo-formés (Poncet de Cluny [1]), de même que des hémorrhagies autour des vaisseaux et dans les gaînes nerveuses (Goldzieher [2]). Comme conséquence de l'inflammation, on constate généralement une augmentation du nombre des noyaux dans les gaînes nerveuses (Iwanoff, Bolling Pope [3]).

Les altérations inflammatoires peuvent se manifester aussi en dedans des faisceaux nerveux et l'on voit alors des cellules de pus entre les fibres nerveuses qui, au début de l'irido-cyclite, ne présentaient aucune altération pathologique [4]. Plus tard, ces fibres sont séparées les unes des autres par un liquide interstitiel; elles perdent leurs gaînes myéliniques[5] et les cylindres-axes présentent ensuite des épaississements fusiformes (Schiess, Uhthoff [6]) produits vraisemblablement par l'action du transsudat inflammatoire sur la fibre nerveuse. Ces altérations se développent dans les diverses parties des nerfs ciliaires à des périodes très différentes. Nous avons pu constater ainsi dans le même œil les phases les plus diverses du développement de ces altérations dans les nerfs ciliaires.

Uhthoff a observé entre les fibres nerveuses épaissies des masses irrégulières composées de granulations très fines. Quelquefois on note aussi la calcification des gaînes des nerfs ciliaires (Schiess-Gemuseus[7]) situés dans l'espace supra-choroïdien en même temps que l'on voit des dépôts de sels de chaux dans les couennes remplissant cet espace.

Quelques auteurs *n'ont pu constater des altérations* dans les nerfs ciliaires des yeux énucléés pour cause d'ophthalmie sympathique (Brailey [8], Alt[9], Steinheim [10], etc.), et Deutschmann [11], dans ses

[1] Poncet, Annales d'ocul., 1881, t. LXXXVI, p. 67.
[2] Goldzieher, Pester Mediz. Zeit, 1882.
[3] Bolling-Pope, Ophthalmogical Hospital Reports, 1864.
[4] Krause, Archiv für Augenheilkunde, t. X, 1881.
[5] Comparez aussi les observations de Wedl, Schweigger, Iwanoff et H. Müller, Græfes, Archiv, t. IV, p. 367.
[6] Uhthoff Græfes, Archiv, t. XIX, 3, 1883.
[7] Schiess-Gemuseus, Græfes Archiv, t. XIV.
[8] Brailey, Ophthalmological Society of the United Kingdom, 8 juny, 1885.
[9] Alt, Archiv, für Augen und Ohrenheilkunde, t. VI, p. 84, p. 251, t. VII, 1877.
[10] Steinheim, Archiv für Augenheilkunde, t. X, 1, p. 43, 1879.
[11] Deutschmann, Græfes Archiv, t.XIX, 3.

recherches expérimentales sur l'ophthalmie sympathique, a trouvé les nerfs ciliaires à l'état normal. D'autre part on a relevé des altérations inflammatoires des nerfs ciliaires dans des cas où il n'y avait pas eu d'ophthalmie sympathique, comme par exemple dans l'iritis syphilitique (Fuchs [1]). — Cohn et Goldzieher ont décrit des cas où les altérations inflammatoires étaient limitées à la partie postérieure de l'œil, ces altérations étant causées par la compression des nerfs ciliaires par des produits inflammatoires, le corps ciliaire restant intact.

Elles ont été expliquées par ce fait que les nerfs ciliaires seraient les seuls intermédiaires de l'ophthalmie sympathique.

Nous avons eu l'occasion d'examiner les nerfs ciliaires de seize yeux dont deux étaient atrophiés à la suite d'une panophthalmie et avaient été enlevés à la nécropsie, tandis que les quatorze autres avaient été énucléés à la suite d'une ophthalmie sympathique. Sur ces 14 derniers cas, 9 seulement présentaient des altérations inflammatoires des nerfs ciliaires sur tout leur parcours dans l'espace supra-choroïdien ; et dans les cinq autres cas, ces altérations manquaient.

Les altérations inflammatoires peuvent se propager aussi en arrière, le long des voies lymphatiques périvasculaires et périneurales de la sclérotique, et nous-même avons pu les suivre dans les canaux étroits situés à la partie la plus antérieure de la sclérotique que traversent les nerfs ciliaires. On y voyait des amas de cellules de pus entourant les vaisseaux qui accompagnent les nerfs ciliaires dans la cornée; les fibres nerveuses étaient épaissies par place et variqueuses, et les cellules de pus envahissaient même les fibres nerveuses disposées en faisceaux à la périphérie de la cornée.

Les nerfs situés dans les canaux scléraux de la partie postérieure de la sclérotique ont des gaînes entourées de larges voies lymphatiques et par conséquent l'inflammation de ces gaînes ne doit pas entraîner la compression des nerfs : cette compression ne se produira donc qu'en dedans des canaux scléraux étroits de la partie antérieure de la sclérotique.

[1] Fuchs, Archiv für Augenheilkunde, t. XI, 3, p. 323.

Nous n'avons trouvé dans toute la littérature médicale qu'une seule description d'une infiltration inflammatoire à l'origine d'un canal de ce genre (Ayres [1]) et jusqu'à ce jour on n'a pas encore constaté d'altérations inflammatoires des nerfs même situés en dedans de la cornée.

Dans les deux yeux atrophiés après une panophthalmie et énucléés à l'autopsie, nous n'avons constaté aucune altération ni dans les nerfs ciliaires ni même dans l'œil. — Dans quelques parties où nous avons pu séparer à l'aiguille les nerfs ciliaires situés en dedans de l'espace supra-choroïdien, la gaîne myélinique manquait et les cylindres-axes étaient variqueux.

REMARQUES SUR L'OPHTHALMIE SYMPATHIQUE

Nous n'avons nullement l'intention de nous appuyer sur les faits que nous venons d'exposer et d'en tirer des conclusions sur la manière d'être de l'ophthalmie sympathique, ou sur son mode de propagation, mais nous croyons de quelque intérêt pour le lecteur d'exposer ici les points sur lesquels le résultat de nos recherches personnelles s'accordent avec les théories les plus connues sur l'ophthalmie sympathique.

Les expériences de Deutschmann [2] ont pleinement prouvé que l'opinion émise par Mackenzie et soutenue plus tard par Knies, à savoir : que l'ophthalmie sympathique se propageait de l'œil malade à l'œil sain par l'espace intervaginal du nerf optique, et ensuite par l'intermédiaire du chiasma, était juste. L'examen anatomo-pathologique des yeux atteints d'ophthalmie sympathique a fait constater une inflammation de nature microbienne dans les diverses parties de l'œil, ainsi que dans les gaînes optiques, de même que la présence de staphylococcus dans l'humeur aqueuse. Il est, par conséquent, hors doute que l'ophthalmie sympathique puisse se propager par l'intermédiaire des nerfs optiques et qu'elle soit causée

[1] Ayres, Archiv für Augenheilkunde, t. XI, 3, p. 333.
[2] Deutschmann, Græfes Archiv, t. XXIX, 3 et 4.

par des micro-organismes. Dans sa dernière communication sur ce sujet, Deutschmann considère les micro-organismes comme la seule cause de propagation de l'ophthalmie sympathique.

La plupart des auteurs admettent, en effet, à l'heure actuelle, qu'il faut séparer l'*ophthalmie sympathique* (ophthalmie migratoire), due à la propagation d'un processus microbien d'un œil à l'autre par l'intermédiaire du chiasma, de la *névrose sympathique*, qui ne se manifeste que par des symptômes nerveux, des douleurs transmises d'un œil à l'autre par la voie des nerfs ciliaires atteints de l'inflammation.

D'après Sattler [1], les microbes de l'ophthalmie sympathique ne peuvent pas être les mêmes que ceux qui produisent la suppuration en général; ce sont des microbes ayant une certaine ressemblance avec le staphylococcus pyogènes albus; mais cette assertion est fort contestée à la suite des travaux récents sur ce sujet.

Dans 16 yeux énucléés pour cause d'ophthalmie sympathique, nous avons trouvé 14 fois des altérations inflammatoires dans les gaînes du nerf optique ; dans un cas (sarcome dans un œil atrophié, page 314), les gaînes se trouvaient attaquées aussi par la néoplasie. Dans huit cas, la partie postérieure de la choroïde était infiltrée des cellules de pus ; dans deux cas, cette partie était le siège d'hémorrhagies très étendues, et enfin dans un cas la partie postérieure de la choroïde était remplacée par une tumeur. — Le fait que les altérations inflammatoires manquaient dans les gaînes du nerf optique, dans deux de nos cas, ne peut être invoqué contre la théorie de Mackenzie, parce que les données n'étaient pas suffisantes pour décider s'il s'agissait d'une inflammation sympathique ou seulement d'une névrose sympathique.

Alt n'a pu constater l'inflammation du nerf optique que dans 79 p. 100 de ses cas.

Quant à la nature microbienne de l'ophthalmie sympathi-

[1] Sattler, Ophthalm. Congress in Heidelberg, 1888.

que, nous avons pu la constater ayant trouvé des staphylocoques dans l'espace intervaginal du nerf optique de l'œil sympathisant, qui avait été conservé dans l'alcool après énucléation.

Nous regrettons vivement de n'avoir pu examiner, au point de vue microbiologique, les autres yeux énucléés pour cause d'ophthalmie sympathique. Leur durcissement dans la liqueur de Müller a rendu cet examen impossible.

Si nous avons trouvé des altérations inflammatoires dans les nerfs ciliaires plus souvent que les autres auteurs (comme Alt, par exemple, qui sur 43 cas a trouvé 34 fois les nerfs ciliaires à l'état normal), cela tient uniquement à ce que nous n'avons pas limité nos recherches à quelques parties de l'œil (à l'espace supra-choroïdien, par exemple), mais que nous les avons étendues à toute la longueur de ces nerfs.

Il peut arriver, en effet, que les nerfs ciliaires ne présentent rien sur une très grande étendue et qu'en quelques points néanmoins ces nerfs soient enflammés. Hirschberg dit, avec raison, qu'il faut se demander comment il est possible que les nerfs ciliaires puissent se conserver intacts dans des yeux dont toutes les parties sont tellement altérées.

Pour expliquer la propagation de l'ophthalmie sympathique par les nerfs ciliaires, on s'était appuyé sur la présence des points symétriques douloureux à la pression dans les deux yeux et sur la présence de la poliose des cils, phénomène concomitant de l'ophthalmie sympathique (Nettleschip [1]). Mais il semble que, dans les cas rapportés, il ne s'agissait pas d'une véritable ophthalmie, mais tout simplement d'une névrose sympathique.

Un cas que nous avons eu l'occasion d'observer pourrait peut-être s'expliquer par ce fait que les nerfs ciliaires jouent un certain rôle.

Le nommé F. S..., âgé de 27 ans, fut blessé à l'œil droit avec un ca-

[1] Nettleschip, Ophthalmological Society of the United Kingdom. Dez, 1884.

nif. Quelques mois après la blessure, le malade, de borgne qu'il était, devint aveugle à la suite d'une maladie de l'œil gauche. — M. S... était soigné à la campagne et quand il arriva dans la ville pour consulter un oculiste il fut impossible de le soigner, les deux yeux étant déjà atrophiés.

Dans l'œil droit on pouvait reconnaître une cicatrice rétractée traversant le quadrant inféro-interne de la cornée et se dirigeant de dehors et d'en bas, en dedans et en haut. L'œil gauche présentait une opacité due à une kératite rubanée *d'une direction presque symétrique à celle de la blessure.*

D'après ce que les auteurs ont écrit sur la kératite rubanée, qui se développe dans la partie de la cornée non couverte par les paupières, on est obligé d'admettre que, dans notre cas, l'opacité a occupé une position horizontale avant le commencement de l'atrophie de l'œil. *L'atrophie de l'œil étant irrégulière, la situation de la cicatrice est avariée. Mais cela fait supposer que les altérations les plus graves s'étaient produites dans la partie inféro-interne du corps ciliaire, c'est-à-dire symétriquement à la situation de la blessure.*

Il est cependant impossible de tirer d'un seul cas des conclusions sur le prétendu rôle des nerfs ciliaires dans la production de l'ophthalmie sympathique.

L'opinion que les nerfs ciliaires *seuls* peuvent être le chemin de propagation de l'ophthalmie sympathique a été soutenue par Brailey [1], Becker et Goldzieher. Quelques auteurs, comme Mooren [2], admettent aussi bien les nerfs optiques que les nerfs ciliaires comme voie de propagation dans l'ophthalmie sympathique.

En admettant la propagation par les nerfs ciliaires, on doit supposer que l'inflammation se transmet au centre *nerveux commun des vaisseaux des yeux.* Il semble que les expériences faites par Adamkiewicz font supposer une relation en-

[1] Brailey, Ophthalmol. Hospital Reports, 1804.
[2] Mooren, Klinische Monatsblaetter f. Augenheilk., 1882, p. 113.

tre l'irido-cyclite et des altérations du système nerveux central.

En comprimant une hémisphère cérébrale, ADAMKIEWICZ, a constaté, dans l'œil du côté opposé, une diminution de la tension intra-oculaire, l'hypérémie de la conjonctive et du tractus uvéal et dans une période ultérieure, des exsudations plastiques dans cette dernière partie.

Malgré les travaux remarquables de DEUTSCHMANN sur l'ophthalmie sympathique, il y a encore quelques adhérents à la théorie des nerfs ciliaires. Mentionnons seulement qu'au dernier congrès de Heidelberg (1891), SCHMIDT-RIMPLER a soutenu de nouveau cette théorie. Il cita un cas où, malgré la résection du nerf optique, une véritable ophthalmie sympathique se produisit dans l'autre œil, ophthalmie qui ne guérit qu'après l'énucléation de l'œil sympathisant. L'œil énucléé a été examiné très sérieusement, et on n'y a constaté aucune trace de microbes. La lésion la plus importante consistait dans l'infiltration inflammatoire des nerfs ciliaires.

Comment expliquer alors l'inflammation dans le nerf optique et dans les nerfs ciliaires des yeux sympathisants?

Les altérations inflammatoires qui se produisent dans le nerf optique ainsi que dans les nerfs ciliaires ne sont que *des phénomènes partiels de l'inflammation, qui ne se termine jamais dans l'œil atrophié, anciennement atteint d'irido-cyclite.* Nous avons constaté la présence des *foyers inflammatoires dans diverses parties des yeux atrophiés.*

Pour expliquer ce fait, on a admis que le corps ciliaire était irrité par la rétraction cicatricielle des couennes cyclitiques. Cette opinion est réfutée par le fait qu'on peut observer de nouveaux foyers inflammatoires avant que les couennes ne se ratatinent et qu'en outre le corps ciliaire même peut être intact dans l'ophthalmie sympathique (voir p. 394). On a essayé d'expliquer la présence de l'inflammation par l'enclavement des parties du tractus uvéal dans une plaie.

[1] ADAMKIEWICZ, Wiener Sitzungsberichte, 1884, fasc. III, p. 231.

Sur les yeux que j'ai examinés, trente avaient été énucléés pour cause d'ophthalmie sympathique; l'enclavement de l'iris dans une cicatrice de la cornée ou des synéchies antérieures n'avaient lieu que dans douze cas; le corps ciliaire dans deux cas, la rétine, dans un cas, et enfin le corps vitré dans deux cas étaient incarcérés dans une plaie.

On a admis également que les calcifications ou les ossifications peuvent produire mécaniquement de l'irritation. Mais ceci n'est pas suffisant pour expliquer pourquoi l'inflammation dont les yeux atrophiés sont atteints ne se résout jamais. D'ailleurs, les parties infiltrées par des cellules de pus se trouvent quelquefois à une certaine distance des ossifications ou des calcifications, alors que les tissus voisins de ces dernières peuvent être exempts de symptômes inflammatoires.

Il est vraisemblable que cette inflammation chronique a pour cause la pénétration de germes septiques dans l'œil blessé; l'inflammation, se manifestant sous forme de foyers ou de tubercules (voir p. 292), confirme cette manière de voir. Elle est encore appuyée par les expériences de Deutschmann, qui a provoqué l'ophthalmie sympathique en injectant des cultures pures d'aspergillus dans l'espace intervaginal du nerf optique et par Alt [1], qui faisait les mêmes injections avec une infusion de jequerity. On peut expliquer de la même façon l'ophthalmie sympathique d'origine syphilitique, tuberculeuse (Brehmer [2]), ou lépreuse (Damsch [3]).

Cependant, dans ces derniers cas, rien ne prouve que l'ophthalmie sympathique soit réellement produite par les microbes de la syphilis, de la tuberculose ou de la lèpre. Il nous semble qu'il s'agit là plutôt d'une infection mixte où des staphylocoques ont pénétré dans un œil, l'ont détruit et ont

[1] Alt, American Journal of Ophthalmologie, t. I, 4, p. 97, 1884.
[2] Brehmer, Ein Fall von sympathischer Entzündung nach diffuser tuberculœser Entzündung des gesammten Uveltractus im ersten Auge. Kœnigsberg, 1883.
[3] Damsch, Virchow's Archiv, t. XCII.

émigré ensuite dans l'autre œil par l'intermédiaire du chiasma.

Actuellement, *il est impossible d'affirmer que l'ophthalmie sympathique puisse se développer sans aucune influence microbienne.*

En revanche, vu les cas d'ophthalmie sympathique provoqués par un sarcome du tractus uvéal [1] et l'atrophie oculaire consécutive, sans que ce sarcome ait produit une perforation du globe oculaire, il est également impossible d'invoquer l'influence microbienne dans tous les cas.

Je n'ai pas observé moi-même de ces cas, mais j'ai eu l'occasion d'en lire des descriptions dans des analyses bibliographiques; dans deux cas observés par lui, Milles a remarqué que lorsque un sarcome se formait sans perforation de la cornée l'ophthalmie sympathique était moins accusée. Il serait intéressant de savoir si l'ophthalmie sympathique produite dans le cas que nous venons de signaler n'est simplement qu'une névrose sympathique. Si l'ophthalmie ne se produit qu'à la faveur d'une perforation du globe oculaire, il est logique d'admettre que des staphylocoques ont pu émigrer à l'aide du chiasma de l'œil malade dans l'œil sain. Il faut ajouter qu'il n'est pas nécessaire du tout qu'une perforation du globe oculaire ait lieu, pour que les microbes puissent passer dans l'autre œil. L'on sait, depuis les recherches de Verneuil et Clado, que les micro-organismes peuvent immigrer dans des tumeurs dont le revêtement épithélial est soumis à une desquamation incessante, revêtement qui perd ainsi son rôle protecteur : on peut supposer que ce même phénomène se produit dans les tumeurs intra-oculaires.

Au point de vue pratique, il est donc utile de s'efforcer de débarrasser l'organisme des foyers microbiens que l'œil sympathisant peut renfermer.

[1] Pagenstecher, Würzburg. Med. Zeitschr., t. III, p. 407, 1882; — Brailey, Opthalm. Hosp. Rep., 1886, Jan. — Milles, *ibidem*; — Hirschberg, Graefe's Archiv, t. XXII, 4, p. 145.

Nous savons en effet qu'il est de toute nécessité d'énucléer l'œil sympathisant afin d'empêcher le développement de l'ophthalmie sympathique dans l'œil sain ou même, s'il est déjà atteint, d'en favoriser ainsi la guérison. Ni la névrotomie optico-ciliaire ni la résection du nerf optique ne sont suffisantes pour éviter la propagation de l'ophthalmie sympathique d'un œil à l'autre (Trousseau) : seule, l'énucléation totale peut empêcher cette propagation.

Ainsi un de nos confrères, M. le Dr Krones, a pratiqué une résection du nerf optique chez un jeune homme de 17 ans atteint d'ophthalmie sympathique dans un œil. Cette opération n'empêcha pas la maladie de se propager à l'œil sain.

Dans l'examen micrographique fait au collège de France dans le laboratoire de M. le Pr Ranvier, nous avons pu constater que, dans ce dernier cas d'ophthalmie sympathique, l'espace intervaginal du nerf optique, malgré la résection du dernier nerf, était conservé. La partie sectionnée était trop petite pour empêcher la réunion des deux extrémités de cet espace. Il est plus que probable qu'après une large résection les deux extrémités du nerf ainsi reséqué et l'espace inter-vaginal doivent se cicatriser et finalement s'oblitérer; mais il est certain que pendant ce processus d'oblitération de l'espace intervaginal du nerf optique, les microbes ont suffisamment le temps de pulluler, d'infecter, par propagation à travers des espaces lymphatiques béants, le bout central du nerf optique et de pénétrer ainsi l'œil de l'autre côté. L'éviscération de l'œil, opération qui permet la formation d'un moignon apte à la prothèse d'un œil artificiel, peut également amener le développement de l'ophthalmie sympathique.

Mentionnons les deux cas de P. Cross [1], dans lesquels l'ophthalmie sympathique s'était développée après l'éviscération de l'œil.

L'ophthalmie sympathique développée ne guérit que par

[1] Cross, F. Trans. of the Ophthalmic Society, 1887, t. VII, p. 149.

l'énucléation de l'œil. On peut donc conclure que l'énucléation est le seul moyen héroïque capable de guérir l'ophthalmie sympathique ou tout au moins d'empêcher son développement. La résection du nerf optique est une bonne méthode, quand on réussit à oblitérer l'espace intervaginal du nerf optique ; mais les yeux sains sont en danger jusqu'à ce que l'espace intervaginal soit oblitéré. C'est une opération préventive dans des cas où il n'y a pas d'urgence, pas de danger immédiat.

En définitive, la névrotomie optique et l'éviscération de l'œil sont des méthodes défectueuses qu'il faut abandonner dans tous les cas.

GLAUCOME

Nous ne comprenons sous ce titre que les affections du globe oculaire, qui sont accompagnées d'une augmentation de tension intra-oculaire. Nous en exclurons donc le glaucome simple, dans lequel la tension intra-oculaire est à peu près normale et quelquefois même diminuée; c'est pour cette raison que Græfe a proposé d'appeler le glaucome simple *atrophie progressive de nerf optique avec excavation.*

Le glaucome peut être soit *aigu* soit *chronique:* les symptômes cliniques peuvent se montrer de très bonne heure ou bien ne se montrer que très tard, alors que les lésions anatomiques sont déjà très avancées. C'est dans la forme inflammatoire chronique que les signes cliniques se montrent dans toute leur netteté. La conjonctive oculaire, pendant l'accès, est gonflée, présente un chémosis intense; la partie centrale des couches moyennes de la cornée est opacifiée, une desquamation épithéliale se fait à la surface de cette membrane, qui a perdu ainsi de sa transparence; la chambre antérieure se rétrécit, la pupille dilatée présente

un reflet verdâtre, tout à fait particulier, qui a valu le nom de glaucome.

A l'examen ophthalmoscopique du fond de l'œil, on constate les signes suivants : le nerf optique est excavé jusqu'à une profondeur de 1mm. 5 ; la papille est entourée d'un anneau jaunâtre (*halo*).

La dégénérescence des parois vasculaires qui se développe dans ce processus peut amener la production d'hémorrhagies très graves, qui se font quelquefois immédiatement après l'iridectomie dans la choroïde et la rétine; quelquefois même ces hémorrhagies se produisent spontanément, sans que l'on soit intervenu chirurgicalement. Ou bien ces hémorrhagies ne sont qu'un phénomène tardif du glaucome, ou bien l'affection débute par des hémorrhagies intra-oculaires; dans ce dernier cas, ce n'est plus à un processus purement glaucomateux auquel l'on a affaire, mais bien à des altérations très graves des parois vasculaires causant des hémorrhagies intra-oculaires et l'hypertonie consécutive du globe oculaire.

Voici les lésions anatomo-pathologiques qu'on a constatées dans le glaucome :

Les fentes intercellulaires de l'épithélium cornéen sont élargies; quelquefois même les couches superficielles de l'épithélium sont décollées par un épanchement séreux. Le liquide ainsi épanché prend la forme de gouttelettes, disposées en chapelet, dans les fentes intercellulaires de l'épithélium.

Une membrane néo-formée s'interpose souvent entre l'épithélium cornéen et la membrane de Descemet.

Les canaux par lesquels les nerfs de la cornée passent à travers la membrane de Bowman sont remplis d'un liquide transparent, qui fait ressortir les nerfs et permet de les voir plus facilement qu'à l'état normal. La couche parenchymateuse de la cornée est traversée par un grand nombre de lacunes représentant des voies lymphatiques distendues par le liquide séreux de l'épanchement; l'œdème de la cornée (Fuchs) et le fait que, par leur tiraillement dû à l'hyper-

tonie (Fleischl), les fibres cornéennes deviennent biréfringentes, sont les causes de l'opacité cornéenne que l'on constate à l'examen clinique.

On a examiné des yeux glaucomateux ayant des lésions de dégénérescence très accusées. Les altérations inflammatoires de la cornée et de ses parties voisines sont des altérations ayant leur point de départ dans le canal de Schlemm et dans l'espace de Fontana, atteints eux-mêmes d'une inflammation adhésive et exsudative (synéchies antérieures-périphériques de l'iris); il se produit alors une oblitération de la partie périphérique de la chambre antérieure de l'œil ; la surface antérieure de la membrane de Descemet est ainsi réunie à l'iris par un tissu lamineux néo-formé.

On a constaté cette altération dans des cas de glaucome primitif ou secondaire; dans cette dernière forme, les altérations anatomiques sont tout à fait identiques à celles du glaucome primitif, glaucome dont la cause primordiale est encore inconnue. Ainsi on a constaté l'oblitération de l'espace de Fontana dans des cas de glaucome secondaire produit par une luxation du cristallin dans le corps vitré, ou bien encore par un sarcome de la choroïde (Knies et Fuchs).

Les parois vasculaires de l'iris subissent souvent des altérations qui peuvent aller jusqu'à la sclérose et aboutir finalement soit à un rétrécissement considérable de leur calibre, soit même encore à une oblitération totale du vaisseau avec dégénérescence hyaline de sa tunique interne (Ulrich [1]). On a en outre constaté sur des yeux glaucomateux une infiltration inflammatoire chronique des couches postérieures de l'iris et quelquefois aussi une exsudation à sa surface antérieure. Les couches postérieures de la partie pupillaire de l'iris sont tournées en avant; ce symptôme a été appelé par Michel *ectropion du sphincter irien;* d'après Brailey, une dilatation

[1] Ulrich, Compte rendu du 56e Congrès des naturalistes et médecins allemands, 1883.

du grand cercle artériel de l'iris serait de règle dans le glaucome.

D'après Fuchs et Stilling le corps ciliaire, dans le glaucome, présente des dimensions plus grandes qu'à l'état normal ; il s'atrophie dans les périodes avancées du glaucome ; cette atrophie porte aussi sur le muscle de l'accommodation. Il se fait en même temps une prolifération du tissu lamineux qui sépare les faisceaux de fibres lisses de ce muscle. Les procès ciliaires sont hypérémiés, la couche pigmentaire est raréfiée ; les granulations de pigment pénètrent dans l'humeur aqueuse, d'où elles passent dans la chambre antérieure de l'œil et elles vont alors se déposer à la partie périphérique de la chambre antérieure et dans le pourtour du plexus veineux qui constitue le *canal de Schlemm*.

La chambre postérieure est toujours conservée : la zone de Zinn plutôt atrophiée qu'épaissie : s'il y a eu cataracte, les lésions anatomo-pathologiques de cette opacité du cristallin sont absolument analogues à celles de la cataracte sénile et non pas, comme on l'a avancé, à celles de la cataracte cyclitique. Après ce que nous avons dit à ce sujet (*voir* plus haut) nous croyons inutile de revenir sur la cataracte irido-cyclitique.

D'après quelques auteurs, la choroïde serait plus particulièrement atteinte par le processus glaucomateux. Les couches moyenne et externe sont d'abord envahies, puis, d'après quelques auteurs, la chorio-capillaire. La partie antérieure située entre l'ora serrata et l'équateur de l'œil présente des lésions inflammatoires si prononcées qu'on peut aussi les constater à l'ophthalmoscope (Fuschs, Goldzieher).

Cette inflammation a été aussi décelée par nous, grâce à l'ophthalmoscope, au pourtour de la papille optique.

De la choroïde, le processus peut se propager soit à la lamina fusca, soit aux gaînes péri-choroïdales qui entourent les veines vortiqueuses en dedans des canaux scléroticaux qu'elles traversent. Au dire de Stilling[1], tout au début du glaucome, il

[1] Stölting, Archiv, f. Ophthalm., t. XXXIV, f. 2, 1888.

serait assez commun de constater un œdème de la lamina fusca, œdème qui, d'après le même auteur, en comprimant les veines vortiqueuses, jouerait un grand rôle dans l'augmentation de la tension intra-oculaire. Cependant, d'après certains auteurs (Schlegtendahl [1]), cet œdème ne serait qu'accessoire dans la production de l'hypertonie.

Straub [2], en pratiquant des coupes équatoriales d'yeux frais normaux, a trouvé que la choroïde se séparait légèrement de la sclérotique. Cette rétraction ferait, paraît-il, défaut dans les yeux glaucomateux ou durcis dans la liqueur de Müller. Il y aurait dans le glaucome une diminution de l'élasticité de la choroïde.

On trouve aussi dans la choroïde des altérations vasculaires consistant en: infiltration des parois, prolifération de la membrane interne, rétrécissement du calibre ainsi qu'une thrombose, qui peut être passagère ou durable, et entraîne l'oblitération totale ou partielle de ces vaisseaux ; les gaînes lymphatiques entourant les veines vortiqueuses en dedans des canaux scléroticaux sont également infiltrées.

Des foyers inflammatoires ayant leur origine dans la lamina fusca peuvent de même se développer dans les nerfs ciliaires, ou encore dans les canaux scléroticaux que les nerfs traversent et en dedans de la sclérotique. Dans la lamina fusca les nerfs ciliaires sont fréquemment atrophiés.

Le tissu sclérotical est infiltré aux points où l'inflammation des gaînes péri-vasculaires ou péri-neurales s'est propagée dans ses fentes interstitielles. La sclérotique est quelquefois œdématiée. Stilling a observé, dans des yeux glaucomateux, que les couches périphériques postérieures de la sclérotique, ainsi que la gaîne durale du nerf optique, étaient fendues en lamelles par un œdème interstitiel notable.

Le développement d'ectasies (staphylomes) scléroticales est un phénomène secondaire tardif causé par la déchirure

[1] Schlegtendahl, Klin Monatsbl. f. Augenheilk , 1888, février.
[2] Straub, Archiv f. Ophthalm., t. XXXIV, f. 3, 1889.

partielle des lamelles internes de la sclérotique. Si une production inflammatoire a réuni la sclérotique à la choroïde, l'ectasie porte en même temps sur les deux membranes, tandis que si l'inflammation a atteint seulement la sclérotique sans amener son adhérence à la choroïde, la sclérotique seule est ectasiée.

Les veines formant le canal de Schlemm présentent, au début du glaucome, des dilatations partielles ; plus tard, vers la fin du processus, elles sont oblitérées par une endophlébite.

Les altérations de dégénérescence de la rétine débutent par ses couches internes, d'abord dans l'ora serrata et dans le pourtour du nerf optique. Peu à peu on y constate la disparition des éléments nerveux et de la couche des bâtonnets et des cônes, l'hypertrophie et le développement de fentes dans les couches granuleuses.

Le corps vitré ne paraît pas avoir, jusqu'à ce jour, présenté des lésions caractéristiques du glaucome.

L'examen micrographique du nerf optique, fait dans deux cas de glaucome secondaire, nous a donné la clef des phénomènes observés à l'ophthalmoscope. Dans un de ces cas, nous notons l'excavation décrite du nerf optique (p. 121). La situation des branches vasculaires (fig. 54, *gf*) passant dans la partie nasale de l'excavation, ainsi que la situation des fibres nerveuses, sont dignes de remarques. Tandis que les vaisseaux couvrent immédiatement la lame criblée, refoulée en arrière et réduite à un simple bord étroit, nous voyons les fibres optiques situées du côté interne des vaisseaux, remplissant ainsi une partie de l'excavation.

Mauthner [1] ajoute, avec raison, que ce qui apparaît, à l'examen ophthalmoscopique, comme excavation du nerf optique, ne peut pas être une véritable fossette de la surface antérieure de la papille optique même, mais qu'il doit exister

[1] Mauthner, Vortræge aus dem Gesammtgebiete der Augenheilkunde, 9, Heft, p. 24.

encore en dedans du rebord de l'excavation des fibres nerveuses.

Puisque les vaisseaux centraux sont situés, à l'état normal, en dedans des fibres nerveuses, on doit admettre qu'il s'est produit dans le glaucome une *modification dans leurs situations respectives*.

Nous avons fait la même constatation sur un œil énucléé par M. Szili, professeur agrégé à l'Université de Buda-Pesth. C'est l'œil droit d'un cordonnier âgé de vingt-cinq ans, devenu borgne depuis quelques années. Le globe oculaire, dans lequel on peut reconnaître un staphylome intercalaire de la région ciliaire, est élargi dans toutes ses dimensions. Le cristallin apparaît opaque avec des fentes elliptiques situées entre les fibres lenticulaires. La partie postérieure du corps vitré est décollée à une distance considérable de la rétine, l'espace qui sépare la rétine du corps vitré, rempli d'un liquide albumineux.

Le nerf optique présente une excavation profonde (fig. 55, pl. XII). Mais on est frappé de ce que l'excavation de la lame criblée est beaucoup plus grande que celle du nerf optique, surtout la moitié nasale (à droite) qui est remplie de fibres nerveuses. Entre les fibres nerveuses situées en avant de la lame criblée (*lc*), on trouve encore des éléments de tissu conjonctif et dans la partie nasale des formations verruqueuses colloïdes (*co*), composées de couches concentriques.

Du côté temporal, le rebord de l'excavation est très saillant, l'excavation a la forme d'une ampoule. On observe de petites fentes (*ro*, *rh*) situées entre les fibres nerveuses allant du centre de la papille optique, d'un côté, au bord temporal du nerf optique (*t*), de l'autre, à la lame criblée. La fente qui est située le plus en arrière contient un liquide albumineux.

Un faisceau de fibres nerveuses (*f*) sort de la lame criblée et, passant à travers ces petites fentes, se rallie enfin aux autres fibres nerveuses (*nf*); un autre faisceau nerveux situé plus en arrière (*v*) est découpé dans une direction oblique.

Il s'y était produit, sans aucun doute, un décollement partiel des fibres optiques de la lame criblée[1].

Les fibres nerveuses traversant les fentes situées entre la lame criblée et les faisceaux du nerf optique peuvent disparaître complètement, comme nous l'avons observé dans un cas de glaucome inflammatoire chronique. Les seules restes de ces fibres nerveuses étaient, dans ce cas, quelques fibrilles de tissu conjonctif aréolaire traversant les petites fentes néoformées.

Il est certain que la rétraction de la lame criblée dans ce cas s'était produite très rapidement. Cette observation peut expliquer les cas de glaucome où l'on a constaté la présence d'un scotome central (Bunge, Pflüger). La rétraction de la lame criblée est toujours la plus considérable dans sa partie temporale; les fibres nerveuses qu'elle contient et qui aboutissent à la macula peuvent être comprimées ou même détruites.

S'il y a seulement simple compression des fibres optiques dans leur parcours à travers la lame criblée ainsi rétractée, il peut arriver que le scotome central ne soit que passager et l'acuité visuelle s'améliore alors par l'iridectomie; des cas de scotome central persistant après un glaucome peuvent être expliqués, soit par la compression, soit par la destruction des fibres optiques consécutive à la compression exercée par la lame criblée refoulée en arrière. Au début de l'excavation de nerf optique, la lame criblée est plus mince qu'à l'état normal; ceci résulte d'une déchirure partielle de ses fibres se développant sur le côté où les cloisons sont les moins serrées (côté temporal). Plus tard se produit une prolifération hypertrophique des fibres composant les cloisons

[1] Les fentes figurées, produites par la rétraction de la lame criblée, n'ont aucune relation avec les petites fentes qui, dans la coupe longitudinale, apparaissent en dedans de la masse des fibres optiques (Pagenstecher et Genth); elles sont dues à la forme irrégulière de la fossette située dans la papille optique et qui forme de véritables recessus. Le fait que dans notre cas il ne s'agit de tels recessus est prouvé par cela même qu'on n'observe dans la préparation aucune fibre nerveuse immédiatement sur la lame criblée.

de la lame criblée, et dans un cas de glaucome nous avons pu observer cette prolifération d'une façon très nette. Les cellules de la névroglie étaient tellement augmentées dans les interstices des faisceaux que ceux-ci se coloraient, dans la préparation, plus fortement avec le carmin que les cloisons elles-mêmes (voir p. 378).

L'espace intervaginal du nerf optique était élargi dans le même cas. Les fibres constituant la gaîne arachnoïdale se trouvaient considérablement proliférées.

La véritable profondeur de l'excavation (distance entre la rétine et les fibres nerveuses de l'excavation) est dans ce cas de 1mm. 5 dans la partie temporale ; la profondeur ophthalmoscopique (du rebord scléral de l'excavation jusqu'à la lame criblée) de 1mm. 9. *Par conséquent, l'on ne peut pas conclure de la profondeur ophthalmoscopique à la profondeur anatomique de l'excavation.* — Mais il résulte de ceci que, pour les cas examinés, l'excavation n'était pas une simple apparence (« Trugbild » Mauthner).

Remarquons en outre, dans la préparation précédente, la présence d'une membrane fibreuse *(bm)*, développée sur la limite de la papille dans la partie nasale. La membrane passe, en se recourbant, dans l'espace sous-hyaloïdien. Nous ne sommes pas en état de donner une explication satisfaisante de la présence de cette membrane.

La membrane observée par Watson [1] dans un œil myope peut être d'une origine analogue. Un bandeau fibreux se développait aussi dans le cas de Watson de la partie nasale du nerf optique et pénétrait dans le corps vitré. Sa longueur était de 2 millimètres, son épaisseur de un demi-millimètre.

Nous avons constaté, dans les parties de la choroïde et de la rétine voisines de l'excavation du nerf optique, les altérations suivantes :

Dans la rétine, la membrane limitante interne est épaissie et décollée, sur une certaine étendue. Dans la couche des cy

[1] Watson, Ophthalmological Hospital Reports, 1867, t. V, 4, p. [illegible]

lindres-axes on peut reconnaître de petites lacunes produites par une augmentation de la transsudation lymphatique. Les cellules ganglionnaires manquent presque totalement. Quelques-unes seulement de ces cellules sont conservées, elles ont un aspect homogène sans noyau et sont reconnaissables par leurs prolongements. La couche des cellules ganglionnaires, même dans les parties où ces cellules font complètement défaut, est appréciable par la présence d'un certain nombre de fentes sphéroïdales anciennement occupées par les cellules nerveuses.

La couche granuleuse interne est conservée; la couche granuleuse externe manque : de ce fait, les deux couches à grains sont réunies. Les fibres de soutènement y sont considérablement proliférées. En dedans des couches à grains on observe des lacunes irrégulières qui deviennent plus grandes vers la membrane limitante externe. Dans quelques parties, cette membrane est décollée sur une certaine étendue, en forme de bulles minces.

Le pigment de la rétine se présente sous forme de granulations très fines, situées dans les fentes intercellulaires ainsi que dans les cellules épithéliales et stellaires. Les couches externes de la rétine sont généralement plus pigmentées que les internes. La couche des cônes et des bâtonnets fait défaut dans nos préparations.

Le *couche pigmentaire de la rétine* se continue jusqu'au bord de la choroïde; dans la dernière partie, le *pigment manque presque entièrement;* à une certaine distance du nerf optique, au contraire, le pigment de ces cellules est un peu augmenté, mais dans la plupart de ces cellules le pigment est raréfié.

Nous avons pu poursuivre la choroïde jusqu'au bord du nerf optique. Schweigger a observé, dans un cas de glaucome, que la choroïde y était transformée en une membrane atrophiée exempte de pigment. Dans les deux cas que nous avons examinés, la choroïde apparaît plutôt épaissie. Le bord nasal

du foramen opticum chorioïdæ est un peu tiraillé en arrière. On est frappé de ce que les couches internes de la choroïde se présentent moins pigmentées, immédiatement près du nerf optique. Le tissu conjonctif de la choroïde semble au contraire un peu augmenté.

Il est probable que la décoloration de *la couche pigmentaire* et la diminution du pigment dans les couches internes de la choroïde, altérations bornées seulement au pourtour du nerf optique, sont la cause du phénomène du halo glaucomateux [1].

Les différents auteurs que nous avons cités au cours de ce chapitre sont loin d'être d'accord sur la *pathogénie du glaucome*. Knies et Weber regardent l'oblitération de la partie périphérique de la chambre antérieure de l'œil comme une des altérations le plus essentielles. L'inflammation amène un accolement de l'iris à la membrane de Descemet ; il s'ensuit que les voies principales, par lesquelles la lymphe s'écoule au dehors, sont obstruées, entraînant ainsi l'augmentation de tension intra-oculaire. La cause de cette adhérence de l'iris serait, au dire de Knies [2], due à des substances irritantes sécrétées par l'œil; cet auteur considère le glaucome comme une irido-cyclite adhésive, produite par ces substances, qui, tout au début, suivent le courant lymphatique et pénètrent dans la partie périphérique de la chambre antérieure de l'œil et dans le pourtour du canal de Schlemm, déterminant ainsi l'inflammation de ces parties; dans la partie postérieure de l'œil, ces substances se répandent autour du nerf optique, qui est, à l'exception du canal de Fontana et du canal de Schlemm, le seul point où l'on constate des traces inflammatoires dès le début du glaucome.

La théorie de Weber se distingue de la théorie de Knies, en ce que pour lui l'oblitération de la périphérie de la chambre

[1] D'après Schnabel, le halo glaucomateux se rencontre d'ailleurs plus rarement dans le glaucome secondaire que dans d'autres formes du glaucome.
[2] Knies, Centralbl. f. allg. Patholog. u. patholog. Anatomie, 1890, t. I.

antérieure serait de nature secondaire. Le processus primitif serait, pour WEBER, un gonflement des procès ciliaires refoulant l'iris, favorisant ainsi son adossement partiel à la membrane de DESCEMET.

PRIESTLEY SMITH, au contraire, pense que le volume du cristallin, trop grand dans le glaucome, empêcherait l'écoulement de la lymphe oculaire, qui serait ainsi retenue dans le corps vitré; le cristallin et la zone de ZINN, ainsi pressés en avant, favorisent le rétrécissement de la chambre antérieure et l'adossement périphérique de l'iris.

D'autres auteurs cherchent la cause du glaucome dans le corps vitré. Quelques-uns admettent que l'augmentation de volume du corps vitré serait due à une hypersécrétion des liquides normaux intra-oculaires ; pour eux, le glaucome serait une *névrose sécrétoire* (MACKENZIE, SCHNABEL). KLEBS et ULRICH rattachent cette hypersécrétion à des lésions vasculaires; KLEBS admet l'obstruction des veines rétiniennes par les hématoblastes d'HAYEM, qui produiraient peu à peu une thrombose hyaline.

L'on a aussi invoqué l'endophlébite des veines vortiqueuses, comme cause d'augmentation de la tension intra-oculaire.

Nous avons montré, dans nos recherches sur l'irido-cyclite, que toutes les altérations vasculaires que l'on constate dans le glaucome existaient dans l'irido-cyclite. Nous n'y reviendrons pas; nous ferons simplement remarquer que P. SMITH, en 1888, et SCHWEIGGER, en 1890, se sont ralliés à notre opinion émise en 1887. Dans un chapitre ultérieur, nous démontrerons que, dans le glaucome, l'hypertonie est un phénomène primitif tandis que les altérations vasculaires sont secondaires et ne sont que la conséquence de l'augmentation de la tension intra-oculaire.

HYDROPHTHALMIE. BUPHTHALMIE MÉGALOPHTHALMOS

L'*hydrophthalmie* est un glaucome qui apparaît durant la vie intra-utérine, ou dans la première enfance, amenant, à cause de l'élasticité des membranes de l'œil, l'augmentation du volume du globe oculaire. L'ectasie du globe se développe sur le bord cornéen et autour du nerf optique, c'est-à-dire sur les deux grandes voies que suit la lymphe pour s'écouler au dehors. Cross propose de distinguer deux variétés d'hydrophthalmie : la première, dans laquelle une zone transparente sépare la cornée de la sclérotique (buphthalmos), la deuxième où cette zone fait défaut (mégalophthalmos).

Dans la *buphthalmie*, la partie antérieure de l'œil présente une forme conique, la postérieure celle d'une boule. La cornée amincie offre la plus grande épaisseur au centre. Les lacunes intra-cellulaires de l'épithélium cornéen sont agrandies, les cellules contiennent elles-mêmes des vacuoles, qui entourent les noyaux. Une couche de tissu fibrillaire lamineux sépare l'épithélium cornéen de la membrane de Bowman ; cette couche, très mince au centre, est plus développée à la périphérie de la cornée. La membrane de Bowman manque dans la plupart des cas; quand elle existe, elle est extrêmement amincie. Les lamelles de la cornée sont distendues, les fibres qui les constituent sont quelquefois ondulées. On trouve des leucocytes entre les fibres; les couches postérieures de la cornée renferment quelquefois du pigment. La membrane de Descemet est, dans la plupart des cas, bien conservée, mais elle présente des solutions de continuité. Son endothélium n'est pas altéré, et les cellules renferment du pigment, qui se trouve en abondance à la périphérie de la chambre antérieure.

La sclérotique diminue d'épaisseur en quelques points, dans d'autres elle est infiltrée de cellules de pus.

L'espace de Fontana est tantôt conservé (Grahamer, Halt), tantôt oblitéré (Schiess). L'iris est atrophié. Le canal de Schlemm peut faire défaut ou se montrer notablement rétréci (Schlegtendahl et Dürr[1]). Quelques auteurs ont constaté une vascularisation et une dilatation exagérées des voies lymphatiques passant au pourtour du canal de Schlemm dans le limbe cornéen. La zone de Zinn est généralement amincie ; ses fibres offrent aussi quelques altérations. Le corps vitré est décollé de la cristalloïde postérieure et de la partie postérieure de la rétine. On a constaté aussi l'excavation du nerf optique.

Pour certains ophthalmologistes, toutes ces lésions reconnaîtraient soit une acuité excessive au début de l'inflammation, soit une cyclite survenant comme épiphénomène (Cross). Schlegtendahl et Dürr pensent que la choroïde est le point de départ de l'affection, d'autres enfin admettent que ces lésions sont dues à l'augmentation de la tension intra-oculaire qui amène l'ectasie et l'amincissement de la cornée et de la sclérotique.

PARALLÈLE DES LÉSIONS ANATOMO-PATHOLOGIQUES OBSERVÉES DANS L'IRIDO-CYCLITE ET LE GLAUCOME

Très fréquemment, l'irido-cyclite, le glaucome et la buphthalmie (glaucome fœtal, Muralt et Mauthner) offrent les mêmes altérations. Nous citerons tout particulièrement la dilatation des fentes inter-cellulaires de l'épithélium cornéen, la néo-formation d'une couche panneuse entre l'épithélium cornéen et la membrane de Bowman : l'œdème de la couche parenchymateuse de la cornée, que l'on rencontre surtout dans le glaucome ; dans ce dernier, l'œdème occupe les couches antérieures ; dans l'irido-cyclite, les postérieures ;

[1] Schlegtendal et Dürr, Compte rendu du 7e Congrès international d'Ophthalmologie de Heidelberg, 1888, p. 216.

enfin la sclérose des vaisseaux, les altérations du corps ciliaire et les couches internes de la choroïde. L'iris est fréquemment infiltré dans l'irido-cyclite et dans le glaucome (MICHEL). Autant que nous avons pu en juger, les lésions de la rétine dans l'irido-cyclite et le glaucome paraissent identiques. BRAILEY a observé dans le glaucome des lésions inflammatoires du nerf optique et SATTLER du corps vitré.

Les vaisseaux et les lymphatiques offrent des altérations analogues.

Un certain nombre d'autres altérations, que l'on considérait jadis et encore aujourd'hui comme caractéristiques du glaucome, se retrouvent aussi dans l'irido-cyclite.

Ni l'infiltration du pourtour du canal de SCHLEMM, suivie de son obstruction (obstruction également constatée dans la buphthalmie), ni l'infiltration du ligament pectiné de l'iris, ni l'oblitération de la partie périphérique de la chambre antérieure, ni l'infiltration des gaînes lymphatiques des veines vortiqueuses ne sont des altérations appartenant en propre au glaucome; on les retrouve aussi dans l'irido-cyclite et *selon toute probabilité dans toutes les affections inflammatoires chroniques du tractus uvéal.*

STILLING [1] a trouvé dans le glaucome la gaîne durale du nerf optique gonflée et fendue en plusieurs lamelles; et il a constaté les mêmes lésions dans les parties voisines de la sclérotique. En comparant les altérations mises en lumière par nos recherches sur l'irido-cyclite aux altérations que divers auteurs considèrent comme caractéristiques du glaucome, nous en arrivons à admettre l'identité des lésions anatomo-pathologiques dans ces deux affections si différentes au point de vue clinique. STILLING lui-même a reconnu que les altérations qu'il a constatées dans des yeux glaucomateux ne sont que de nature secondaire et n'appartiennent nullement au processus primitif du glaucome.

[1] STILLING, Archiv für Augenheilkunde, t. XVI, p. 312.

Il est donc certain que les lésions cyclitiques que l'on rencontre dans le glaucome ne sont que secondaires, et il se dégage de tout ce qui précède la conclusion suivante : c'est que désormais ces altérations ne doivent plus être considérées comme caractéristiques du glaucome, dont les causes premières sont encore à déterminer.

EXPLICATION DES PLANCHES

LES DESSINS SONT EXÉCUTÉS PAR L'AUTEUR MÊME

Lettres communes à toutes les figures.

aks — couche à grains externes.
am — muscle ciliaire.
ams — couche granuleuse externe.
C — cornée.
CCL — canal de Cloquet.
CH — canal d'Hannover.
ch — choroïde.
cj — conjonctive.
CP — canal de Petit.
cs — couenne cyclitique.
ds — gaine durale du nerf optique.
e — exsudat.
gf — vaisseau sanguin.
gk — corps vitré.
hk — chambre postérieure de l'œil.
hy — hyaloïde.
i — iris.
ihk — prolongement intravallaire de la chambre postérieure.
iks — grains internes.
iv — espace intervaginal du nerf optique.
K — tissu osseux.
L — cristallin.
lc — lame criblée.
le — membrane limitante externe.
li — membrane limitante interne.
lk — cristalloïde.
md — membrane de Descemet.
mr — canal médullaire de l'os.
n — rétine.
nfs — couche des fibres nerveuses.
pc — procès ciliaire.
pcr — pars ciliaris retinæ.
pe — couche pigmentée.
ps — gaine piale du nerf optique.
s — sclérotique.
sl — espace supra-choroïdien.
szs — couche des cônes et bâtonnets.
vk — chambre antérieure de l'œil.
z — zone de Zinn.
zl — lamelle zonulaire de la cristalloïde.

Fig. 1. — Dessin produit par notre modification de la méthode de His. Coupe méridienne de la partie inférieure d'une vallée ciliaire et de la partie la plus proéminente d'une montagne ciliaire.

hym — contour du corps vitré correspondant à la montagne ciliaire.

hyv — contour du corps vitré correspondant au val ciliaire.

prz — contour du ligament prismatique du cristallin.

r — cavités traversées par des fibres zonulaires. Les cavités sont en communication avec la chambre postérieure.

Les coupes, auxquelles sont empruntées les figures 4, 5 et 6, sont faites dans la direction de la flèche *aa*.

Remarque. — Excepté la figure 1, les contours de presque toutes les préparations sont dessinés à l'aide de moindres grossissements. Le grossissement déclaré est le grossissement employé pour dessiner les détails. La plupart des préparations figurées sont faites sur des yeux inclus dans de la colloïdine. Les préparations des yeux inclus dans la paraffine sont marquées avec (P.).

Fig. 2. — Coupe méridienne de la partie antérieure d'un œil atteint de l'irido-cyclite. Synéchie antérieure. Commencement de cataracte.

La coupe empiète du côté droit sur le val ciliaire. (80 diamètres.)

a — cavité située dans le corps vitré.

plr — espace postlenticulaire.

zi — couche interne de la zone de Zinn.

Fig. 3. — Coupe méridienne du corps ciliaire dans le val ciliaire du même œil. Les prolongements intravallaires de la chambre postérieure apparaissent remplis d'un exsudat séro-purulent. Le corps vitré est décollé des fibres zonulaires internes. (200 diamètres.)

a — parties réticulaires bien colorées du corps vitré.

b — parties semblables peu colorées.

h — cavités situées dans le corps vitré.

l — partie lamellaire du corps vitré.

Fig. 4. — Coupe dans une direction perpendiculaire à l'axe de quelques prolongements radiaires des procès ciliaires allant presque vers le centre de l'œil. Dans la partie antérieure du corps ciliaires les prolongements intervallaires et le canal de Petit sont appréciables. (50 diamètres.)

Fig. 5. — Partie périphérique de la dernière coupe. La coupe atteint au côté droit la partie antérieure des procès ciliaires; à gauche leurs parties moyenne et postérieure. La largeur des prolongements intravallaires diminue en arrière. Ils manquent au côté gauche de la coupe dessinée. (130 diamètres.)

Fig. 6. — Coupe (exécutée dans la même direction) des parties antérieures des procès ciliaires du même œil. (200 diamètres.)

f — fibres réticulaires minces traversant le canal de Petit.

zf — fibres zonulaires couvrant les montagnes ciliaires.

Fig. 7. — Coupe méridienne du corps ciliaire correspondant au val ciliaire. Cet œil présente un décollement du corps vitré dû à la putréfaction. Le canal de Petit CP est traversé par des fibres zonulaires. (50 diamètres.)

Fig. 8. — Préparation représentant la vue de face de la zone de Zinn et du bord antérieur de la rétine atteinte d'un début de dégénérescence kystoïde (*h*). (50 diamètres.)

sf — faisceaux des fibres qui se développent de la membrane limitante interne.

p — cellules pigmentées, accolées à la zone de Zinn; la plupart des cellules pigmentées étaient écartées par un pinceau.

Fig. 9. — Vue de face de la zone de Zinn à l'ora serrata. La rétine est atteinte d'une dégénérescence kystoïde bien développée. (50 diamètres.)

h — espaces irréguliers en dedans de la rétine.

b — limite rétinienne correspondant au bord antérieur de la choroïde.

sf — comme dans la figure 8.

Fig. 10. — Coupe méridienne de la partie proéminente de l'ora serrata d'un homme, âgé de 68 ans. (P.) (200 diamètres.)

h — comme dans les figures 8 et 9.

p — couche pigmentée du corps ciliaire.

sf — prolongement à éperon.

Fig. 11. — Coupe dans une direction parallèle aux montagnes ciliaires présentant leurs parties internes. (50 diamètres.)

cf — fibres circulaires de la zone de Zinn qui commencent dans une direction méridionale, elles deviennent ensuite circulaires et se terminent enfin dans les vals ciliaires.

lf — fibres méridiennes de la zone de Zinn.

kr — entrecroisement des fibres zonulaires.

Fig. 12. — Préparation faite avec l'aiguille. Coupe épaisse méridienne de la partie postérieure du corps ciliaire: l'hyaloïde est vue de sa surface externe. La partie antérieure du corps vitré est séparé de la zone de Zinn. (P.) (200 diamètres.)

p — couche pigmentaire de l'orbiculus ciliaris et de la portion de la rétine.
pe — couche pigmentaire de la rétine, vue de face.
zg — fibres zonulaires issues du corps vitré.
wf — fibres ondulées de la zone de Zinn (Henle).
zf — fibres zonulaires droites.

Fig. 13. — Coupe méridienne d'un œil atrophié énucléé pour cause d'ophthalmie sympathique. (P.) (8 diamètres.)
a — tissu cicatriciel produit par l'iris et par le débris de la cornée.
gk — corps vitré enclavé dans une plaie de la cornée. Il représente avec l'iris (*o*) et le muscle ciliaire (*am*) la paroi antérieure de l'œil atrophié.
v — espace situé entre le bord scléral et le muscle ciliaire.
b — partie du tissu lamineux, où sont confondues les limites de l'ancienne horoïde, de la rétine et du corps vitré.

Fig. 14. — Coupe méridionale d'un œil atrophié. (4 diamètres.)
vk — chambre antérieure élargie.
n — rétine pliée et arrachée de l'ora serrata.
no — nerf optique.
b — débris des fibres du corps vitré tiraillé en avant.
r — cavité située en arière du corps vitré.

Fig. 15. — Coupe transversale de l'épithélium de la cornée d'un œil atrophié. (P.) (200 diamètres.)
f — cellules basales.
a — fente produite par le décollement peu profond de l'épithélium.
mb — membrane de Bowman.
cp — couche parenchymateuse de la cornée.

Fig. 16. — Coupe transversale de l'épithélium cornéen du même œil (près du limbe cornéen.) Les lacunes intercellulaires sont considérablement élargies. (P.) (300 diamètres.)
a — membrane composée de tissu conjonctif décollée par un exsudat.
h — bulle de la surface de la cornée.
nf — fibres nerveuses, situées en dedans des lacunes intercellulaires élargies.

Fig. 17 — Coupe transversale de la partie périphérique d'un œil irido-cyclitique. Œdème de la cornée. (130 diamètres.)
e — épithélium de la cornée.
es — vaisseaux du limbe cornéen, entourés des leucocytes.
mb — membrane de Bowman.
a — décollement peu étendu de la membrane de Descemet.

Fig. 18. — Coupe transversale de la partie postérieure de la cornée d'un œil atrophié. Epanchement situé (*c*) entre la membrane de Descemet plée (*md*) et la couche parenchymateuse de la cornée. (190 diamètres.)

Fig. 19. — Œdème de la cornée dans un œil atrophié. Coupe transversale. (470 diamètres.)
ck — cellules fixes de la cornée, présentant une augmentation des noyaux
ez — globules blancs en dedans des voies lymphatiques élargies.
A — prolongement protoplasmique d'une cellule fixe de la cornée.

Fig. 20. — Coupe frontale de la partie postérieure de la cornée, près du bord cornéo-scléral. Elargissement des voies lymphatiques. (470 diamètres.)
ck, *ez* et *f* — comme dans la fig. 19.

Fig. 21. — Coupe transversale de la cornée d'un œil atrophié. Décollement de la membrane de Descemet par un exsudat purulent. (80 diamètres).
ic — parties enflammées de la couche parenchymateuse de la cornée.

Fig. 22. — Coupe méridionale de la partie périphérique de la chambre antérieure dans un cas d'irido-cyclite (P.) (190 diamètres.)
m — membrane de nouvelle formation à la surface antérieure de l'iris.
f — séparation d'une partie périphérique de la chambre antérieure, remplie d'un liquide albumineux.

a — Séparation en lamelles de la membrane de Descemet, due à la rétraction de l'iris.

Fig. 23. — Rebord interne de la partie séparée de la chambre antérieure.

af, m — comme dans la figure 22.

Fig. 24. — Coupe méridienne de la partie périphérique de la chambre postérieure dans un cas d'irido-cylite. (130 diamètres.)

hk — restes de la chambre postérieure.

f — liquide séreux entre la cristalloïde et la partie corticale du cristallin.

Fig. 25. — Coupe faite perpendiculairement à quelques prolongements radiaires des procès ciliaires dans leur partie antérieure. (P.) (130 diamètres.)

ihk — prolongements intravallaires de la chambre postérieure remplis d'un exsudat séro-purulent.

z — masse principale des fibres zonulaires, couvertes de cellules pigmentées.

Fig. 26. — Cellules de la pars ciliaris retinæ d'un œil cyclitique au début de la maladie.

f — épanchement interstitiel situé entre les cellules et les fibres de soutènement.

tr — gouttelettes de liquide dans la portion ciliaire de la rétine.

p — cellules pigmentées.

li — lame vitrée décollée.

Fig. 27. — Coupe méridienne de la portion ciliaire de la rétine très épaissie d'un œil atrophié. (P.) (130 diamètres.)

p — couche pigmentaire proliférée.

per — enchevêtrement produit par la sécrétion cuticulaire des cellules. Les cellules sont détruites par une dégénérescence graisseuse.

Fig. 28. — Coupe oblique de la cristalloïde antérieure d'un œil atrophié. (520 diamètres.)

zl — lamelle zonulaire de la cristalloïde antérieure.

g — fossette de la surface postérieure de la cristalloïde antérieure produite par l'action mécanique de dépôts de chaux.

kb — cataracte capsulaire présentant des infiltrations calcaires.

Fig. 29. — Coupe méridienne des couennes cyclitiques situées en arrière l'iris. (80 diamètres.)

bz — fibres lenticulaires hydropiques situées en dedans des plis de la cristalloïde.

a — débris des fibres lenticulaires.

k — ossification des couennes cyclitiques situées entre les plis de la cristalloïde.

Fig. 30. — Coupe méridienne de la partie antérieure d'un œil à une période très avancée de l'irido-cyclite. Changement très considérable dans la forme du cristallin. (8 diamètres.)

f — cavité remplie de sérum, située entre le corps vitré et la rétine décollée.

hg — épanchement hémorrhagique sur la surface externe du corps vitré.

Fig. 31. — Coupe méridienne d'une cataracte fibreuse d'un œil atrophié. (P.) (60 diamètres.)

sp — fentes contenant en partie des fibres lenticulaires conservées, en partie des débris de ces fibres.

Fig. 32. — Coupe méridienne d'une cataracte fibreuse d'un œil atrophié. (80 diamètres.)

a — partie ouverte du sac capsulaire.

f — partie périphérique de la cataracte fibreuse.

ka — partie calcifiée de cette dernière partie fibreuse.

le — noyau du cristallin.

Fig. 33. — Coupe méridienne d'une cataracte fibreuse d'un œil atrophié. (P.) (60 diamètres.)

a — périphérie fibreuse calcifiée de la cataracte.

b — masses fibreuses exemptes de dépôts calcaires.
f — cavité ramollie contenant des vaisseaux ramifiés.
n — partie périphérique infiltrée de chaux.
g — petite cavité ramollie.

Fig. 34. — Commencement de l'ossification dans la même cataracte fibreuse. (60 diamètres.)
a, b, f — comme dans la figure 33.
kn — fente artificielle produite par la préparation.
k — ossification de la cataracte fibreuse.
mr — cavité moelleuse de l'os.
e — kystes produits par le ramollissement muqueux de la partie postérieure de la cataracte fibreuse.
d — cavités irrégulières produites par la dégénérescence muqueuse des couennes cyclitiques.

Fig. 35. — Coupe méridienne de la partie postérieure du corps vitré, dans un cas d'irido-cyclite au début. (200 diamètres).
li — membrane limitante interne décollée par un épanchement.
h — épanchement situé entre le corps vitré et la membrane limitante interne.
ni — cavités irrégulières situées en dedans du tissu du corps vitré.

Fig. 36. — Coupe méridienne de la partie postérieure du noyau du corps vitré du même œil. (470 diamètres.)
bf — fibres lamineuses traversant la cavité située en bas de la figure.
n — réseau mince composé de petites fibrilles.
l — faisceaux composant des lamelles.

Fig. 37. — Cellules de la partie postérieure du corps vitré du même œil. (520 diamètres.)
v — vacuole située en dedans du protoplasma.

Fig. 38. — Partie enflammée de la même région du corps vitré. (520 diamètres.)
a — cellule du corps vitré.
b — fibrille de tissu lamineux.
ez — leucocyte.

Fig. 39. — Cavités irrégulières dans la partie postérieure du corps vitré dégénéré en un tissu conjonctif. Période avancée de l'irido-cyclite. (80 diamètres.)
bd — tissu conjonctif.
cy — cavité kystoïde remplie d'un liquide albumineux.

Fig. 40. — Tissu conjonctif du corps vitré de la même préparation examiné avec un grossissement plus fort. (470 diamètres.)

Fig. 41. — Inflammation avancée de la partie postérieure du corps vitré dans un cas d'irido-cyclite. (300 diamètres.)
gl — lamelles conservées du corps vitré.
pz — cellules pigmentaires.

Fig. 42. — Partie antérieure du corps vitré d'un œil irido-cyclitique. Coupe méridionale. (64 diamètres.)
ccl — canal de Cloquet rempli d'un épanchement hémorrhagique.
l — cristallin au début de la cataracte.
hr — cavité située dans le corps vitré produite par hémorrhagie.

Fig. 43. — Coupe du corps ciliaire d'un œil irido-cyclitique exécutée dans une direction perpendiculaire à l'axe des procès ciliaires. (P.) (60 diamètres.)
hg — hémorrhagie très étendue dans le corps vitré.
hc — commencement de ramollissement de la partie centrale d'un foyer hémorrhagique.

Fig. 44 — Kyste produit par la dégénérescence muqueuse du corps vitré transformé en un tissu lamineux de l'œil atrophié. (300 diamètres.)
cr — cavité kystoïde.
b — corps vitré dégénéré en un tissu lamineux.

a, d — petites cavités situées au voisinage de la grande cavité.

Fig. 45. — Coupe méridienne de la partie antérieure d'un œil atrophié avec décollement total de la rétine. Ossification totale du corps vitré. (P.) (60 diamètres.)

w — ancienne perforation de la cornée.

zf — partie enclavée du corps vitré.

hk — fente présentant la dernière trace de la chambre postérieure de l'œil.

ic — kystes dans la trame de l'iris.

Fig. 46. — Coupe méridienne de la papille optique et de la partie voisine de la rétine d'un œil cyclitique. (80 diamètres.)

ex — épanchement situé en arrière et en dehors du tissu intermédiaire gonflé.

li — membrane limitante interne décollée.

ex — épanchement situé entre la couche pigmentaire de la rétine et la couche des cônes et bâtonnets.

Fig. 47. — Coupe transversale de la partie externe de la rétine voisine du nerf optique du même œil. (800 diamètres.)

a — gouttelettes de liquide à la surface externe de la membrane limitante externe.

kb — formation nucléiforme dans les segments internes des cônes.

l — cavité lymphatique élargie dans la couche à grains externes.

Fig. 48. — Coupe transversale de la rétine d'un œil énucléé pour cause d'ophthalmie sympathique. Le même œil présentait une excavation glaucomateuse du nerf optique (fig. 54). (200 diamètres.)

l — petites cavités remplies de sérum situées dans la couche des fibres nerveuses.

h — cavités produites par la dégénérescence de la partie interne de la couche à grains externes.

szs — couche des cônes et bâtonnets.

Fig. 49. — Coupe transversale de la rétine de la partie moyenne d'un œil atrophié après l'irido-cyclite. Décollement de la membrane limitante interne. L'enchevêtrement des fibres de soutènement est proliféré. Les éléments nerveux sont détruits. (200 diamètres.)

Fig. 50. — Coupe transversale de la rétine dans la partie postérieure d'un œil atrophié depuis 16 ans. (200 diamètres.)

gf — vaisseau atteint d'une endartérite oblitérante.

co — formation verruqueuse.

Fig. 51. — Coupe longitudinale de la partie rétrobulbaire du nerf optique. (P.) (470 diamètres.)

ez — cellules endothéliales proliférantes entourant les cloisons fibreuses.

lk — cloisons fibreuses épaissies.

ng — fibres nerveuses amyéliniques.

co — formation verruqueuse.

Fig. 52. — Coupe longitudinale de la partie rétrobulbaire du nerf optique d'un œil atrophié depuis 20 ans. (P.) (300 diamètres.)

a — trabécules épaissis de la gaine arachnoïdale.

h — hémorrhagie dans l'espace intervaginal du nerf optique.

b — cloisons fibreuses du nerf optique bien épaissies.

ny — cellules de névroglie augmentées en nombre (névrite parenchymateuse).

Fig. 53. — Coupe transversale de la partie rétrobulaire du nerf optique d'un œil atrophié. (300 diamètres.)

ng — fibres nerveuses, la névroglie est un peu proliférée.

i — cellules endothéliales bien proliférées de la membrane interne d'un vaisseau artériel.

ns — couches néo-formées fibreuses.

a — membrane externe bien épaissie.

Fig. 54. — Coupe méridienne de la papille optique d'un œil énucléé pour cause d'ophthalmie sympathique. (50 diamètres.)

gf — vaisseau situé en dehors de la couche des fibres nerveuses, recouvrant le rebord de l'excavation.

lc — lame criblée tiraillée en arrière.

t — rebord temporal de l'excavation.

ar — tissu fibreux aréolaire contenant des fibres nerveuses et des leucocytes.

Fig. 55. — Coupe longitudinale de la papille optique d'un cas de staphylome intercalaire. L'œil était aveugle pour cause de glaucome secondaire. (50 diamètres.)

lc, t — comme dans la figure 40.

rv, vh — cavités produites par une rétraction très considérable de la partie temporale de la lame criblée; elles sont situées entre la lame criblée et les fibres nerveuses.

f — faisceau de fibres nerveuses, se développant du nerf optique qui passent dans la couche des fibres nerveuses (*nf*).

ar — tissu conjonctif aréolaire contenant les fibres optiques.

gf — comme dans la figure 54.

co — formations colloïdes situées en dedans du nerf optique.

h — hémorrhagie dans les tissus rétrobulbaires, produite par l'énucléation de l'œil.

acp — artère ciliaire postérieure courte.

TABLE ALPHABÉTIQUE DES MATIÈRES

Pages.

Ailerons (prolongements du 1er ordre de Sappey)..... 46
Anasthmoses vasculaires entre le tractus uvéal et la conjonctive..... 392
Anneau de Zinn..... 57
Anophthalmos..... 253
Antre d'Highmore..... 37
Aponévroses de l'orbite..... 46
Appareil lacrymal..... 86
— suspenseur du cristallin. 207
— — anat. comparée..... 221
Arachnoïdes..... 17
Area Martegiani..... 26, 225
Artères de l'organe de la vision..... 80
Atrophie du globe oculaire.... 256
Axes de l'œil..... 4
Bandelettes optiques..... 66, 151
Bâtonnets..... 165, 359
Bourrelet sclérotical..... 11
Buphthalmie..... 256, 415
Canal d'Hannover..... 22, 189
— de Petit..... 22, 198
— de Schlemm..... 120, 287
— hyaloïdien..... 76, 225, 343
— de Cloquet..... 76, 225, 243
— naso-lacrymal..... 90, 240
Capsule de Tenon..... 47, 389
— interne..... 152
Cartilage-tarse..... 54,230
Caroncule lacrymale..... 54, 238
Cavités voisines du nez..... 36
— embryogénie des..... 45
Cataracte molle..... 329
— fibreuse..... 330
— fibro-calcaire..... 332
— vasculaire..... 332
— osseuse..... 333
— pathogénie de la..... 336
— de Morgagni..... 338
— résorption spontanée de la..... 338

Pages

Cellules éthmoïdales..... 37
— maxillaires de Haller.... 39
— sclérales..... 385
— fixes de la cornée.. 104, 269
— du corps vitré..... 227, 340
— vitréipares..... 127
Centre cortical de la vision. 67, 151
— des mouvements coordonnés des yeux..... 74
Chambre antérieure.... 11, 24, 285
— postérieure..... 22, 186
— partie prézonulaire..... 186
— partie zonulaire..... 187
— partie postzonulaire..... 198
— prolongements intravallures, 197, altérations dans l'irido-cyclite.... 319
— endothélium..... 322
Chaux, dépôts de
— dans la choroïde..... 307
— dans l'espace supra-choroïdien..... 318
— dans l'épithélium cornéen 262
— dans la couche parenchymateuse de la cornée. 275
— dans les couennes cyclitiques..... 321
— dans la cristalloïde..... 326
— dans une cataracte fibreuse..... 336
— dans la rétine..... 371, 373
— dans le nerf optique..... 380
Chiasma..... 67, 146
Chorio-capillaire..... 153, 304
Choroïde..... 11, 132, 303
— excroissances papillaires. 307
— ossification..... 308
Choroïdite externe..... 318
Cils..... 54
Cils aberrants..... 54
Conduits lacrymaux... 55, 88, 240
Cônes..... 165, 359
Conjonctive..... 232, 390

Pages
Conjonctivite printanière..... 391
Cornée..... 5, 9, 100
Corona ciliaris..... 11
Corps ciliaire..... 11, 124, 295
Corps vitré..... 17, 25, 224, 338
Cristallin..... 18, 175, 327
Cristalloïde..... 19, 173, 324
Cryptophthalmos..... 253
Cysticerque intra-oculaire..... 251
Décollement de la membrane de Descemet..... 280
— de l'endothélium de la m. de Descemet..... 280
— du corps ciliaire et de la choroïde..... 316
— antérieur du corps vitré. 310, 351
— de la rétine..... 352
— de la m. limitante interne 355
— des fibres optiques de la lame criblée.....
Dégénérescence.
— hyaline des vaisseaux rétiniens..... 372
— secondaire ascendante du nerf optique..... 384
Embryogénie.
— de l'œil..... 97
— du nerf optique..... 140
— de la rétine..... 155
— de la zone de Zinn..... 207
Enclavement de la m. de Descemet dans une plaie cornéenne 278
Espace suprachoroïdien... 11, 315
— de Fontana..... 25, 121, 286
— sus-vaginal..... 47
— de Tenon..... 47, 390
— postlenticulaire..... 220
— — Union avec le canal de Petit..... 321
Excroissances papillaires de la choroïde..... 307
Fascia palpébral supérieur et inférieur..... 49
Fibres optiques..... 142
— lenticulaires..... 179
— du muscle de l'accommodation..... 301
— zonulaires..... 209
Follicules lymphatiques de la conjonctive..... 234
Formations hyalines
— dans la cornée..... 273
— dans la m. de Descemet. 281
— dans la rétine..... 369
— dans le nerf optique.... 379

Pages
Fovea centralis..... 16, 171
Gaînes optiques..... 144, 380
Ganglion ciliaire..... 79, 86
Globe oculaire
— forme..... 3
— parties constituantes..... 8
Glande
— de l'humeur aqueuse. .. 29
— de Meibomius..... 55, 230
— lacrymale..... 87, 239
— de Henle..... 233
— acino-tubuleuses de Waldeyer..... 235
— de Krause. 235
— de Harder..... 228
— de Moll..... 228
Glaucome..... 254, 403
Halo glaucomateux..... 413
Hyaloïde..... 21, 26
Hydrophthalmie..... 415
Humeur aqueuse..... 25
— vitrée..... 26, 226
Indice orbitaire..... 33
Inspection, ectogène..... 246
— endogène..... 346
— par les cicatrices vicieuses 246
Iris..... 11, 114, 290
Irido-cyclite..... 247, 256
— parallèle avec le glaucome..... 416
Karyokinèse..... 178
Kératite vésiculeuse..... 265
— rubanée..... 263
Kystes.
— de l'iris..... 235
— dans l'espace suprachoroïdien..... 317
— par occlusion des prolongements intra-vallaires de la chambre postérieure..... 320
— dans la chambre postérieure de l'œil..... 321
— dans une cataracte fibreuse..... 335
— dans le corps vitré..... 347
Lac lacrymal..... 55, 88
Lame criblée (de la sclérotique) 145
Lamelle zonulaire..... 325
— du corps vitré..... 338
Lamina fusca..... 11, 113
Ligament pectiné de l'iris.. 121, 286
— suspenseur du cristallin..... 21, 219
— palpébral interne et externe..... 50
— larges..... 49

Pages

LYMPHATIQUES
— de l'organe de a vue.... 85
— de la cornée 106, 111
— de la sclérotique..... 114
— du corps vitré..... 343
— de la rétine..... 356
— des paupières..... 231
MACULA lutea..... 16, 170
MÉGALOPHTHALMOS..... 256, 415
MEMBRANE
— de Bowman..... 101, 263
— de Descemet..... 107, 276
— — croissance..... 288
— capsulo-pupillaire..... 174
— chorio-capillaire..... 135
MICROPHTHALMOS..... 253
MUSCLES
— extrinsèques de l'œil..... 55
— releveur de la paupière supérieure..... 57
— tensor trochleæ..... 57
— droits..... 57
— grand oblique..... 60
— petit oblique..... 59
— orbitaire..... 61
— orbiculaire des paupières 61
— de Horner..... 62
— subtarsalis Albini..... 63
— palpébral supérieur et inférieur..... 64
— de l'accommodation. 124, 300
— sphincter irien..... 117, 291
MYOPIE
— rapports avec la forme de l'orbite..... 6, 34
— rapports avec la longueur du nerf optique..... 65
— rapports avec les vasa vorticosa..... 83
NERF optique,
— 17, 65, 140, 374, racine spinale..... 151
— trijumeau..... 68
— oculo-moteur commun.. 69
— oculo-moteur externe... 73
— pathétique..... 71
— ophthalmique de Willis. 68
— facial..... 74
— grand sympathique..... 76
NERFS ciliaires..... 80, 393
— de la cornée..... 109
— de l'iris..... 119
— des paupières..... 230
— de la conjonctive..... 237
NÉVRITE optique..... 374
— accompagnée d'excavation..... 374

Pages

NÉVRITE interstitielle..... 377
— parenchymateuse..... 378
ŒDÈME de la cornée
— dans l'irido-cyclite..... 267
— dans le glaucome..... 404
— dans les yeux atrophiés. 268
— causes..... 282
ŒDÈME de la rétine..... 355
OPHTHALMIE sympathique. 251, 395
ORBICULUS ciliaris..... 11
ORBITE..... 28
ORBITOSTATE..... 33
OSSIFICATION
— dans les couennes cycliti-ques..... 321
— dans la choroïde..... 308
— entre les plis de la cristalloïde..... 334
— dans la rétine..... 373
— dans le corps vitré..... 350
PAPILLE lacrymale..... 55
PAPILLE optique..... 15
— d'yeux atrophiés..... 376
PAROI optico-sphénoïdale..... 41
PAUPIÈRES..... 50, 228
PANOPHTHALMIES..... 246
— suppurée..... 248, 256
PIGMENT
— dans l'épithélium cornéen 262
— dans la couche parenchymat. de la cornée..... 279
— dans les cellules endothéliales de la m. de Descemet..... 280
— dans la chambre antérieure..... 288
— dans la rétine..... 368
— dans le nerf optique..... 379
— dans la sclérotique..... 386
PLI sémi-lunaire..... 55
POINT lacrymal..... 55, 88
POURPRE rétinien..... 17
PROCÈS ciliaires..... 13, 136, 360
RÉTINE..... 14, 155, 352
— prolongements en forme d'éperon de la..... 359
— portion ciliaire.. 15, 128, 296
— portion irienne..... 16
REPLI sémi-lunaire..... 239
RHODOPSINE..... 17
RHYTIDOSIS..... 264
SAC lacrymal..... 89, 240
SARCOME
— du tractus uvéal d'yeux atrophiés..... 312
— à cellules géantes..... 313
— à cellules fusiformes..... 314

Pages
Sclérotique..... 10, 112, 383
Sinus
— frontal..... 36
— maxillaire..... 37
— sphénoïdal..... 41
— anomalies dans la croissance du sinus sphénoïdal..... 41
— embryogénie..... 45
— caverneux..... 73
— de Maier..... 89
Tractus uvéal..... 10
Tumeurs intra-oculaires..... 252
Uvéa..... 118
Vaisseaux
— de la cornée..... 110
— de la sclérotique..... 114
— du corps ciliaire et de l'iris 126
— de la choroïde..... 134
— de la rétine..... 171

Pages
Vaisseaux
— de la conjonctive..... 237
— parois vasculaires, altérations :
— dans la cornée..... 273
— dans l'iris..... 297
— dans le corps ciliaire et la pars ciliaris retinæ.... 295
— dans la rétine..... 370, 372
— dans le nerf optique..... 379
— dans la sclérotique..... 387
— dans la conjonctive..... 391
— dans le glaucome..... 404
Valvule de Hasner..... 91
Veines
— de l'organe de la vue.... 82
— vortiqueuses, altérations, 39,387, dans le glaucome 404
Xanthopsine..... 17
Zone de Zinn..... 17, 207, 322

Poitiers. — Imp. Blais, Roy et Cie, rue Victor-Hugo, 7.

Fig. I.

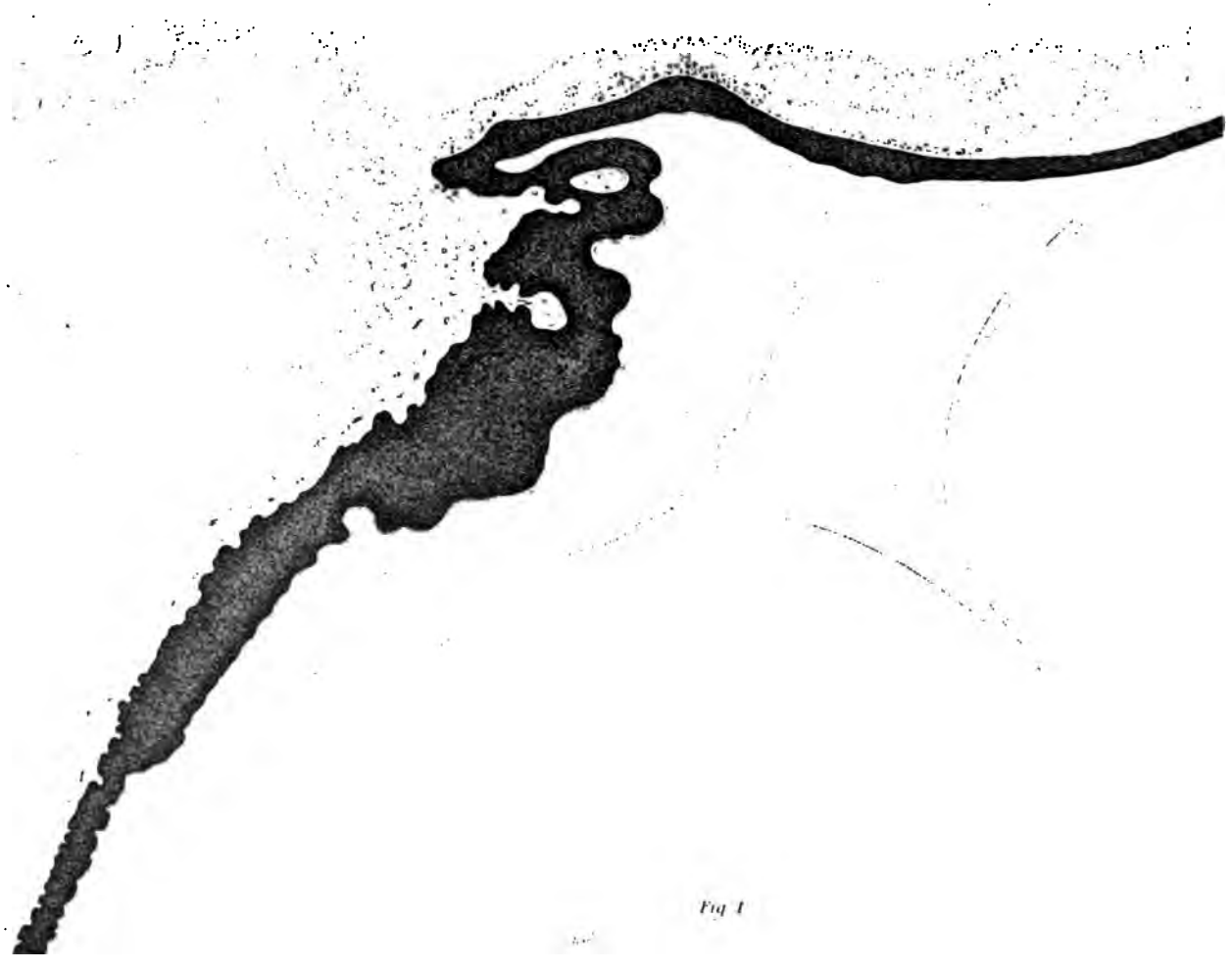

Fig. I.

Fig. 2.

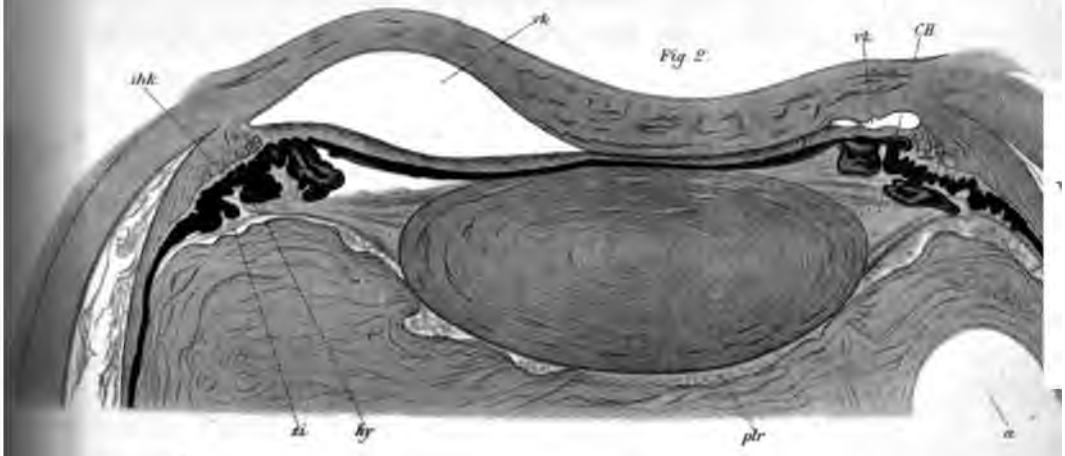

Fig. 3.

Fig. 4.

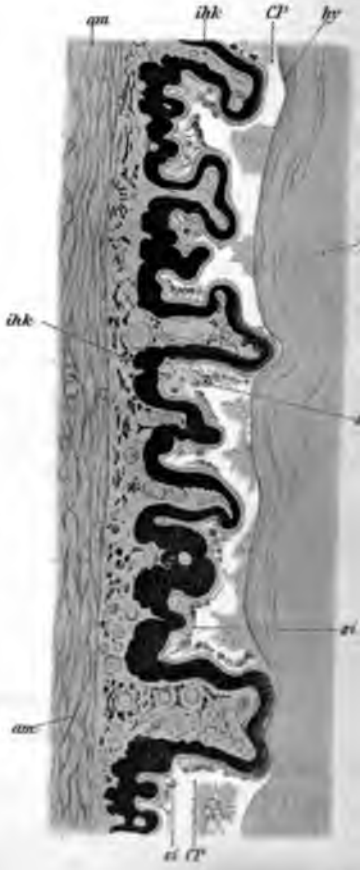

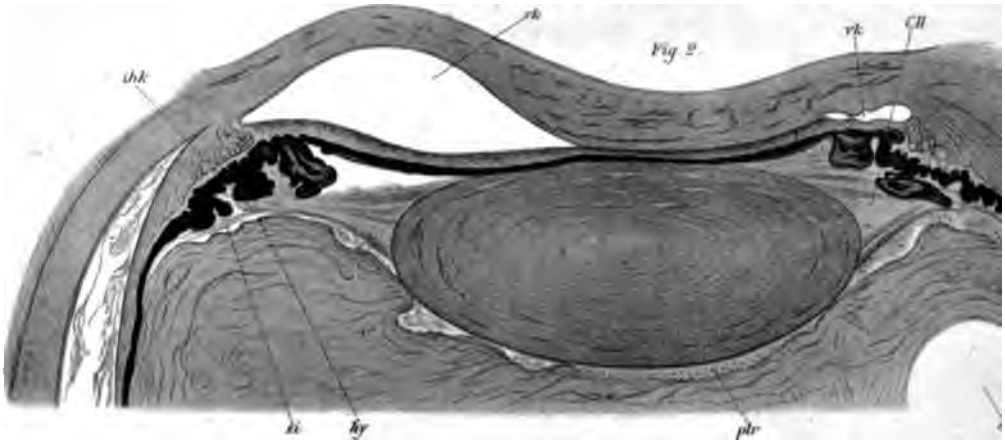
Fig. 2.
ihk
rk
rk
CII
si
hy
plr

Fig. 3.

i
hk
hy
CP
si
ihk
a
h
pr
si
CP
h
a
l
k

Fig. 4.

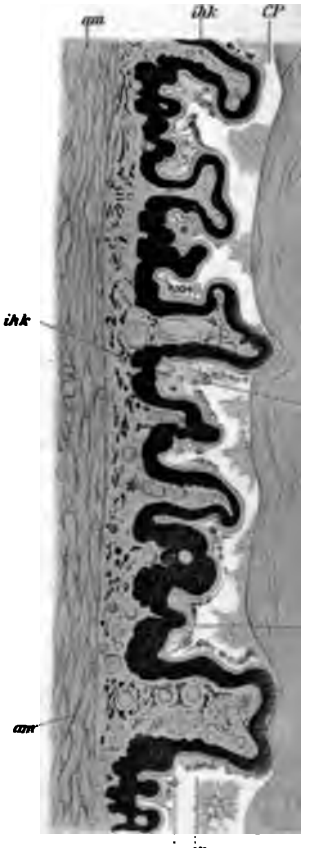
am
ihk
CP
ihk
am
si CP

Fig. 9.

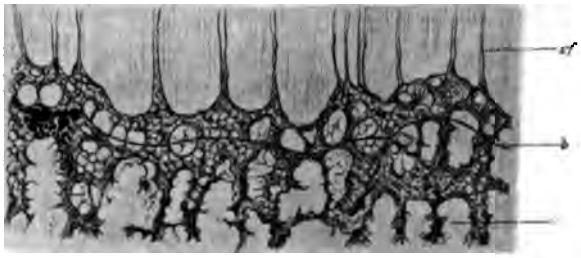

Fig. 12.

Fig. 10

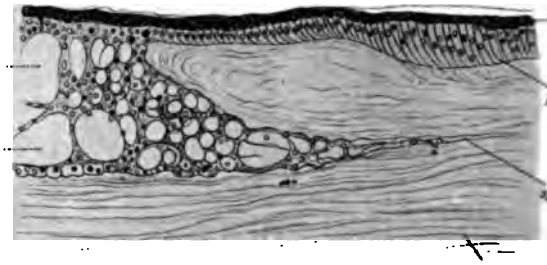

Fig. 11

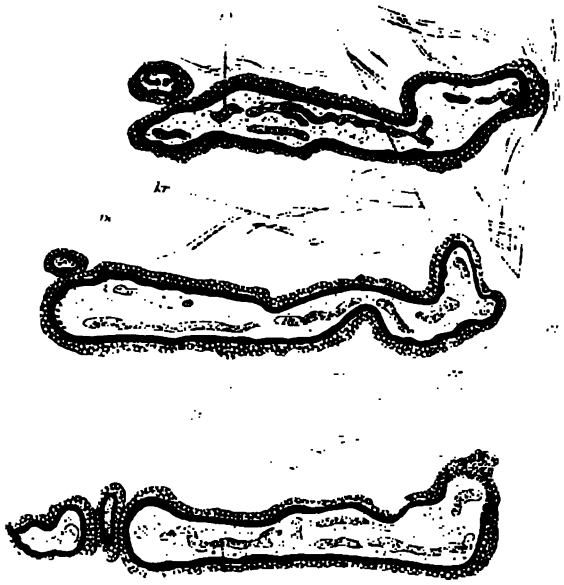

Fig. 16.

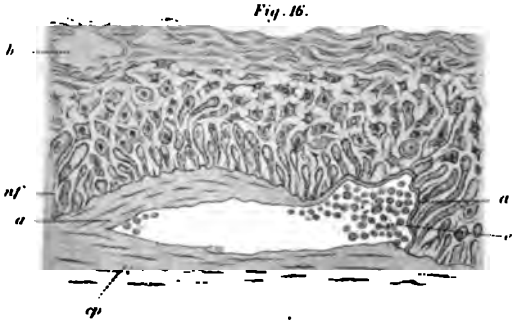

Fig. 18.

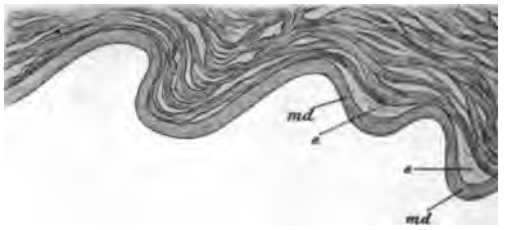

Fig. 25.

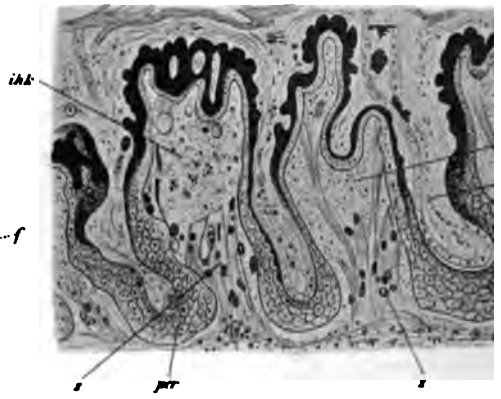

Fig. 19.



Fig. 21.

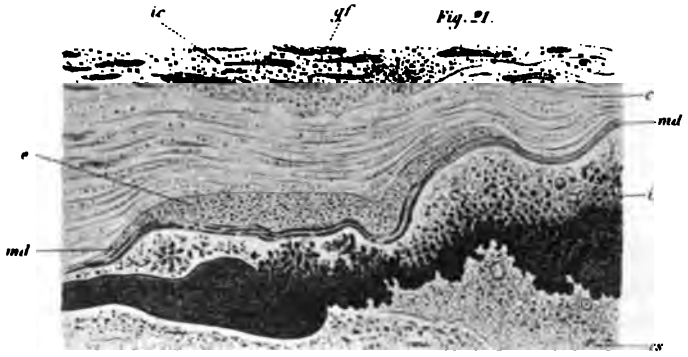

Fig. 27.

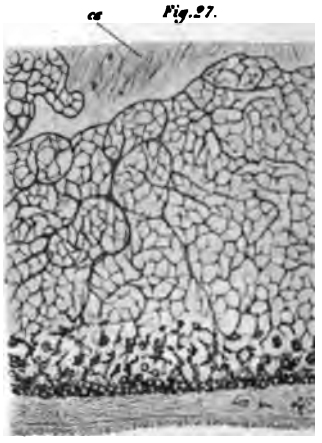

Fig. 22.

Fig. 28.

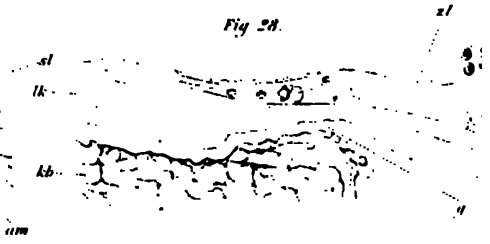

Fig. 31.

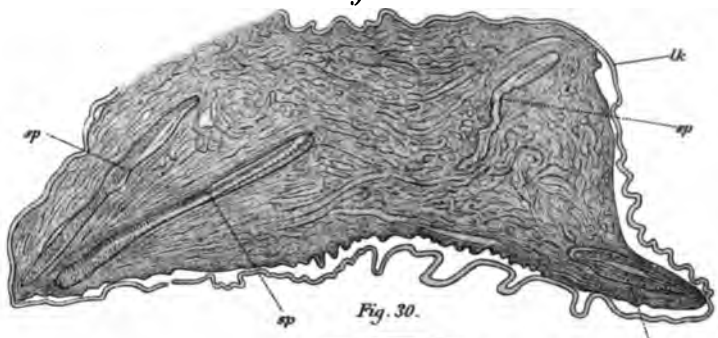

Fig. 30.

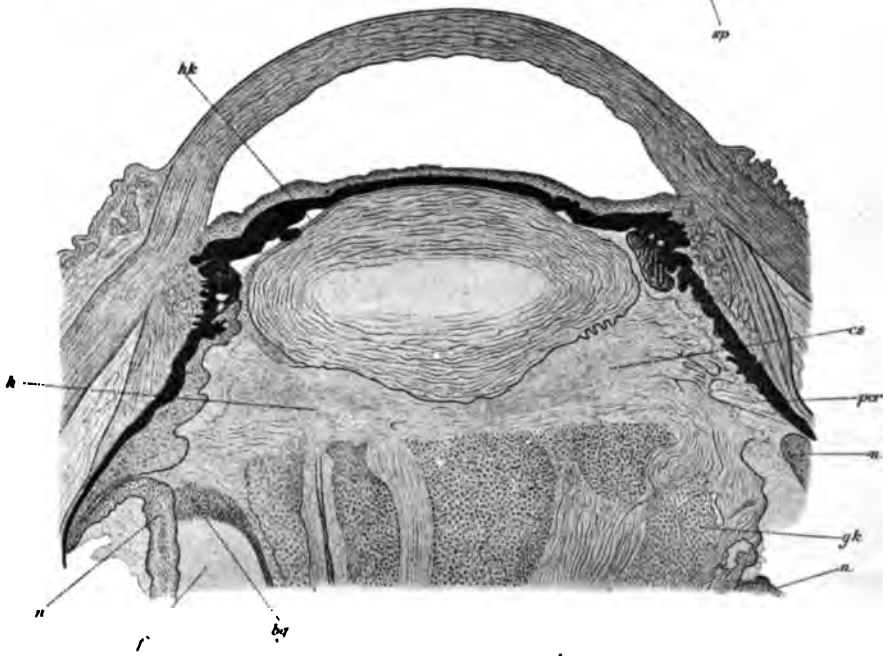

Fig. 32.

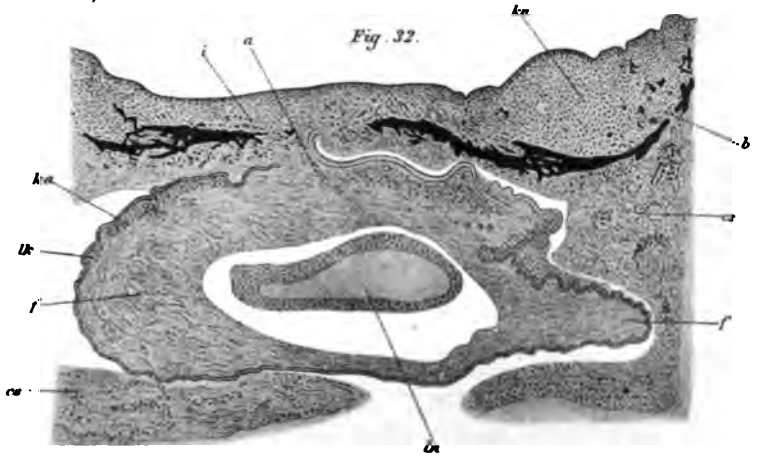

Fig. 33.

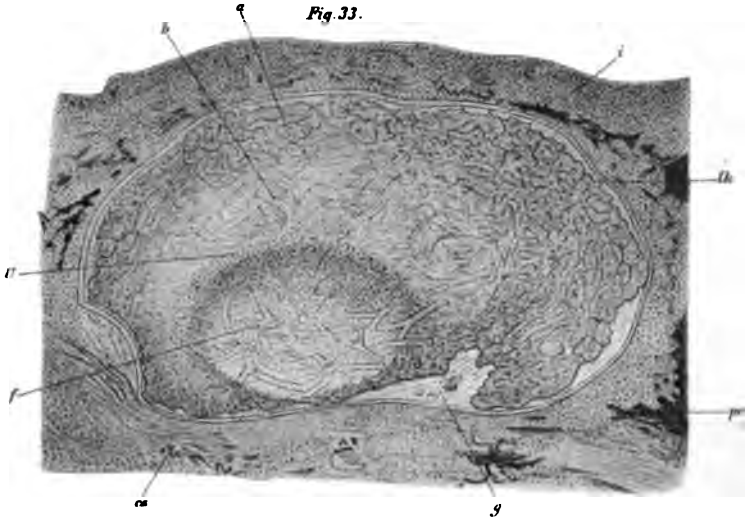

Fig. 34.

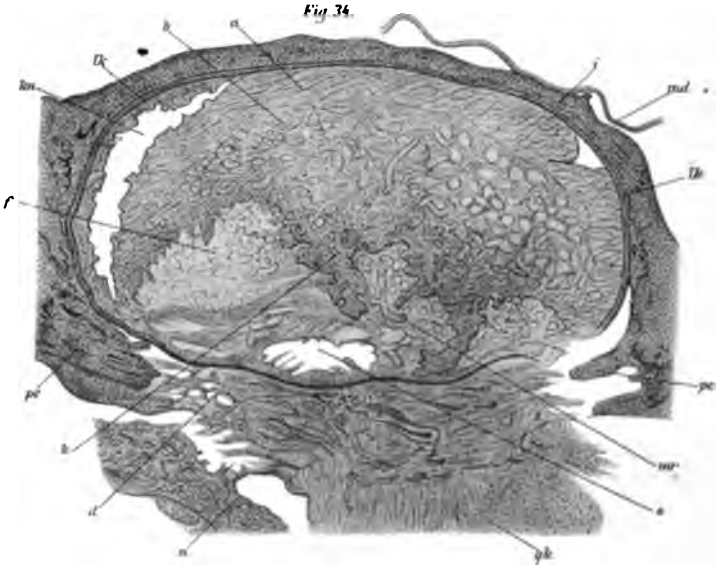

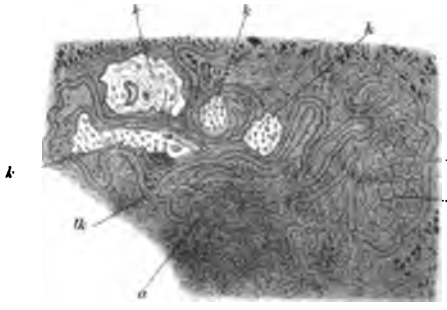

Fig. 29.

Fig. 35.

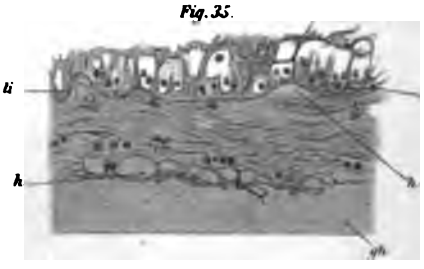



Fig. 38

Fig. 41

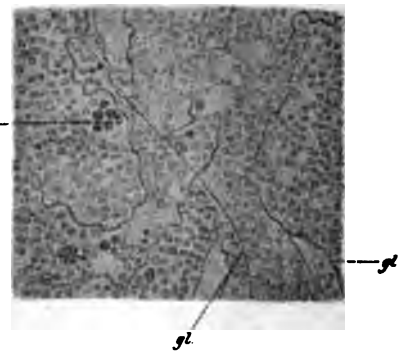

Fig. 39



Fig. 40.

Fig. 42.

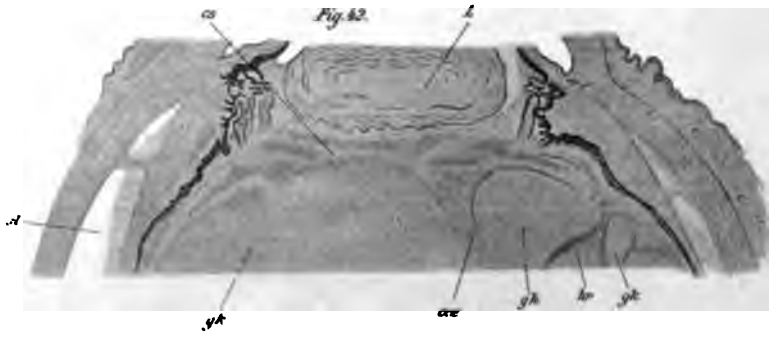

Fig. 43

Fig. 44

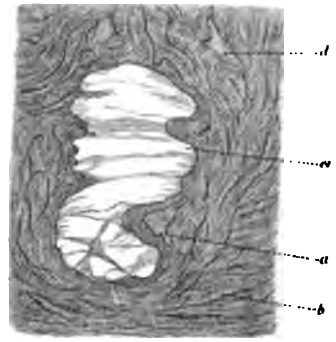

Fig. 45

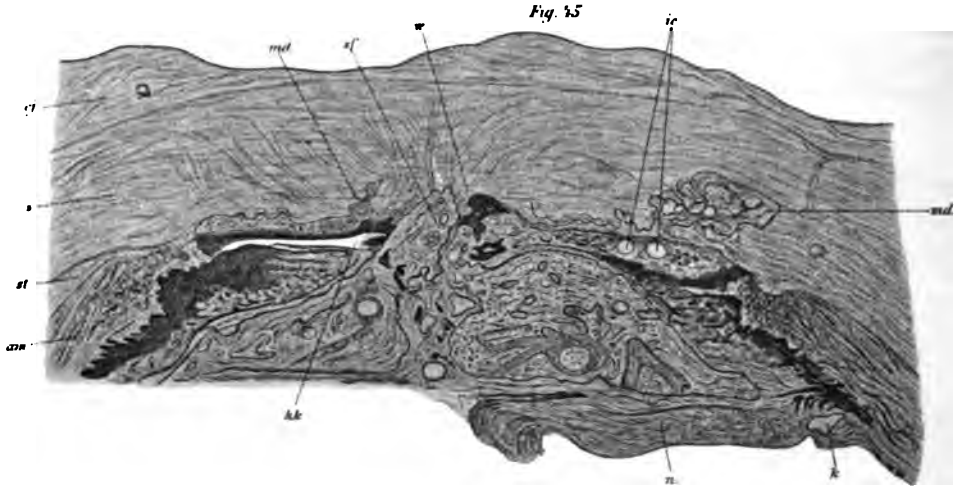

Fig. 46.

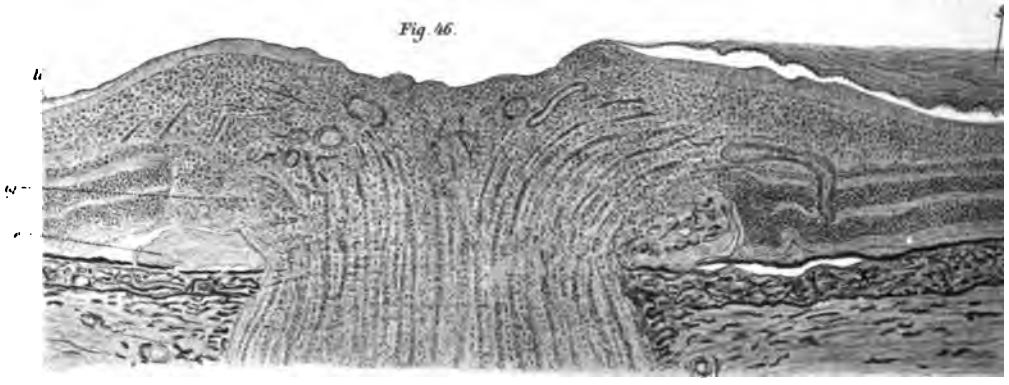

Fig. 47.

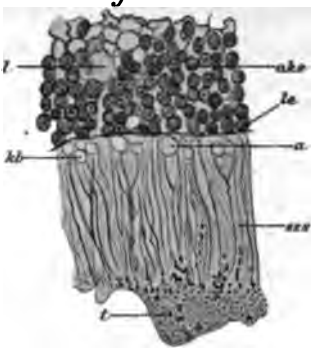

Fig. 48.

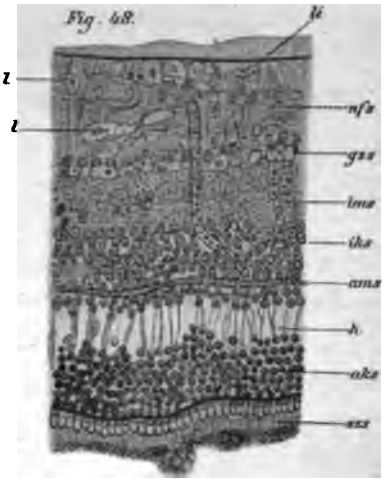

Fig. 52.

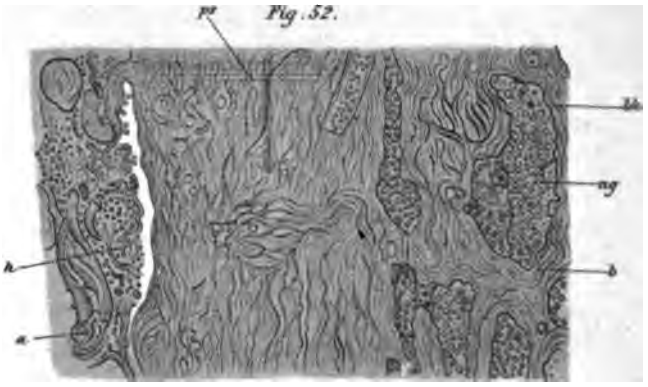

Fig. 51.

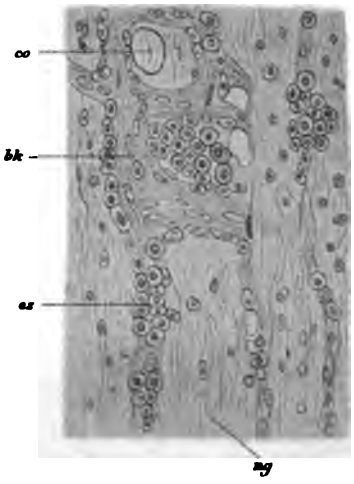

Fig. 50.

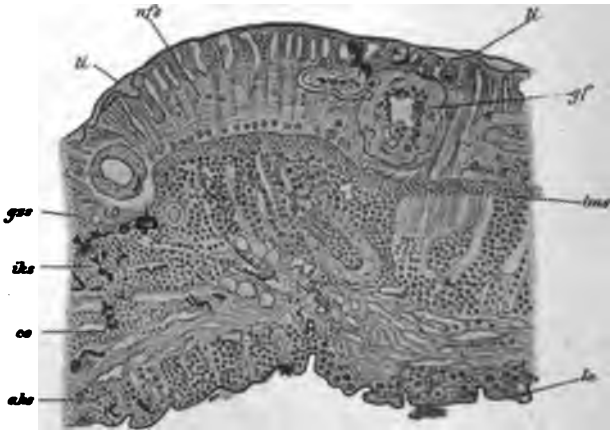

Fig. 49.

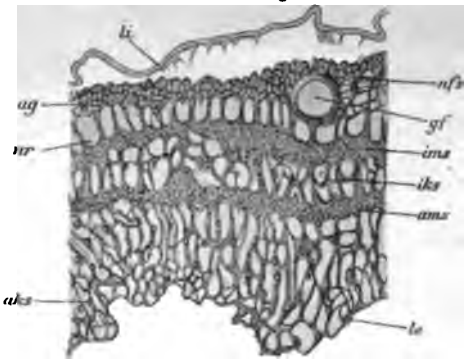

Fig. 53.

Fig. 54.

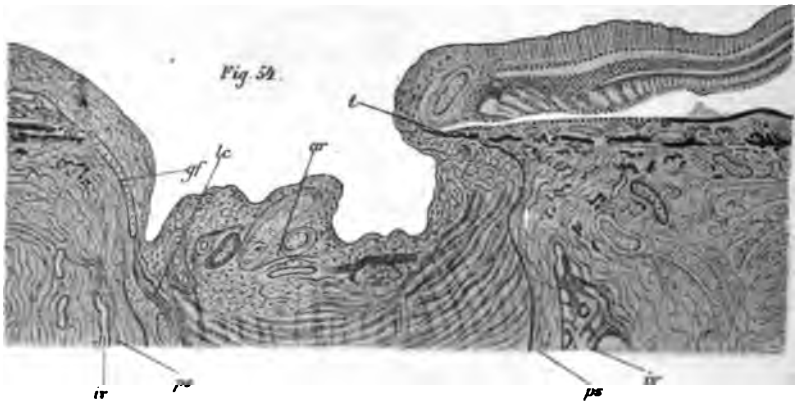

Fig. 55.

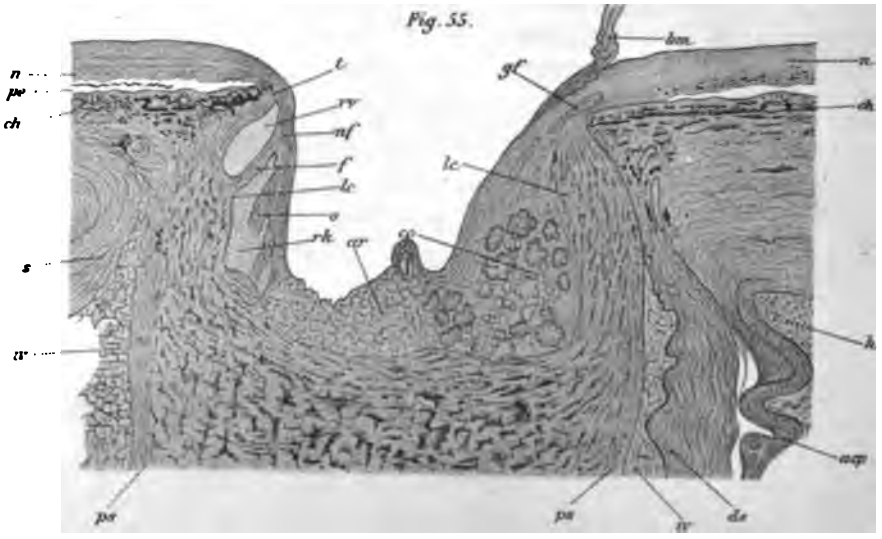

LANE MEDICAL LIBRARY

To avoid fine, this book should be returned on or before the date last stamped below.

DEC 26 1987
1987

Q4
B49
1893

Berger, E. 48488
Anatomie normale et
pathologique de l'oeil

NAME	DATE DUE